

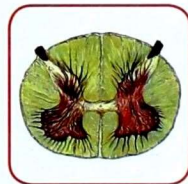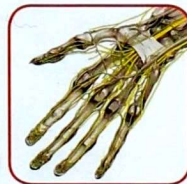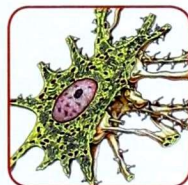
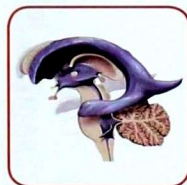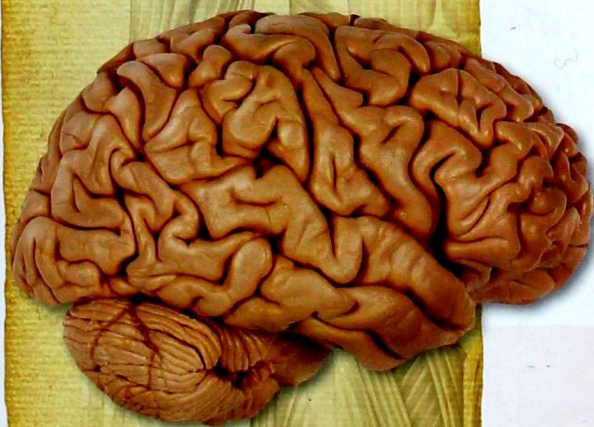
АНАТОМИЯ ЧЕЛОВЕКА

ИЛЛЮСТРИРОВАННЫЙ УЧЕБНИК

Нервная система. Органы чувств

Под редакцией
академика РАН
Л.Л. Колесникова

ТОМ
3



ИЗДАТЕЛЬСКАЯ ГРУППА
«ГЭОТАР-Медиа»

АНАТОМИЯ ЧЕЛОВЕКА

ИЛЛЮСТРИРОВАННЫЙ УЧЕБНИК

В трех томах

Под редакцией
академика РАН Л. Л. Колесникова

Министерство образования и науки РФ

Рекомендовано ГБОУ ВПО «Первый Московский государственный
медицинский университет имени И.М. Сеченова» в качестве учебника
для студентов учреждений высшего профессионального образования,
обучающихся по специальностям «Лечебное дело», «Педиатрия»
по дисциплине «Анатомия»

Регистрационный номер рецензии 009 от 15 января 2014 года
ФГАУ «Федеральный институт развития образования»



Москва
ИЗДАТЕЛЬСКАЯ ГРУППА
«ГЭОТАР-Медиа»
2015

АНАТОМИЯ ЧЕЛОВЕКА

ИЛЛЮСТРИРОВАННЫЙ УЧЕБНИК

Под редакцией
академика РАН Л. Л. Колесникова

Том 3
Нервная система
Органы чувств



Москва
ИЗДАТЕЛЬСКАЯ ГРУППА
«ГЭОТАР-Медиа»
2015

УДК 611.8(075.8)(084.1)
ББК 28.706я73-1+56.12я73-1
А64

Коллектив авторов:

Гайворонский Иван Васильевич — д-р мед. наук, профессор, заведующий кафедрой морфологии медицинского факультета Санкт-Петербургского государственного университета (СПбГУ), дважды лауреат премии Правительства РФ в области образования;

Колесников Лев Львович — д-р мед. наук, профессор, академик РАН, заведующий кафедрой анатомии человека Московского государственного медико-стоматологического университета имени А.И. Евдокимова (МГМСУ им. А.И. Евдокимова);

Ничипорук Геннадий Иванович — канд. мед. наук, доцент кафедры морфологии медицинского факультета СПбГУ, лауреат премии Правительства РФ в области образования;

Филимонов Владимир Иванович — д-р мед. наук, профессор кафедры оперативной хирургии и топографической анатомии Ярославской государственной медицинской академии (ЯГМА);

Цыбулькин Александр Григорьевич — д-р мед. наук, профессор кафедры анатомии человека МГМСУ им. А.И. Евдокимова;

Чукбар Александр Владимирович — д-р мед. наук, профессор кафедры анатомии человека МГМСУ им. А.И. Евдокимова;

Шилкин Валентин Викторович — д-р мед. наук, профессор кафедры анатомии человека ЯГМА.

Под редакцией академика РАН **Л.Л. Колесникова**.

А64 **Анатомия человека** : иллюстр. учебник : в 3 т. : Т. 3. Нервная система. Органы чувств / И. В. Гайворонский, Л. Л. Колесников, Г. И. Ничипорук, В. И. Филимонов, А. Г. Цыбулькин, А. В. Чукбар, В. В. Шилкин ; под ред. Л. Л. Колесникова. — М. : ГЭОТАР-Медиа, 2015. — 216 с. : ил.

ISBN 978-5-9704-2883-2 (общ.)

ISBN 978-5-9704-2886-3 (т. 3)

Настоящее издание прекрасно иллюстрировано и фактически представляет собой атлас, дополненный изложением современных взглядов на основы анатомии человека. Яркий визуальный ряд издания — уникальное сочетание классических анатомических изображений и современных медицинских визуализаций — отражает переход от знания основ анатомии к углубленному изучению строения человека и применению полученных знаний в практической медицине. В издании сопоставлены классические анатомические представления с данными секционной и лучевой анатомии, без которых невозможно восприятие современных медицинских диагностических визуализаций (более 900 рисунков, включая рентгеновские изображения, компьютерные и магнитно-резонансные томограммы, данные ультразвукового исследования). Содержание учебника полностью соответствует программе по анатомии человека для медицинских вузов. Третий том посвящен строению нервной системы (центральная нервная система, периферическая нервная система, вегетативная нервная система), а также органов чувств. Анатомические термины даны на русском и латинском языках.

Учебник предназначен студентам медицинских вузов, обучающимся по специальностям «Лечебное дело», «Педиатрия» по дисциплине «Анатомия».

УДК 611.8(075.8)(084.1)
ББК 28.706я73-1+56.12я73-1

Права на данное издание принадлежат ООО Издательская группа «ГЭОТАР-Медиа». Воспроизведение и распространение в каком бы то ни было виде части или целого издания не могут быть осуществлены без письменного разрешения ООО Издательская группа «ГЭОТАР-Медиа».

© Коллектив авторов, 2015

© Авторы-составители, 2015

© ООО Издательская группа «ГЭОТАР-Медиа», 2015

© ООО Издательская группа «ГЭОТАР-Медиа», оформление, 2015

© ООО Издательская группа «ГЭОТАР-Медиа», иллюстрации, 2015

ISBN 978-5-9704-2883-2 (общ.)

ISBN 978-5-9704-2886-3 (т. 3)

УЧЕНИЕ О НЕРВНОЙ СИСТЕМЕ — НЕВРОЛОГИЯ

ОБЩАЯ НЕВРОЛОГИЯ

Нервная система (systema nervosum) — это совокупность анатомически и функционально взаимосвязанных структур, обеспечивающих регуляцию и координацию деятельности организма как единого целого и взаимодействие его с окружающей внешней средой. Нервная система обеспечивает восприятие разнообразных чувствительных (афферентных) импульсов, возникающих при воздействии на рецепторы, которые присутствуют во всех органах и тканях и входят в состав органов чувств.

Преобразованные в нервные импульсы различные виды раздражения (механические, температурные, болевые, световые, звуковые, вкусовые, обонятельные и др.) достигают соответствующих уровней нервной системы, где происходит их анализ, синтез, и на основе обратной связи с органами и тканями достигается регуляция их деятельности.

На основе обработки поступающих потоков информации нервная система обеспечивает координацию всей деятельности организма человека.

Нервную систему условно разделяют на *центральную (systema nervosum centrale)* и *периферическую (systema nervosum periphericum)*. К **центральной нервной системе (ЦНС)** относят *головной (encephalon)* и *спинной мозг (medulla spinalis)* (рис. 1). Все остальные нервные структуры, объединённые в нервные стволы, нервные пучки, нервные узлы, нервные сплетения,

нервы и нервные окончания, представляют **периферическую нервную систему**.

Структурно-функциональной единицей нервной системы является нервная клетка, или **нейрон (neuron)**. В любом нейроне выделяют тело — *перикарион (perikaryon)*, отростки — *нервные волокна (neurofibrae)*, *нервные окончания (terminationes nervorum)* и *синапсы (synapses)* (рис. 2). Нервное волокно, по которому информация поступает к телу клетки, называют *дендритом*; отросток, по которому информация уходит от тела клетки, — *нейритом*, или *аксоном*. Каждый нейрон представляет собой особое звено переработки нервных импульсов. Его индивидуальность определяется местоположением в нервной системе и связями с другими нейронами или рабочим органом.

Как правило, нервная клетка имеет несколько ветвистых дендритов, окончания которых специализируются на восприятии определённых раздражителей и генерируют нервный импульс. В отличие от дендритов, аксон всегда один. По ходу аксона от него могут отходить многочисленные коллатерали, конечные ветви которых передают информацию другим нейронам или рабочим органам.

Контакт, посредством которого нервные импульсы передаются от одного нейрона к другому или на рабочий орган, называется «синапс» (*synapsis* — касание, соединение). Нейро-нейрональные синапсы образуются на поверхности тела нервной клетки — *аксо-соматические*, на аксонах — *аксо-аксональные*, но их значительно больше

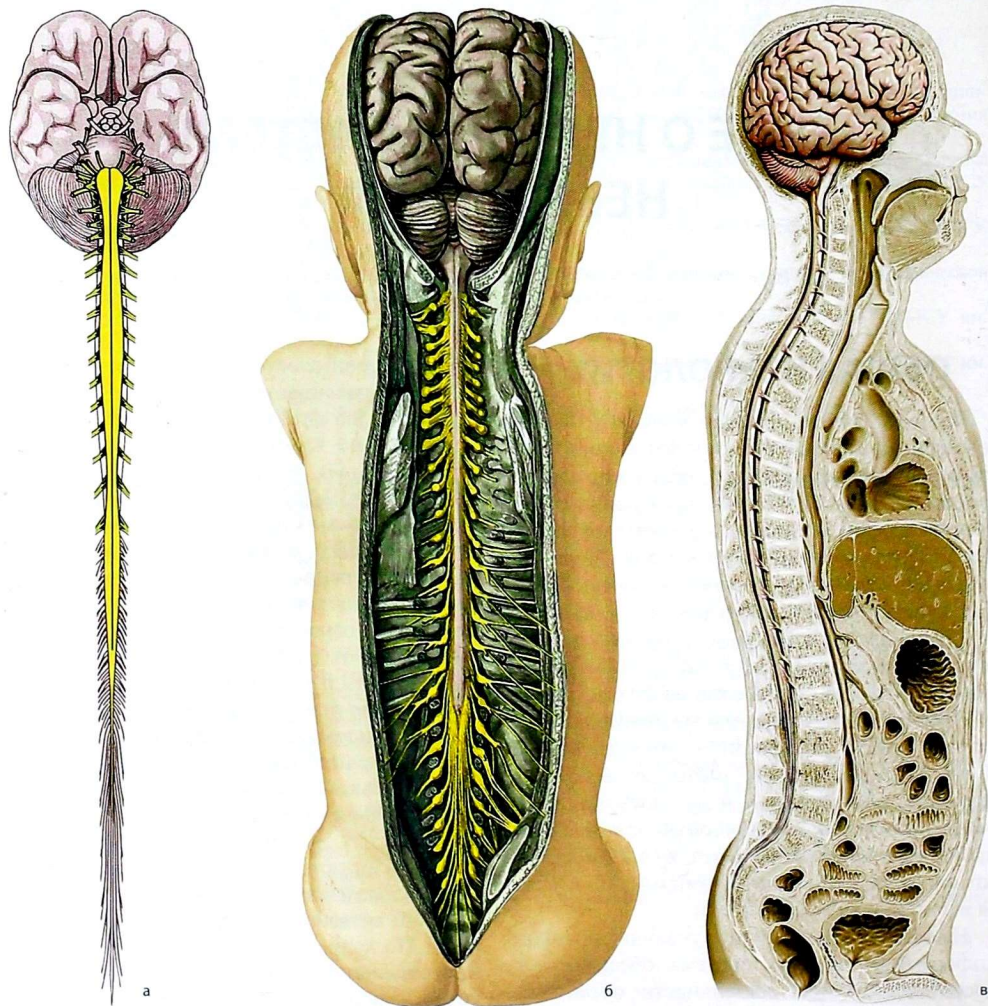


Рис. 1. Головной и спинной мозг: а — схема; б — расположение в организме у новорожденного, вид сзади; в — на сагитальном распиле туловища взрослого

на дендритах — *аксо-дендритные*. Особое место занимают нейротканевые синапсы — *нейро-мышечные*, *нейро-сосудистые*, *нейро-железистые*, обеспечивающие передачу нервного импульса на мышечную клетку или клетку желез рабочего органа.

Общим для всех видов синапсов является однонаправленность передачи информации, лежащая в основе структуры разнообразных рефлекторных дуг.

По положению в рефлекторной дуге различают чувствительные (афферентные или

сенсорные), вставочные (ассоциативные или релейные) и двигательные (эфферентные или моторные, а также нейросекреторные) нейроны (рис. 3).

Чувствительные нейроны всегда располагаются вне ЦНС. Это так называемые псевдоуниполярные и биполярные нейроны, имеющие некоторые характерные черты строения. Своё название псевдоуниполярные нервные клетки получили потому, что оба их отростка в непосредственной близости от тела располагаются вместе и лишь затем расходятся. Один из отростков — дендрит — начинается от рецептора, расположенного на периферии. Он очень длинный по сравнению с другими отростками. От тела идет аксон, который вступает в ЦНС, передавая информацию на вставочный или непосредственно на двигательный нейрон. Биполярные нейроны образуют рецепторы, как правило, в специальных органах чувств.

Вставочные нейроны — это мультиполярные нервные клетки, на которых происходит переключение нервных импульсов от первого (чувствительного) нейрона на другие вставочные или на эфферентные нейроны. В пределах одной рефлекторной дуги может быть несколько вставочных нейронов, расположенных в различных отделах мозга.

Вставочные нейроны делят на *проекционные*, формирующие проекционные проводящие пути, *комиссуральные*, нейриты которых направляются к соответствующим областям противоположной стороны, и *ассоциативные*, разветвления нейритов которых ограничены той же областью.

Эфферентными нейронами считаются нервные клетки, которые определённым образом адаптируют поступающие импульсы и генерируют новые импульсы, регулирующие деятельность органа-исполнителя (рабочего органа). Импульсы, переданные на рабочий орган, приводят к сокращению мышечных клеток или к выделению секрета клетками желез.

Нейросекреторные нейроны синтезируют и выделяют активные вещества, или нейрогормоны.

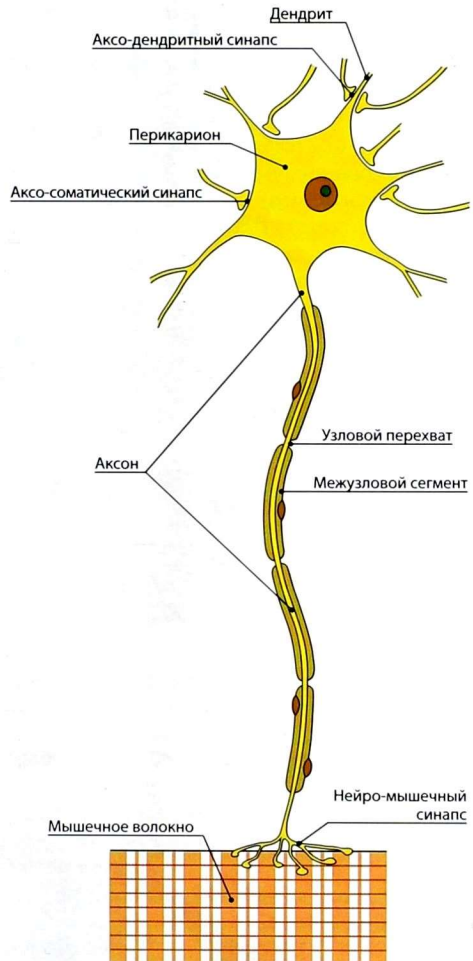


Рис. 2. Строение нервной клетки на примере мотонейрона

Миллиарды нейронов, составляющих основу нервной системы, организованы в различные по сложности рефлекторные дуги (рис. 4).

Рефлекторная дуга состоит из цепочки нейронов, по которой осуществляется рефлекс, т.е. ответная реакция организма на внешнее или внутреннее воздействие. Простым вариантом

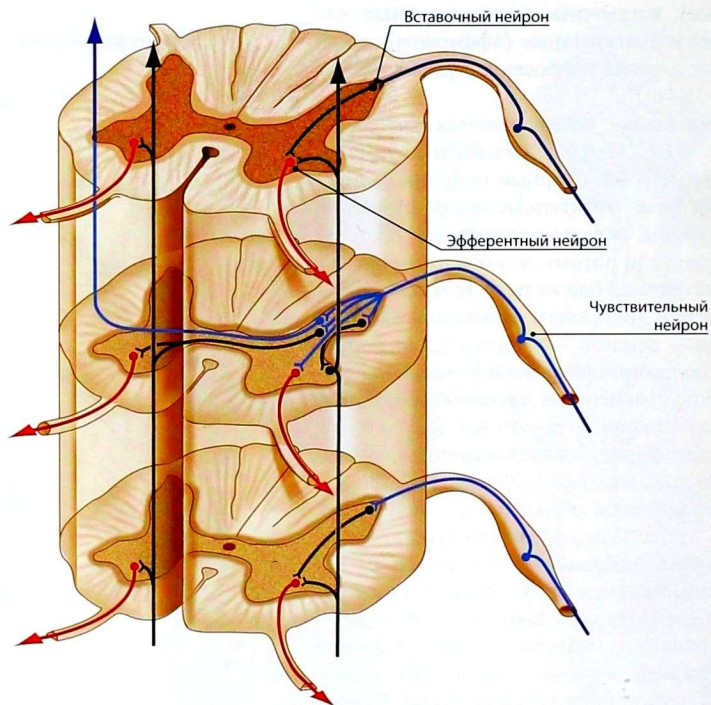


Рис. 3. Межнейронные взаимодействия в спинном мозге

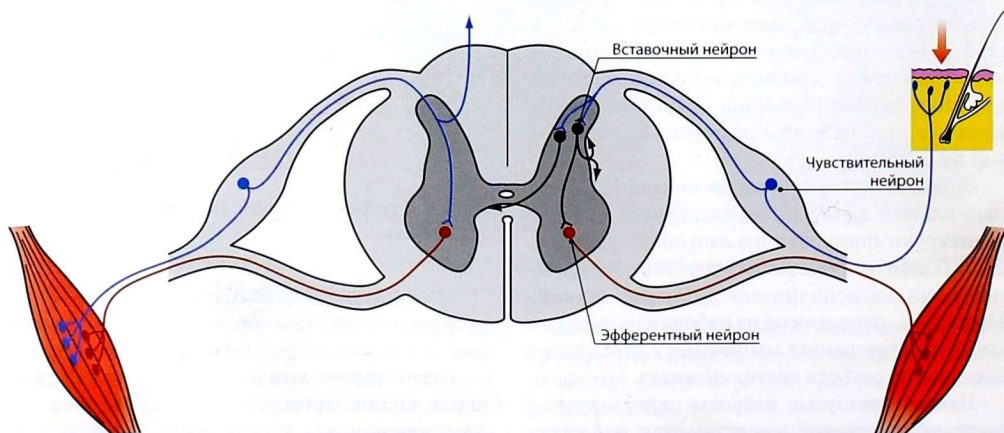


Рис. 4. Рефлекторная дуга моносинаптического (слева) и полисинаптического (справа) рефлексов

рефлекторной дуги является *дуга из трёх нейронов*: чувствительного, вставочного и двигательного, т.е. содержащая три нервные клетки. Такие рефлекторные дуги называются *полисинаптическими*. Работа рефлекторной дуги начинается от рецептора. Рецептор трансформирует энергию раздражителя в нервный импульс, который в виде волны деполяризации мембраны нервной клетки проводится по дендриту через тело нейрона к аксону. Различные виды рецепторов подразделяют либо по расположению, либо по функции.

Рецепторы общей (поверхностной, кожной) чувствительности, или экстероцепторы, воспринимают различные воздействия окружающей организм среды и подразделяются на рецепторы температурной, болевой и тактильной чувствительности.

Рецепторы мышечно-суставного чувства (проприоцепторы) залегают в сухожилиях мышц, капсулах, связках суставов и сигнализируют о положении различных отделов опорно-двигательного аппарата по отношению друг к другу, о положении тела и его частей в пространстве.

Внутренние рецепторы (интероцепторы, висцероцепторы) воспринимают механические раздражения (сдавление, растяжение), температурные, химические и болевые раздражения внутренних органов.

Рецепторы специальной чувствительности принадлежат анализаторам зрения, обоняния, вкуса, слуха, равновесия.

Деятельность нервной системы невозможна без постоянного соблюдения принципа обратной связи. Обратная связь обеспечивает саморегуляцию работы нервной системы на основе непрерывного потока информации о соответствии выполняемого действия и поставленной задачи. Таким образом, последующий этап любого акта возможен лишь тогда, когда в ЦНС поступили нервные импульсы, свидетельствующие о выполнении предыдущего этапа.

Передача функционально однородных нервных импульсов обеспечивается проводящими путями. Проводящие пути нервной системы представляют собой пучки отростков нервных клеток.

Функционально нервная система подразделяется на соматическую и автономную. **Соматическая нервная система** осуществляет восприятие различных раздражений внешней среды и регуляцию двигательных актов поперечнополосатой скелетной мускулатуры, в значительной степени подчиняющихся воле, сознанию. **Автономная (вегетативная) нервная система** иннервирует гладкую мускулатуру внутренних органов, сердце, железы и сосуды. Кроме того, автономная нервная система обеспечивает трофическую иннервацию органов и тканей и адаптацию их к изменяющимся условиям внешней и внутренней среды. Эффекты действия автономной нервной системы в значительной степени не зависят от воли человека, его сознания.

Высший отдел ЦНС — кора полушарий большого мозга — осуществляет координирующую регуляцию как соматической, так и автономной иннервации.

Вспомогательным аппаратом нейрона является нейроглия. В ЦНС различают *макроглию* и *микроглию*.

Макроглия, как и нервные клетки, развивается из эктодермы. Она подразделяется на астроциты, имеющие многочисленные отростки, и малоотростчатые клетки, или олигодендроциты. Функции астроцитов — опорная, репаративная, изоляция рецептивных полей, гематоэнцефалический барьер. Олигодендроциты участвуют в образовании миелина и в питании нейронов.

Микроглия развивается из мезодермы, и при процессах воспаления и дегенерации её клетки превращаются в макрофаги.

РАЗВИТИЕ НЕРВНОЙ СИСТЕМЫ

Способностью преобразовывать воспринимаемые раздражения в нервные импульсы (рецепция) и отвечать соответствующей раздражителю реакцией обладают уже простейшие одноклеточные организмы (амёба, инфузория). Организм многоклеточных животных может функционировать как единое целое,

быстро реагировать на изменения окружающей среды благодаря нервной системе.

Наиболее простая нервная система — у кишечнополостных — представляет собой непрерывную сеть. Вследствие такого строения раздражение любого участка поверхности организма сопровождается возбуждением всей нервной системы, и животное отвечает на него движением всего тела.

Эволюция нервной системы у более высокоорганизованных представителей беспозвоночных идёт по пути деления единой нервной сети на отдельные нервные клетки, отростки которых уже не переходят непосредственно

друг в друга, а контактируют посредством синапсов. Кроме того, у этих животных происходит концентрация нервных клеток с образованием нервных узлов (ганглиев) — первичных нервных центров (узловая, ганглиозная нервная система).

Централизация нервной системы достигает высшего уровня у позвоночных, у которых чётко определяется интегрирующее и регулирующее влияние центральных нервных аппаратов на все нижележащие отделы. Процесс цефализации обусловлен возникновением и концентрацией на переднем конце тела новых рецепторных приборов, особенно дистантных

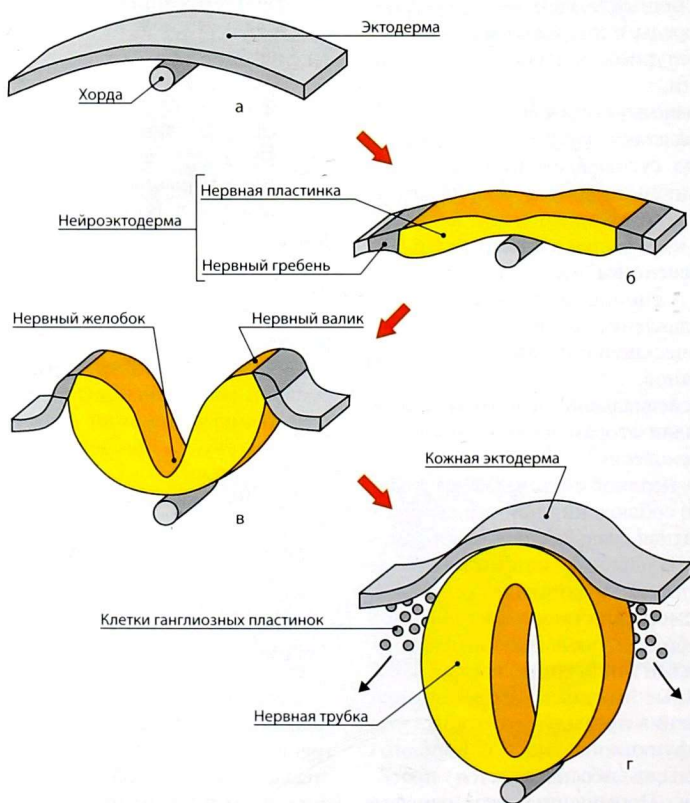


Рис. 5. Ранние стадии онтогенеза нервной системы: а — образование хорды; б — сегментирование нейроэктодермы; в — образование нервного валика; г — образование нервной трубки

рецепторов (обоняние, зрение), а также органов захватывания пищи и органов дыхания. Появляется и прогрессивно развивается новая функция нервной системы — накопление индивидуального опыта, что связано с появлением у позвоночных новых нервных структур.

Нервная система позвоночных (трубчатая нервная система) развивается из утолщения эктодермы дорсальной поверхности зародыша — нервной пластинки (рис. 5). В процессе развития нервная пластинка углубляется, образуя нервный желобок. Края желобка растут навстречу друг другу, соединяются и образуют нервную трубку. Нервная трубка полностью обособляется от кожной эктодермы, которая, разрастаясь, покрывает её дорсальную поверхность. От нервной трубки отделяется группа клеток, образующих ганглиозную пластинку — зачаток нервных узлов.

Из нервной трубки развивается вся нервная система человека. Передний (краниальный) отдел нервной трубки дифференцируется в головной мозг, а также в корешки черепных нервов, их чувствительные узлы и узлы автономной нервной системы. С развитием головного мозга тесно связано формирование анализаторов обоняния, зрения, вкуса, слуха и равновесия. Из туловищного отдела образуются спинной мозг, корешки, чувствительные узлы спинномозговых нервов, а также автономные (вегетативные) узлы.

ЦЕНТРАЛЬНАЯ НЕРВНАЯ СИСТЕМА

СПИННОЙ МОЗГ

Основные функции спинного мозга — рефлекторная и проводниковая. Нервные импульсы от экстероцепторов кожи и проприоцепторов мышц, сухожилий, суставов поступают в спинной мозг непрерывным потоком. Сюда же поступают нервные импульсы, возникающие при раздражении висцероцепторов (интероцепторов).

В спинном мозге располагаются центры иннервации поперечнополосатой мускулатуры шеи, туловища и конечностей. Кроме того, в нем находятся ядра, относящиеся к автономной (вегетативной) нервной системе, обеспечивающей иннервацию внутренних органов. Рефлекторная деятельность спинного мозга бывает двух видов. Одни реакции представляют результаты деятельности собственно спинного мозга, а другие являются следствием сложных процессов, протекающих в головном мозге за счёт его связей со спинным мозгом. Таким образом, в первом случае проявляется рефлекторная, а во втором — проводниковая деятельность спинного мозга.

Приходящие в спинной мозг сигналы от различных рецепторов передаются по его проводящим путям к вышележащим нервным центрам головного мозга. Эти проводящие пути располагаются преимущественно в составе его задних и боковых канатиков. Сигналы, идущие в обратном направлении, т.е. из головного мозга, проходят в составе передних и боковых канатиков спинного мозга (см. ниже).

Выходящая из головного мозга эфферентная информация оказывает действие на двигательные нейроны (мотонейроны) спинного мозга, которые, в свою очередь, регулируют работу поперечнополосатых мышц. Автономные центры спинного мозга также находятся под влиянием головного мозга.

Следовательно, проводниковая функция спинного мозга проявляется передачей информации от рецепторов к отделам головного мозга, а также в обратном направлении — от головного мозга к центрам спинного мозга, а через них — к рабочим органам.

Развитие спинного мозга

Все отделы ЦНС человека развиваются из нервной трубки, которая в результате митотического деления клеток становится многослойной. В этот период в ней можно выделить 3 слоя: наружный, или краевой, внутренний, или эпендимный, и средний, или мангийный (плащевой). Из клеток внутреннего слоя

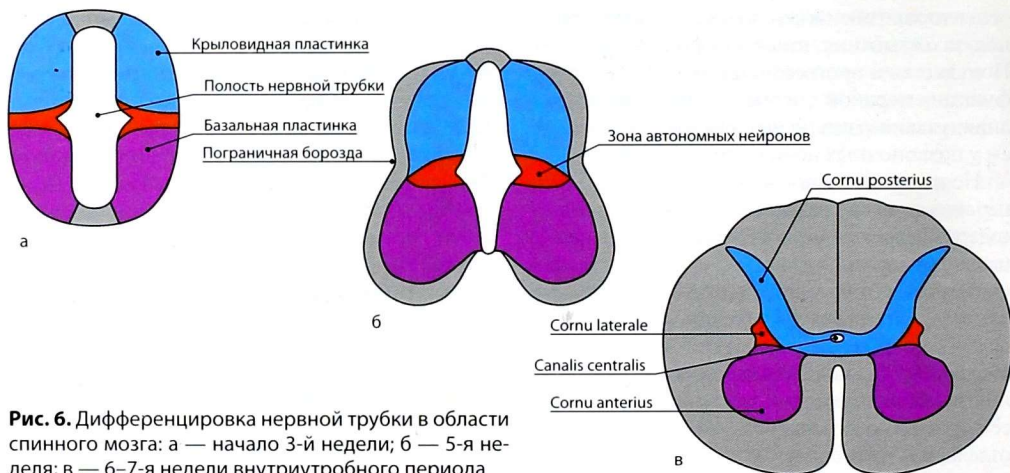


Рис. 6. Дифференцировка нервной трубки в области спинного мозга: а — начало 3-й недели; б — 5-я неделя; в — 6–7-я недели внутриутробного периода

развиваются эпендимные клетки, которые выстилают центральный канал спинного и желудочки головного мозга. Из клеток мантийного слоя образуются нейробласты и спонгиобласты; первые развиваются как нервные клетки, а вторые — как клетки нейроглии.

Деление клеток в различных отделах туловищного конца нервной трубки происходит не одинаково интенсивно. Наиболее резко увеличивается количество клеток в её боковых отделах, где на внутренней поверхности утолщённой боковой стенки появляется пограничная борозда, разделяющая боковую стенку на две пластинки: *заднелатеральную* (крыловидную) и *переднелатеральную* (базальную) (рис. 6). Из клеток переднелатеральной пластинки позже образуются передние столбы серого вещества спинного мозга, а из клеток заднелатеральной — его задние столбы.

Неравномерный рост боковых пластинок по сравнению с передней и задней приводит к изменению формы нервной трубки. Она прогибается в области донной и покровной пластинок с образованием двух продольных борозд, которые делят спинной мозг на две симметричные половины. Утолщение стенок и изменение формы спинного мозга сопровождаются резким сужением его полости — центрального канала.

Внешнее строение

Спинальный мозг (*medulla spinalis*) представляет собой неравномерный по толщине, сдавленный спереди назад тяж цилиндрической формы длиной 45 см у мужчин и 41–42 см у женщин (рис. 7). На уровне нижнего края большого отверстия затылочной кости спинной мозг без резких границ переходит в продолговатый мозг, а на уровне I–II поясничных позвонков заканчивается *мозговым конусом* (*conus medullaris*), вершина которого продолжается в *мягкооболочечную часть терминальной нити* (*pars pialis fili terminalis*); ниже II крестцового позвонка она превращается в *твёрдооболочечную часть* (*pars duralis fili terminalis*), которая прикрепляется к II копчиковому позвонку.

Толщина и форма спинного мозга на всем протяжении различны. В шейном и поясничном отделах имеются веретенообразной формы *шейное* (*intumescentia cervicalis*) и *пояснично-крестцовое* (*intumescentia lumbosacralis*) *утолщения*. Поперечный диаметр спинного мозга в области шейного утолщения составляет 13–14 мм, в области пояснично-крестцового — 12 мм, а в грудном отделе — 10 мм.

На передней поверхности спинного мозга имеется глубокая *передняя срединная щель* (*fissura mediana anterior*), которая вместе с *задней*

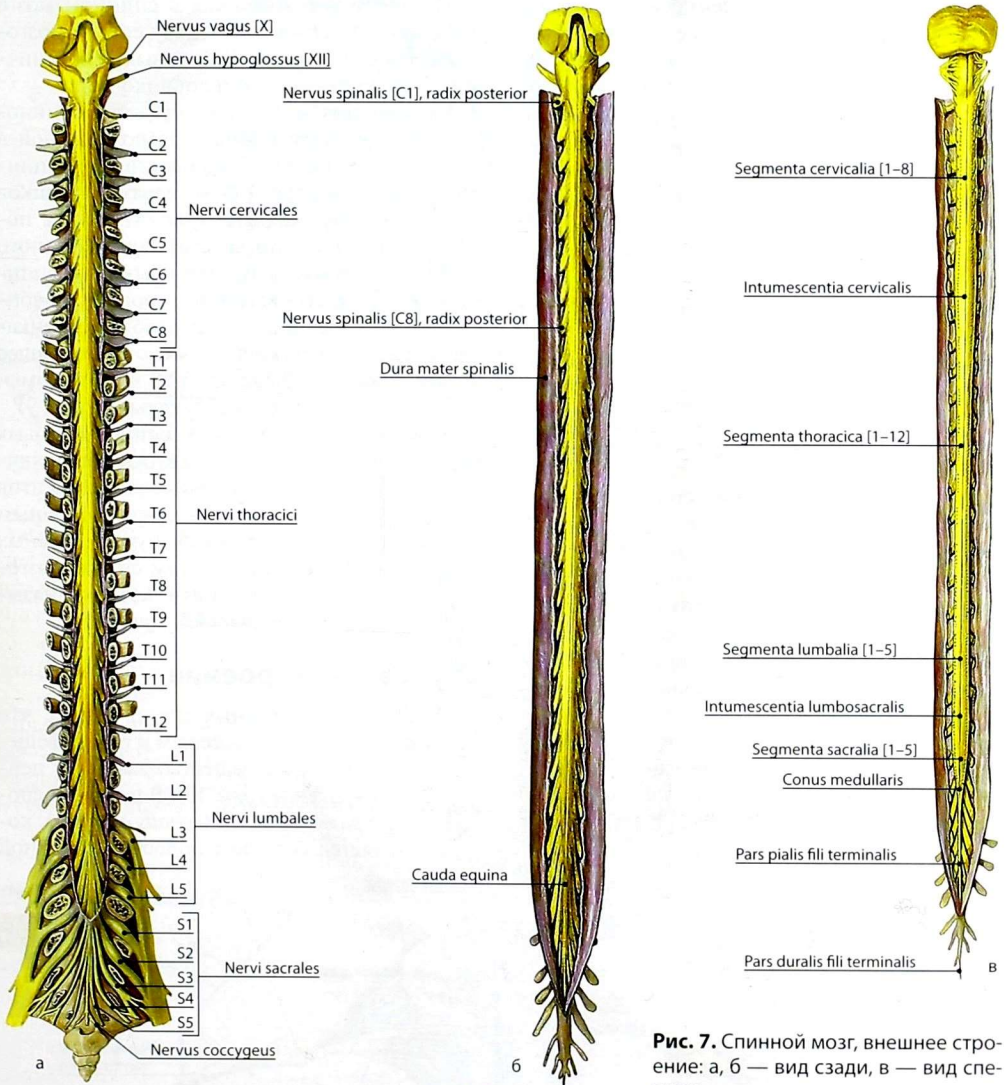


Рис. 7. Спинальный мозг, внешнее строение: а, б — вид сзади, в — вид спереди

срединной бороздой (*sulcus medianus posterior*), идущей продольно по задней поверхности, делит мозг на две симметричные половины. На поверхности каждой половины спинного мозга отмечают слабо выраженные переднюю и

заднюю латеральные борозды (*sulci anterolateralis et posterolateralis*), представляющие, соответственно, места выхода передних и входа задних корешков спинномозговых нервов. Кроме этих борозд, в шейном и верхнегрудном отделах

спинного мозга, между задней срединной и задней латеральной бороздами, имеется *задняя промежуточная борозда (sulcus intermedius posterior)*.

По бокам спинного мозга видны два вертикальных ряда (передний и задний) пучков нервных волокон, которые называют *корешками спинномозговых нервов*.

Передний корешок (radix anterior) образован преимущественно аксонами двигательных нейронов передних рогов спинного мозга. Передний корешок выходит из передней латеральной борозды спинного мозга и выполняет двигательные функции

Задний корешок (radix posterior) составляют аксоны клеток чувствительных узлов спинномозговых нервов. Задний корешок вступает в заднюю латеральную борозду и является чувствительным.

На заднем корешке имеется утолщение — *чувствительный узел спинномозгового нерва (ganglion sensorium nervi spinalis)*, представляющий собой скопление псевдоуниполярных чувствительных нервных клеток. Дендриты этих клеток заканчиваются на периферии рецепторами, а аксоны составляют задние корешки, проникающие в спинной мозг. Часть образующих их волокон вступает в контакт с клетками спинного мозга, а другая часть волокон идёт вверх, к головному мозгу. В месте соединения переднего и заднего корешков образуется *ствол спинномозгового нерва (truncus nervi spinalis)*, который по составу волокон является смешанным.

По числу пар корешков в спинном мозге выделяют 31 сегмент и 31 пару спинномозговых нервов: 8 шейных, 12 грудных, 5 поясничных, 5 крестцовых и один копчиковый.

Сегмент спинного мозга — участок спинного мозга, соответствующий расположенной в одной горизонтальной плоскости паре спинномозговых нервов (двум парам корешков спинномозговых нервов) (рис. 8). Длина позвоночного канала превышает длину спинного мозга, и у взрослого человека сегменты спинного мозга не соответствуют уровню позвонков, т.е. их проекции не совпадают с позвонками. В связи с этим корешки имеют нисходящее направление, а в поясничном, крестцовом и копчиковом отделах — вертикальное (рис. 9).

Совокупность корешков спинномозговых нервов, отходящих от четырех нижних поясничных, всех крестцовых и копчикового сегментов на пути к соответствующим межпозвоночным отверстиям образует крупный «пучок» нервных волокон, окружающий снаружи спинномозговую часть терминальной нити, который называется *конским хвостом (cauda equina)*.

Внутреннее строение

На сериях поперечных срезов видно, что спинной мозг образован серым и белым веществом, причём серое вещество занимает центральное положение (рис. 10). В центре расположен *центральный канал (canalis centralis)*, который является остатком полости первичной

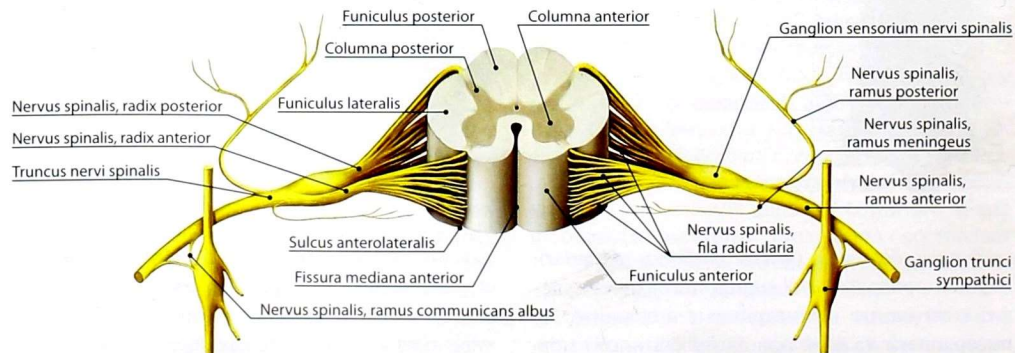


Рис. 8. Сегмент спинного мозга, спинномозговые нервы и их ветви

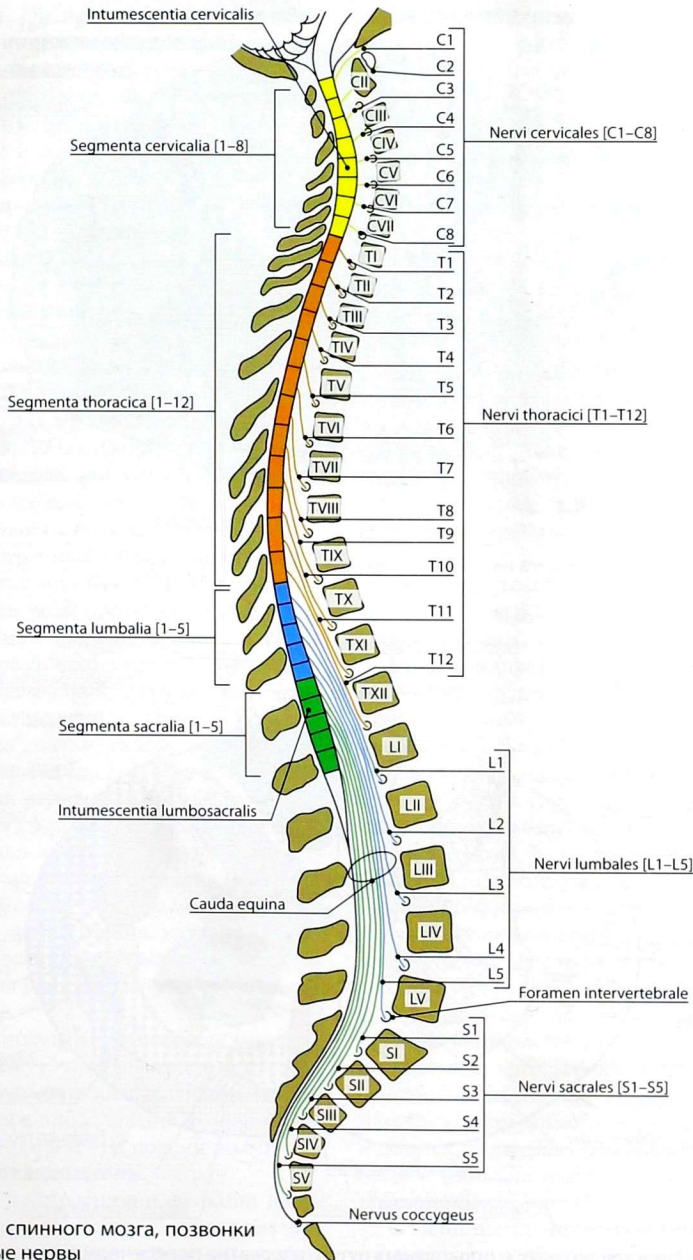


Рис. 9. Сегменты спинного мозга, позвонки и спинномозговые нервы

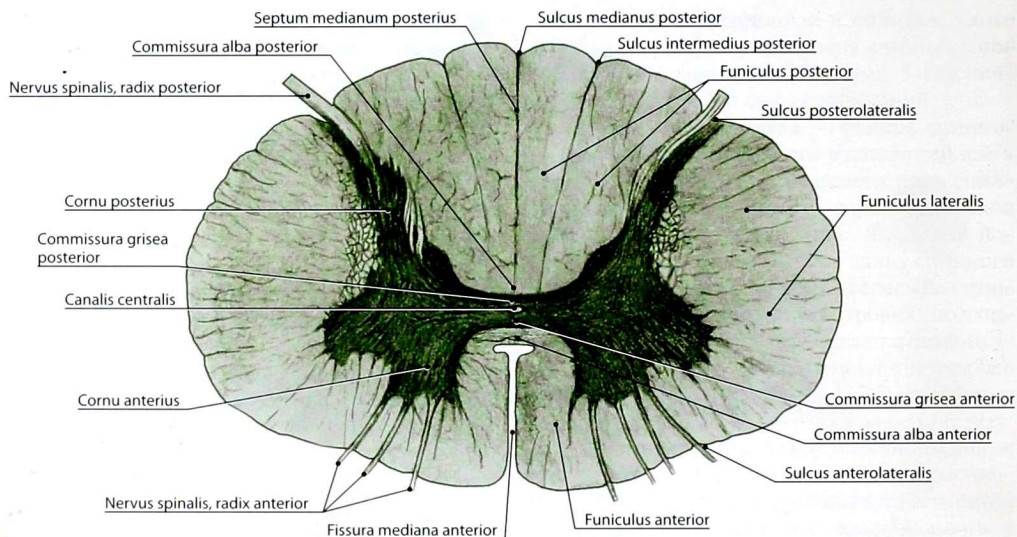


Рис. 10. Строение спинного мозга на поперечном разрезе

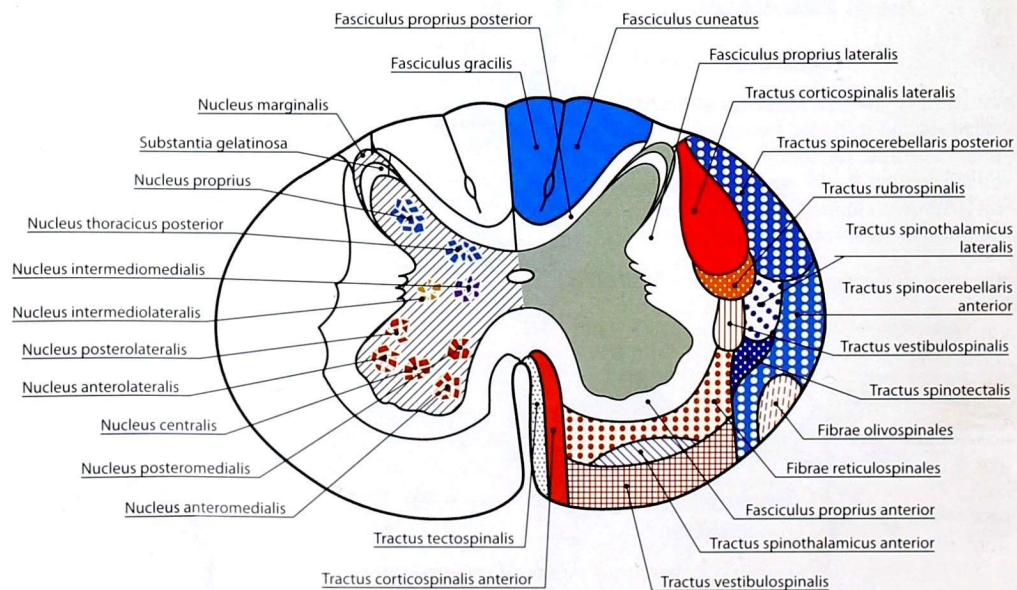


Рис. 11. Локализация ядер (слева) и проводящих путей (справа) на поперечном разрезе спинного мозга

нервной трубки. Он прослеживается на всем протяжении спинного мозга и вверху сообщается с IV желудочком головного мозга.

Борозды спинного мозга делят белое вещество на обособленные пучки нервных волокон — канатики спинного мозга (*funiculi medullae spinalis*), которые хорошо видны на поперечных разрезах. Самый узкий — *передний канатик* (*funiculus anterior*), он расположен между передней срединной щелью и передней латеральной бороздой; *боковой канатик* (*funiculus lateralis*) — между латеральными бороздами, а *задний канатик* (*funiculus posterior*) — между задней латеральной и срединной бороздой. В шейном и верхнегрудном отделах спинного мозга задний канатик подразделяется задней промежуточной бороздой на 2 пучка: медиально расположенный *тонкий пучок* (*fasciculus gracilis*) и латерально — *клиновидный пучок* (*fasciculus cuneatus*).

Серое вещество (*substantia grisea*) спинного мозга на поперечных разрезах напоминает по форме бабочку или букву Н. На продольных срезах оно на всем протяжении имеет вид двух неправильной формы колонн — *серых столбов* (*columnae griseae*), соединённых между собой узкой перемычкой, окружающей центральный канал спереди и сзади, — *передней* (*commissura grisea anterior*) и *задней* (*commissura grisea posterior*) *серыми спайками*. Серые столбы подразделяют на *передний* и *задний* (*columnae anterior et posterior*). Кроме того, между VIII шейным и II—III поясничными сегментами имеется боковой выступ серого вещества, который образует *боковой столб* (*columna intermedia*).

Поперечные срезы столбов называют *рогами*. Наиболее массивные *передние рога* (*cornua anteriora*). *Задние рога* (*cornua posteriora*) более узкие и длинные.

Между передними и задними рогами расположено промежуточное вещество, центральная часть которого окружает центральный канал, а её наружное продолжение оканчивается между VIII шейным и II—III поясничными сегментами *боковым рогом* (*cornu laterale*).

Идентичные по строению и функции нервные клетки серого вещества образуют различные по форме и величине скопления — ядра

спинного мозга (рис. 11). В задних рогах расположены чувствительные ядра: *краевое ядро* (*nucleus marginalis*), *студенистое вещество* (*substantia gelatinosa*), *собственное ядро заднего рога* (*nucleus proprius cornus posterioris*). В промежуточной зоне располагаются: *заднее грудное ядро* (*nucleus thoracicus posterior*), *промежуточно-медиальное ядро* (*nucleus intermediomedialis*) и *промежуточно-латеральное ядро* (*nucleus intermediolateralis*); в передних рогах располагаются *ядра переднего рога* (*nuclei cornus anterioris*): *переднемедиальное* (*nucleus anteromedialis*), *переднелатеральное* (*nucleus anterolateralis*), *заднемедиальное* (*nucleus posteromedialis*), *заднелатеральное* (*nucleus posterolateralis*) и *центральное* (*nucleus centralis*).

Изначально задние столбы и их рога развиваются как чувствительные, передние столбы и их рога — как двигательные, а промежуточные — как вегетативные (автономные) центры спинного мозга. При этом на уровне VIII шейного — I—XII грудных и I—III поясничных сегментов располагаются соответствующие симпатические ядра, а на уровне II—IV крестцовых сегментов — крестцовые парасимпатические ядра.

Белое вещество (*substantia alba*) спинного мозга состоит преимущественно из продольно расположенных нервных волокон, составляющих передние, задние и боковые канатики. В образовании этих волокон участвуют аксоны клеток чувствительных узлов спинномозговых нервов, клеток ядер спинного мозга и клеток различных отделов головного мозга. В свою очередь, в каждом канатике спинного мозга расположено несколько различных по функциональному значению пучков нервных волокон — проводящих путей спинного мозга. Проводящие пути спинного мозга подразделяют на короткие и длинные. Короткие проводящие пути — *ассоциативные*. Это пути собственного (сегментарного) аппарата спинного мозга, посредством которых осуществляется одна из основных его функций — рефлекторная. Они занимают в белом веществе медиальное положение и делятся на *передний* (*fasciculus proprius anterior*), *боковой* (*fasciculus proprius lateralis*) и *задний собственные пучки* (*fasciculus proprius posterior*).

С длинными проводящими путями, занимающими в белом веществе латеральное

положение, связана другая основная функция спинного мозга — проводниковая. Длинные проводящие пути спинного мозга разделяют на восходящие (афферентные) — чувствительные, которые проводят нервные импульсы в головной мозг, и нисходящие (эфферентные) — двигательные, следующие от различных центров головного мозга к спинному. Проводящие пути имеют строго определённую локализацию и направленность.

Задний канатик содержит восходящие *тонкий* и *клиновидный пучки* (*fasciculus gracilis* et *fasciculus cuneatus*), которые проводят импульсы проприоцептивной чувствительности коркового направления, осознаваемые как ощущения.

Боковой канатик содержит и восходящие, и нисходящие проводящие пути.

Восходящие пути:

1) **задний и передний спиномозжечковые пути** (*tractus spinocerebellaris posterior* et *tractus spinocerebellaris anterior*), которые проводят импульсы бессознательной проприоцептивной чувствительности к мозжечку;

2) **латеральный спиноталамический путь** (*tractus spinothalamicus lateralis*) проводит импульсы болевой и температурной чувствительности от туловища, конечностей и шеи к головному мозгу;

3) **спинотельный путь** (*tractus spinotectalis*) проводит импульсы бессознательной общей чувствительности от туловища, шеи и конечности к среднему мозгу.

Нисходящие пути:

1) **латеральный корково-спинномозговой путь** (*tractus corticospinalis lateralis*) проводит импульсы, обеспечивающие выполнение целенаправленных произвольных движений;

2) **красноядерно-спинномозговой путь** (*tractus rubrospinalis*) предназначен для длительного поддержания тонуса скелетных мышц (в удобной позе) и выполнения сложных автоматических безусловно-рефлекторных движений (бег, ходьба);

3) **оливоспинномозговые волокна** (*fibrae olivospinales*) обеспечивают безусловно-рефлекторную регуляцию тонуса мышц.

Передний канатик содержит преимущественно нисходящие пути:

1) **передний корково-спинномозговой путь** (*tractus corticospinalis anterior*) проводит импульсы, аналогичные латеральному корково-спинномозговому пути;

2) **ретикулоспинномозговые волокна** (*fibrae reticulospinales*) выполняют важную роль в поддержании фонового тонуса мускулатуры;

3) **преддверно-спинномозговой путь** (*tractus vestibulospinalis*) обеспечивает безусловно-рефлекторные движения при изменениях положения тела в пространстве (при вестибулярных нагрузках);

4) **крышеспинномозговой путь** (*tractus tectospinalis*) проводит импульсы, обеспечивающие безусловно-рефлекторные движения при воздействии сильных звуковых и световых раздражений;

5) **передний спиноталамический путь** (*tractus spinothalamicus anterior*) является восходящим и проводит импульсы тактильной чувствительности.

Оболочки спинного мозга

Спинной мозг покрыт тремя оболочками, которые развиваются из окружающей мозговую трубку мезодермы. Снаружи расположена *твёрдая оболочка спинного мозга* (*dura mater spinalis*) (рис. 12). Глубже её находится *паутинная оболочка спинного мозга* (*arachnoidea mater spinalis*), которая представляет собой тонкий бессосудистый листок рыхлой волокнистой соединительной ткани. Непосредственно к веществу мозга прилегает *мягкая оболочка спинного мозга* (*pia mater spinalis*), которая также образована волокнистой соединительной тканью, но в отличие от паутинной оболочки содержит сети кровеносных сосудов. Все оболочки в виде трёхслойного непрерывного футляра покрывают спинной мозг.

Между внутренней поверхностью позвоночного канала и твёрдой оболочкой находится *эпидуральное пространство* (*spatium epidurale* seu *peridurale*). Содержимым этого пространства служат жировая ткань и внутренние позвоночные венозные сплетения. Между твёрдой и паутинной оболочками имеется шевелидное

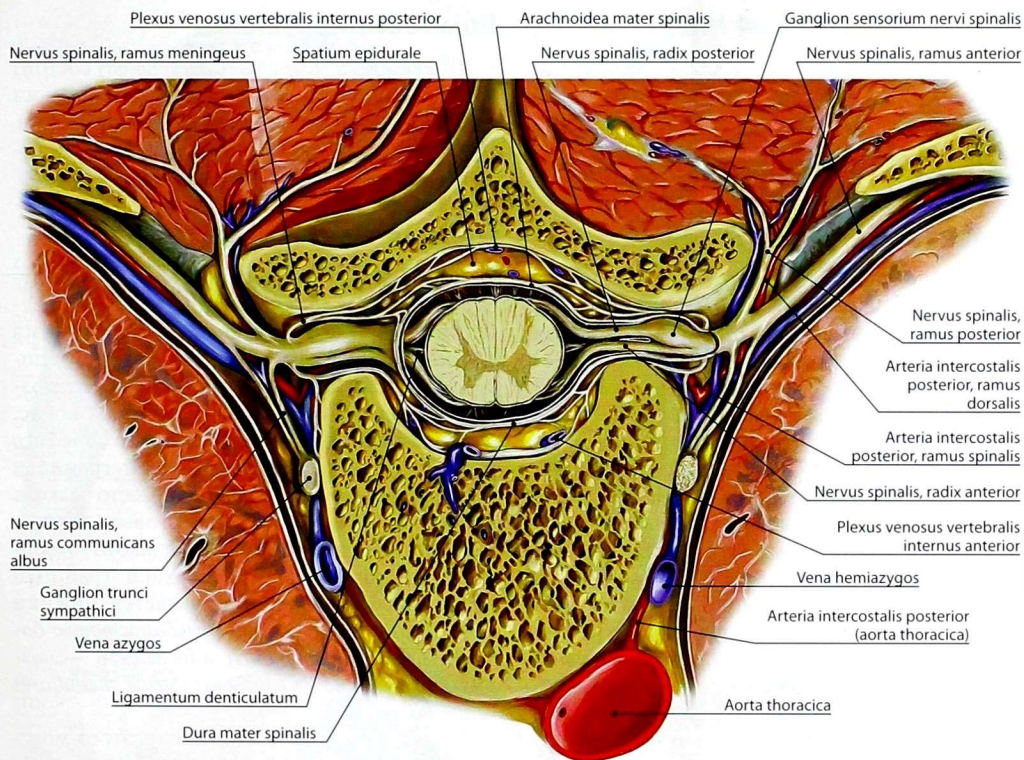


Рис. 12. Оболочки и межоболочечные пространства спинного мозга на поперечном распиле на уровне IX грудного позвонка

субдуральное пространство (*spatium subdurale*), содержащее небольшое количество спинно-мозговой жидкости. Между паутинной и мягкой оболочками находится *подпаутинное пространство (spatium subarachnoideum)*, в котором также находится *спинномозговая жидкость (liquor cerebrospinalis)*.

ВОПРОСЫ ДЛЯ САМОКОНТРОЛЯ

1. Перечислите основные компоненты соматической рефлекторной дуги.
2. Назовите основные типы нейронов.

3. Какие виды рецепторов вам известны?
4. Какие основные функции выполняет соматическая и вегетативная (автономная) нервная система?
5. Опишите основные этапы развития нервной системы у позвоночных и человека.
6. Назовите функциональную принадлежность и ядра рогов спинного мозга.
7. Как распределены проводящие пути в канатиках спинного мозга?
8. Перечислите оболочки спинного мозга.

ГОЛОВНОЙ МОЗГ

Головной мозг состоит из большого мозга, представленного левым и правым полушариями, ствола головного мозга и мозжечка. В стволе головного мозга выделяют продолговатый мозг, мост, средний мозг и промежуточный мозг.

Развитие головного мозга

Головной мозг (*encephalon*) образуется из переднего отдела нервной трубки, который уже на самых ранних стадиях развития отличается от туловищного отдела своей шириной. Неравномерный рост различных участков стенки этого отдела приводит к образованию расположенных друг за другом выпячиваний — трех первичных мозговых пузырей: *переднего мозга (prosencephalon)*, *среднего (mesencephalon)* и *ромбовидного (rhombencephalon)* (рис. 13, 14). Позднее передний и ромбовидный мозговые пузыри делятся на два вторичных мозговых пузыря, в результате чего возникают пять сообщающихся между собой мозговых пузырей, обозначаемых как *конечный мозг (telencephalon)*, *промежуточный мозг (dienecephalon)*, *средний мозг (mesencephalon)*, *задний мозг (metencephalon)* и *продолговатый мозг (myelencephalon)*. Из них развиваются все отделы головного мозга (рис. 15). Процесс образования пяти мозговых пузырей происходит одновременно с появлением изгибов головного отдела мозговой трубки в сагиттальной плоскости.

Наиболее значительные изменения в форме наблюдаются при развитии производных переднего мозгового пузыря — конечного и промежуточного мозга.

Ромбовидный мозг

Ромбовидный мозг (rhombencephalon) состоит из продолговатого мозга, заднего мозга (мост и мозжечок) и перешейка ромбовидного мозга. Полость ромбовидного мозга является IV желудочек.

Продолговатый мозг

Внешнее строение. *Продолговатый мозг (myelencephalon; medulla oblongata; bulbus)* представляет собой отдел ствола головного мозга длиной около 25 мм, который служит непосредственным продолжением спинного мозга и по форме напоминает усеченный конус. Утолщенный верхний отдел продолговатого мозга переходит в мост. Нижней границей продолговатого мозга считают место выхода корешков I пары спинномозговых нервов, что соответствует уровню большого отверстия затылочной кости. Верхней границей на передней поверхности является нижний край моста, образующий *бульбомостовую борозду (sulcus bulbopontinus)*, а на задней — *мозговые полочки IV желудочка (striae medullares ventriculi quarti)*.

На всем протяжении продолговатого мозга проходят продольные борозды, продолжающиеся в соответствующие борозды спинного мозга: *fissura mediana anterior, sulcus medianus posterior, sulcus anterolateralis, sulcus posterolateralis*.

На передней поверхности продолговатого мозга (рис. 16), между передней срединной щелью и *предоливной бороздой (sulcus preolivaris)*, соответствующей передней латеральной

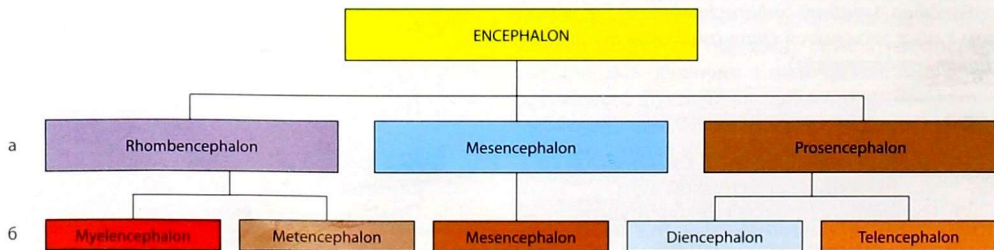


Рис. 13. Схема развития головного мозга. Стадия трех (а) и пяти (б) мозговых пузырей

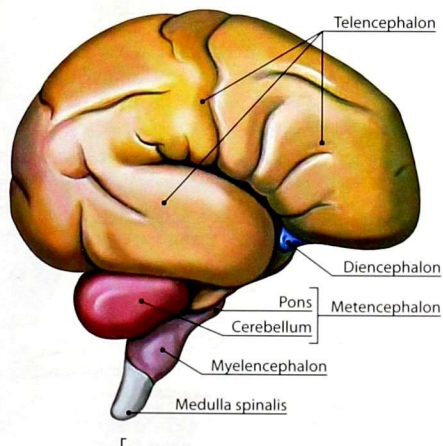
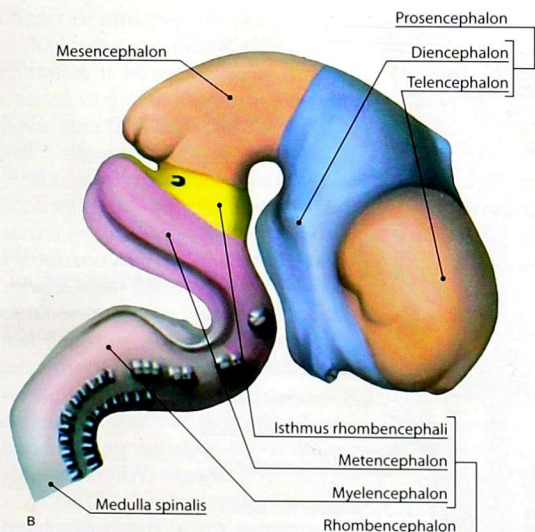
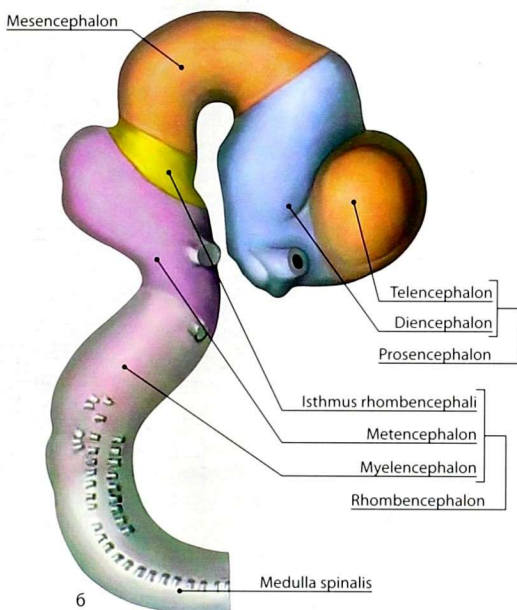
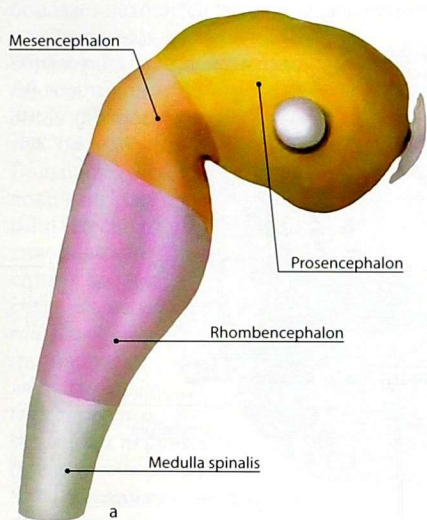
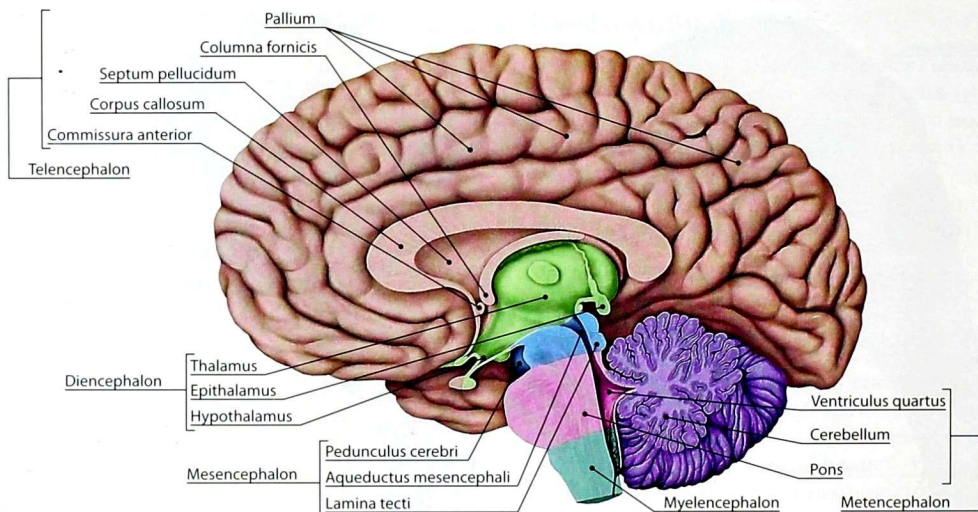


Рис. 14. Развитие головного мозга. Стадия трех мозговых пузырей (а), стадия пяти мозговых пузырей, эмбрион длиной 10,2 мм (б). Эмбрион длиной 13,6 мм (в), эмбрион длиной 13 см (г)



22 **Рис. 15.** Отделы головного мозга на сагитальном разрезе

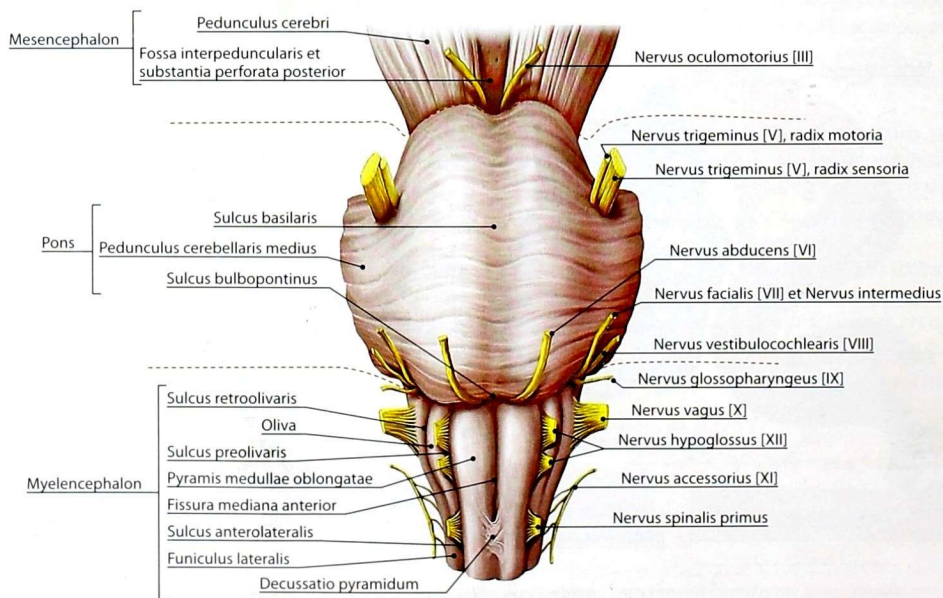


Рис. 16. Ствол головного мозга. Передняя поверхность

борозде, находится парное возвышение, которое называют *пирамидой* (*pyramis*). Пирамида образована *пирамидным путем* (*tractus pyramidalis*), состоящим из *корково-спинномозговых волокон* (*fibrae corticospinales*) — проводящих путей произвольной двигательной активности. Большая часть корково-спинномозговых волокон на расстоянии 6–7 мм от нижней границы продолговатого мозга переходит на противоположную сторону — в боковой канатик спинного мозга, образуя *латеральный корково-спинномозговой путь* (*tractus corticospinalis lateralis*), а оставшаяся перекрещенными волокна, направляясь в передний канатик, составляют *передний корково-спинномозговой путь* (*tractus corticospinalis anterior*). Перекрест двигательных нервных волокон, или *перекрест пирамид* (*decussatio pyramidum*), прерывает переднюю срединную щель. Корково-ядерные волокна несут импульсы к двигательным ядрам IX–XII пар черепных нервов продолговатого мозга (см. ниже), обеспечивая произвольные движения скелетных мышц соответственно областям иннервации указанных нервов.

Кнаружи от каждой пирамиды, между предливной и *позадиоливной* (*sulcus retroolivaris*), продолжающей заднюю латеральную, *бороздами*, расположено овальной формы возвышение — *олива* (*oliva*).

Из передней латеральной борозды, расположенной между пирамидой и оливой, выходят корешки *подязычного нерва* (*nervus hypoglossus [XII]*). Позади оливы находится *позадиоливная борозда* (*sulcus retroolivarius*). Дорсальнее последней находится задняя латеральная борозда, которая является продолжением аналогичного образования спинного мозга. Из указанной борозды выходят корешки *языкоглоточного* (*nervus glossopharyngeus [IX]*), *блуждающего* (*nervus vagus [X]*) и *добавочного* (*nervus accessorius [XI]*) нервов.

Нижний отдел задней поверхности (рис. 17) продолговатого мозга напоминает по рельефу спинной мозг. Здесь, кнаружи от задней срединной борозды, находятся задние канатики, разделённые *задней промежуточной бороздой* (*sulcus intermedius posterior*) на медиальный —

тонкий пучок (*fasciculus gracilis*) и латеральный — *клиновидный пучок* (*fasciculus cuneatus*). В верхнем отделе эти канатики заканчиваются утолщениями — *бугорком тонкого ядра* и *бугорком клиновидного ядра* (*tuberculum gracile et tuberculum cuneatum*). Клетки этих ядер являются вторыми нейронами проводящих путей задних канатиков, несущих импульсы сознательной проприоцептивной чувствительности (чувство гравитации).

Верхний отдел задней поверхности продолговатого мозга образует нижнюю часть ромбовидной ямки — дно IV желудочка мозга, которая ограничена с боков парными бугорками тонких пучков и двумя расходящимися массивными пучками волокон — *нижними мозжечковыми ножками* (*pedunculi cerebellares inferiores*). Нижние мозжечковые ножки образованы волокнами, которые соединяют мозжечок с продолговатым мозгом. Эти волокна составляют *задний спинномозжечковый* и *оливо-мозжечковый пути* (*tractus spinocerebellaris posterior et tractus olivocerebellaris*). Кроме того, в состав указанных ножек входят афферентные волокна от вестибулярных ядер, идущие к мозжечку, — *преддверномозжечковый путь* (*tractus vestibulocerebellaris*) и от мозжечка к вестибулярным ядрам — *мозжечково-вестибулярный путь* (*tractus cerebellovestibularis*), а также волокна от нейронов тонкого и клиновидного ядер к мозжечку — *задние наружные дугообразные волокна* (*fibrae arcuatae externae posteriores*).

Внутреннее строение. Продолговатый мозг на разрезе состоит из серого и белого вещества (рис. 18, 19).

Серое вещество располагается в виде отдельных, различных по форме и величине скоплений тел нервных клеток — ядер продолговатого мозга. Их подразделяют на ядра черепных нервов и собственные ядра, которые проецируются на ромбовидную ямку — дно IV желудочка.

Ромбовидная ямка (*fossa rhomboidea*) образована задней поверхностью продолговатого мозга и моста, разделенной *мозговыми полосками IV желудочка* (*striae medullares ventriculi quarti*). *Срединная борозда* (*sulcus medianus*) делит

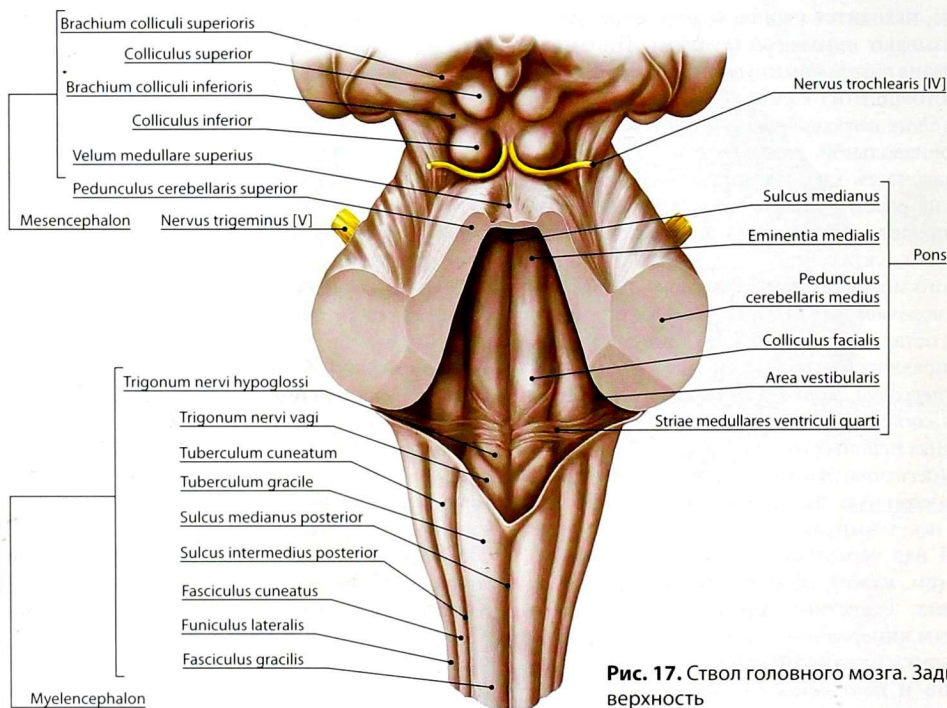


Рис. 17. Ствол головного мозга. Задняя поверхность

ромбовидную ямку на симметричные левую и правую половины. Борозду ограничивает *медиальное возвышение (eminencia medialis)*.

В медиальной части нижнего угла ромбовидной ямки расположен *треугольник подъязычного нерва (trigonum nervi hypoglossi)*, на который проецируется *ядро подъязычного нерва (nucleus nervi hypoglossi [XIII])* XII пары черепных нервов (рис. 20).

В пределах *треугольника блуждающего нерва (trigonum nervi vagi)*, который лежит латерально от треугольника подъязычного нерва, проецируется вегетативное парасимпатическое *заднее ядро блуждающего нерва (nucleus posterior nervi vagi [X])*. В нижнем отделе ромбовидной ямки проецируется *двойное ядро (nucleus ambiguus [IX, X, XI])* — общее двигательное ядро для X, IX и XI пар черепных нервов. На нейронах двигательных ядер черепных нервов ствола головного мозга после

перекреста на уровне соответствующего ядра прерываются *корково-ядерные волокна (fibrae corticonucleares)* пирамидного пути, несущие импульсы произвольной двигательной активности.

Ростральнее (выше) заднего ядра блуждающего нерва проецируется вегетативное парасимпатическое ядро языкоглоточного нерва [IX] — *нижнее слюноотделительное ядро (nucleus salivatorius inferior [IX])*.

Чувствительные *ядра одиночного пути (nuclei tractus solitarii [VII, IX, X])*, общие для лицевого [VII], языкоглоточного [IX] и блуждающего [X] нервов, проецируются латеральнее вегетативных ядер.

Рядом расположено чувствительное *спинномозговое ядро тройничного нерва (nucleus spinalis nervi trigemini [V])*, спускающееся из моста. Аксоны нейронов этого ядра перекрещиваются с контралатеральными, переходят

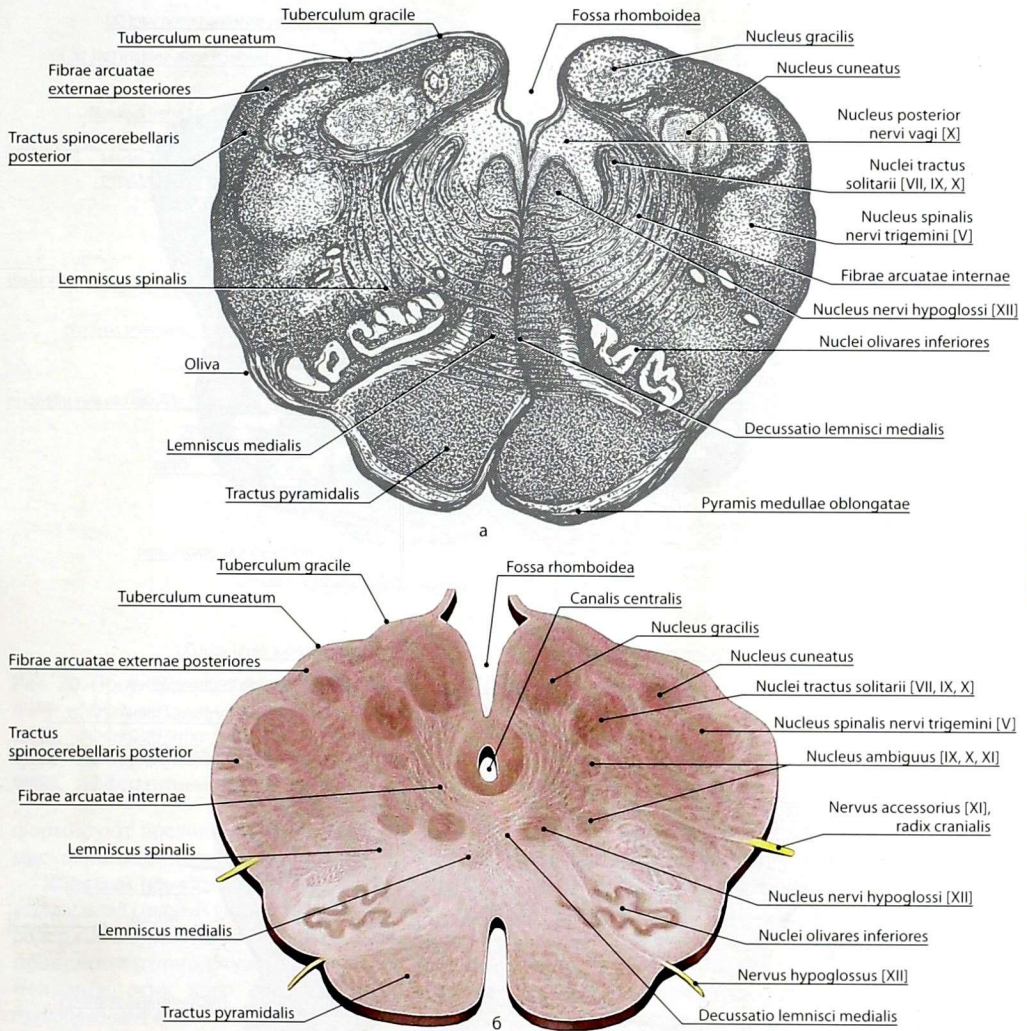


Рис. 18. Поперечный разрез продолговатого мозга на уровне нижнего края оливы: а — рисунок с импрегнированного среза; б — рисунок с анатомического препарата

на противоположную сторону и восходят к таламусу, образуя *тройничную петлю* (*lemniscus trigeminalis*).

Собственные ядра продолговатого мозга представляют собой массивные скопления

клеток. Наиболее крупные из них — *ядра нижней оливы* (*nuclei olivares inferiores*), помещающиеся в оливе продолговатого мозга. Они являются подкорковым (бессознательным) центром равновесия. Аксоны нейронов этих ядер

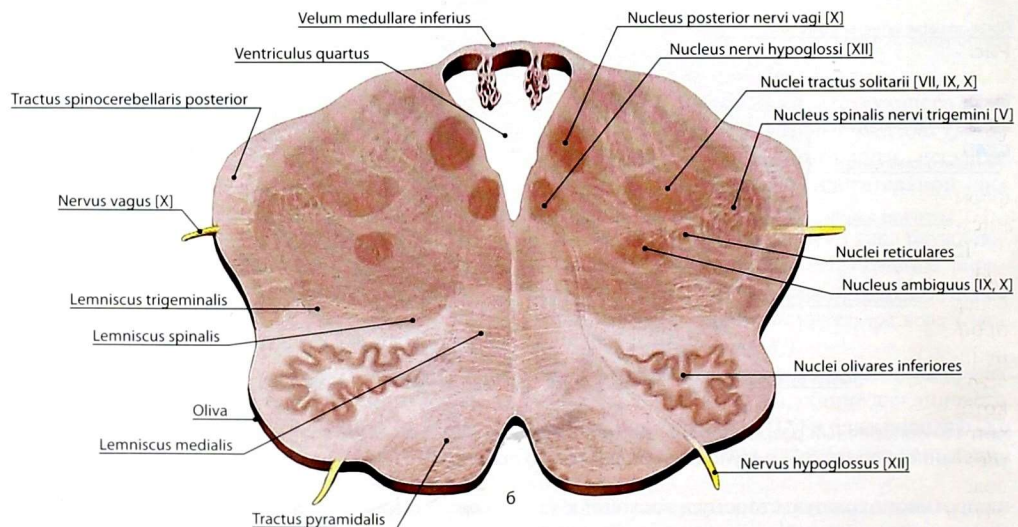
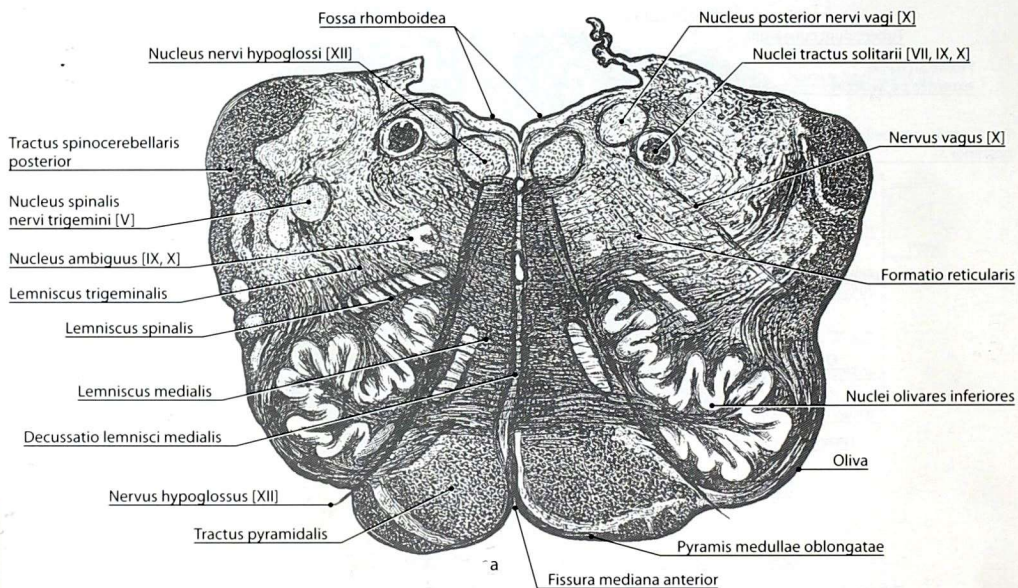


Рис. 19. Поперечный разрез продолговатого мозга на уровне середины олив: а — рисунок с импрегнированного среза; б — рисунок с анатомического препарата

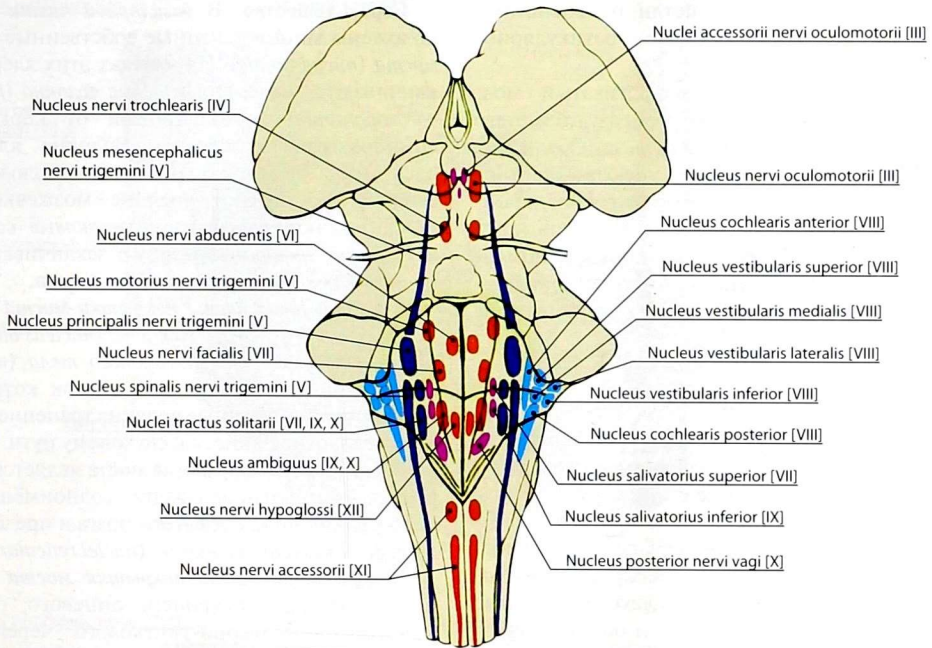


Рис. 20. Проекция ядер черепных нервов на дно ромбовидной ямки

- Эфферентные соматические ядра
- Эфферентные ядра парасимпатической нервной системы
- Аfferентные соматические и висцеральные ядра
- Аfferентные ядра преддверно-улиткового нерва

формируют восходящие оливамозжечковые и нисходящие оливоспинномозговые пути.

Ядра задних канатиков — *тонкое и клиновидное ядро* (*nucleus gracilis* et *nucleus cuneatus*) — содержат вторые нейроны путей сознательной проприоцептивной чувствительности. Аксоны нейронов этих ядер составляют *внутренние дугообразные волокна* (*fibrae arcuatae internae*), которые переходят на противоположную сторону, образуя *перекрест медиальных петель* (*decussatio lemnisci medialis*). После перекреста волокна образуют *медиальную петлю* (*lemniscus medialis*), которая достигает таламуса.

Кроме ядер черепных нервов и собственных ядер, к серому веществу продолговатого мозга относится центрально расположенная *ретикулярная формация* (*formatio reticularis*), состоящая

из сетевидно взаимосвязанных нейронов. Она имеет большое значение в регуляции деятельности различных отделов ЦНС: поддерживает тонус коры полушарий большого мозга, а также усиливает или тормозит рефлекторную деятельность спинного мозга.

Белое вещество продолговатого мозга состоит из пучков собственных и проходящих через него транзитом нервных волокон. Собственные, или эндогенные, волокна подразделяют на короткие и длинные. Короткие волокна соединяют ядра, расположенные в пределах продолговатого мозга. Длинные эндогенные волокна являются отростками клеток ядер продолговатого мозга, которые заканчиваются в других отделах нервной системы. К этой группе относят волокна медиальной петли,

частично — тройничной петли, оливоспинномозговые, оливомозжечковые и ретикулярно-спинномозговые пути.

Проходящие через продолговатый мозг пучки волокон, которые не образуются в его ядрах, носят название *экзогенных*. Среди них различают эфферентные (корково-спинномозговые, корково-ядерные, красоядерно-спинномозговые, крышеспинномозговые) и афферентные (передний и задний спинномозжечковые пути, спинномозговая петля, включающая спиноталамические и спинокрышечные волокна).

Мост

Внешнее строение. *Мост (pons)* находится между продолговатым и средним мозгом.

Задняя поверхность моста (см. *рис. 17*) участвует в образовании дна IV желудочка — ромбовидной ямки, образуя ее верхнюю часть, которая ограничена *верхними мозжечковыми ножками (pedunculi cerebellares superiores)*. Поперечные волокна передней поверхности образуют *средние мозжечковые ножки (pedunculi cerebellares medii)*, которые погружаются в толщу полушарий мозжечка. В основании средней мозжечковой ножки *чувствительным и двигательным корешками (radix sensoria et radix motoria)* выходит *тройничный нерв (nervus trigeminus [V])*.

Посередине передней поверхности моста расположена *базиллярная борозда (sulcus basilaris)*. Задний край передней поверхности моста представлен *бульбомостовой бороздой (sulcus bulbopontinus)*. Из нее в области пирамид выходит *отводящий нерв (nervus abducens [VI])*. Лицевой (*nervus facialis [VII]*) и *преддверно-улитковый (nervus vestibulocochlearis [VIII])* нервы выходят в области *мостомозжечкового угла (angulus pontocerebellaris)*.

Внутреннее строение. На поперечных разрезах моста (рис. 21) различают *переднюю — базиллярную часть моста (pars basilaris pontis)* и *заднюю — покрывику моста (tegmentum pontis)*, границей между которыми служит *трапецевидное тело (corpus trapezoideum)*, состоящее из поперечных волокон и ядер.

Серое вещество. В *базиллярной части* расположены многочисленные собственные *ядра моста (nuclei pontis)*. На клетках этих ядер заканчиваются *корково-мостовые волокна (fibrae corticopontinae)* и коллатерали от корково-спинномозговых волокон. Волокна клеток ядер моста переходят на противоположную сторону, составляют средние мозжечковые ножки и, образуя *мостомозжечковые волокна (fibrae pontocerebellares)*, заканчиваются на клетках коры полушарий мозжечка.

В *вентральной части покрывику моста* располагаются *верхнее оливное ядро (nucleus olivaris superior)* и *ядра трапецевидного тела (nuclei corporis trapezoidei)*, отростки клеток которых формируют поперечные волокна трапецевидного тела, относящиеся к слуховому пути.

Ретикулярная формация моста является непосредственным продолжением одноименного образования продолговатого мозга и представлена *ретикулярными ядрами (nuclei reticulares)*.

В *дорсальной части покрывику моста* расположены ядра отводящего, лицевого, тройничного, преддверно-улиткового черепных нервов, которые проецируются на верхнюю часть ромбовидной ямки, образованную задней поверхностью моста.

Тройничный нерв (nervus trigeminus), V пара черепных нервов, в покрывику моста имеет чувствительные ядра: *главное ядро тройничного нерва (nucleus principalis nervi trigemini [V])*, *спинномозговое ядро тройничного нерва (nucleus spinalis nervi trigemini [V])*, *среднемозговое ядро тройничного нерва (nucleus mesencephalicus nervi trigemini [V])*, а также *двигательное ядро тройничного нерва (nucleus motorius nervi trigemini [V])*. Аксоны нейронов чувствительных ядер тройничного нерва формируют тройничную петлю.

Двигательное ядро тройничного нерва проецируется на медиальное возвышение ромбовидной ямки, латеральнее которого проецируется главное ядро тройничного нерва. Ростральнее главного ядра проецируется среднемозговое ядро тройничного нерва, которое восходит до среднего мозга, а ниже — спинномозговое ядро тройничного нерва, достигающее задних рогов четырех верхних шейных сегментов спинного мозга.

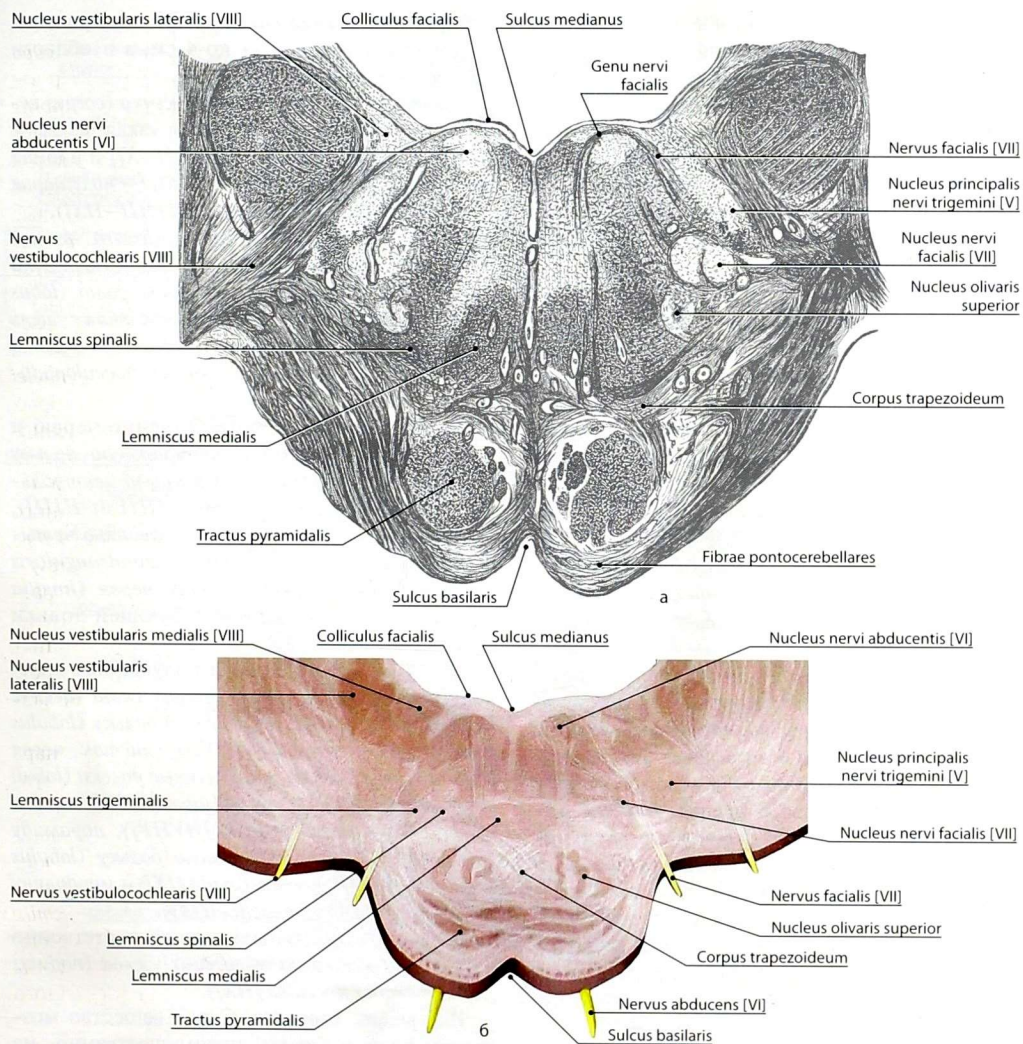


Рис. 21. Поперечный разрез моста на уровне лицевого бугорка: а — рисунок с импрегнированного среза; б — рисунок с анатомического препарата

В дорсальной части покрывки моста располагается двигательное ядро отводящего нерва (*nucleus nervi abducentis [VI]*). Это ядро окружено дугообразными волокнами от двигательного ядра лицевого нерва (*nucleus nervi*

facialis [VII]), которые в верхнем отделе ромбовидной ямки формируют *лицевой бугорок (colliculus facialis)*.

Парасимпатические ядра лицевого нерва — *верхнее слюноотделительное ядро (nucleus*

salivatorius superior [VII]) и слёзное ядро (*nucleus lacrimalis [VII]*) располагаются в латеральном отделе покрышки моста и проецируются на ромбовидную ямку латеральнее медиального возвышения. Чувствительные ядра — *ядра одиночного пути (nuclei tractus solitarii [VII, IX, X])* являются общими для VII, IX, X пар черепных нервов. Чувствительный и парасимпатический компоненты лицевого нерва относят к *промежуточному нерву (nervus intermedius)*.

В латеральном углу ромбовидной ямки, который носит название *вестибулярного поля (area vestibularis)*, проецируются ядра преддверно-улиткового нерва [VIII]. Слуховыми являются *переднее и заднее улитковые ядра (nucleus cochlearis anterior et nucleus cochlearis posterior)*. Вестибулярные ядра по отношению к улитковым ядрам лежат медиальнее. Выделяют *латеральное вестибулярное ядро (nucleus vestibularis lateralis)*, *медиальное вестибулярное ядро (nucleus vestibularis medialis)*, *верхнее вестибулярное ядро (nucleus vestibularis superior)* и *нижнее вестибулярное ядро (nucleus vestibularis inferior)*.

Белое вещество моста состоит из эндогенных и экзогенных волокон. Короткие эндогенные волокна соединяют между собой отдельные ядра моста и не выходят за его пределы. Так, например, установлены нервные связи между ядрами лицевого и тройничного нервов, посредством которых замыкаются рефлекторные дуги при различных раздражениях кожи лица с реакцией мимических мышц. Длинные эндогенные волокна являются отростками клеток ядер моста, которые заканчиваются в других отделах ЦНС.

Экзогенные волокна моста представлены эфферентными и афферентными путями, транзитом проходящими через мост.

Мозжечок

Мозжечок (cerebellum) (рис. 22) непосредственно связан с продолговатым мозгом, мостом и средним мозгом. Он располагается кзади от названных образований, заполняет большую часть задней черепной ямки. Масса мозжечка около 150 г. Его наибольший

поперечный размер равен 10–12 см, продольный в области червя — до 4 см, а в области полушарий — до 6 см.

Внешнее строение. Тело мозжечка (*corpus cerebelli*) составляют центральная узкая часть — *червь мозжечка (vermis cerebelli [I–X])* и парная крупная выпуклая боковая часть — *полушарие мозжечка (hemispherium cerebelli [III–IX])*.

Глубокая *первичная щель (fissura prima)* разделяет тело на *переднюю долю мозжечка (lobus cerebelli anterior)* и *заднюю долю (lobus cerebelli posterior)*. *Заднелатеральная щель (fissura posterolateralis)* разделяет заднюю долю и *ключково-узелковую долю (lobus flocculonodularis)*.

В передней доле соответственно червя и полушариям выделяют *центральную дольку (lobulus centralis [II et III])* и *крыло центральной дольки (ala lobuli centralis [III et IIII])*, *вершину (culmen [IV et V])* и *переднюю четырехугольную дольку (lobulus quadrangularis anterior [HIV et HV])*. *Язычок червя (lingula vermis [I])* не имеет соответствующей дольки в полушарии.

В задней доле в черве и полушариях соответственно друг друга выделяют *скат (declive [VI])* и *заднюю четырехугольную дольку (lobulus quadrangularis posterior [HVI])*, *листок червя (folium vermis [VIIA])* и *полулунные дольки (lobuli semilunares [HVIIA])*, *бузгор (tuber [VIIB])* и *тонкую дольку (lobulus gracilis [HVIB])*, *пирамиду (pyramis [VIII])* и *двубрюшную дольку (lobulus biverter [HVIII])*, *язычок (uvula [IX])* и *миндалину мозжечка (tonsilla cerebelli [HIX])*.

В ключково-узелковой доле соответственно червя и полушарию выделяют *узелок (nodulus [X])* и *клочок (flocculus [HX])*.

Внутреннее строение. Серое вещество мозжечка сосредоточено преимущественно на его поверхности в виде *коры мозжечка (cortex cerebelli)*. Под корой находится белое вещество, в глубине которого расположены парные подкорковые ядра.

Кора состоит из 3 слоев: светлого наружного — *молекулярного (stratum moleculare)*, *слоя клеток Пуркинью (stratum purkinjense)* и тёмного внутреннего — *зернистого (stratum granulosum)*.

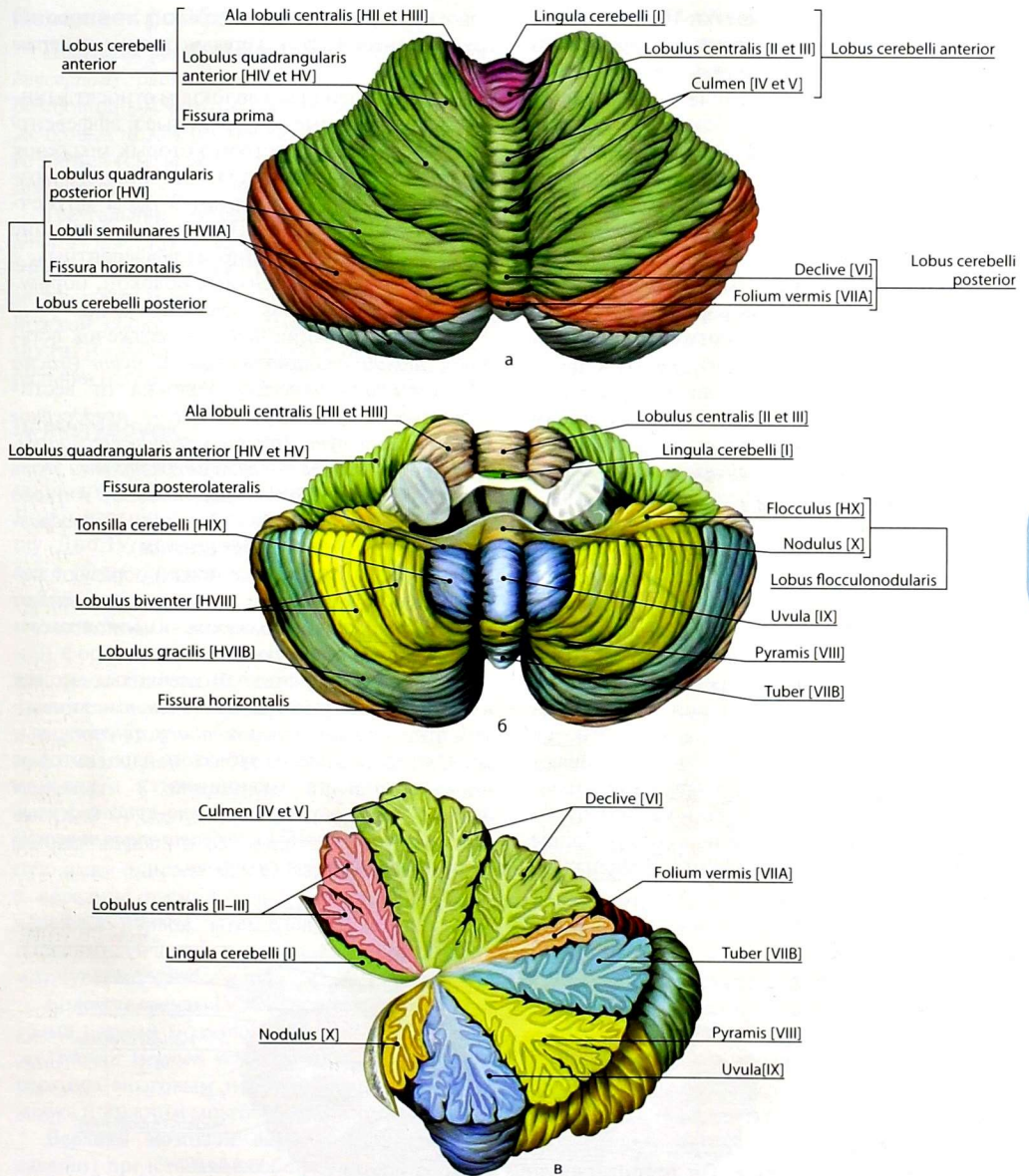


Рис. 22. Строение мозжечка: а — вид сверху; б — вид снизу и спереди; в — сагиттальный разрез через червь

Грушевидные нейроны (клетки Пуркинье) являются эфферентными клетками коры, в то время как клетки молекулярного и зернистого слоёв — вставочными (ассоциативными) нейронами.

Ядра мозжечка (рис. 23) представляют собой различной формы и величины скопления серого вещества.

Зубчатое ядро (*nucleus dentatus*) самое крупное. К нему подходят аксоны грушевидных клеток полушарий мозжечка и червя. Отростки клеток зубчатого ядра составляют основную часть волокон *верхней мозжечковой ножки* (*pedunculus cerebellaris superior*). Зубчатое ядро, верхнее и нижнее оливковые ядра относятся к подкорковым центрам равновесия, связанным с аппаратом движения посредством *оливоспинальных волокон* (*fibrae olivospinales*).

Пробковидное ядро (*nucleus emboliformis*) расположено в белом веществе полушария, медиальнее зубчатого ядра.

Ядро шатра (*nucleus fastigii*) занимает самое медиальное положение.

Шаровидное ядро (*nucleus globosus*) расположено между пробковидным ядром и ядром шатра.

Белое вещество мозжечка состоит из внутри- и внемозжечковых волокон. Группу внутримозжечковых волокон образуют отростки клеток коры мозжечка. Среди них различают ассоциативные волокна, которые соединяют между собой различные участки коры мозжечка; комиссуральные волокна, соединяющие участки коры противоположных полушарий;

короткие проекционные волокна — отростки грушевидных клеток коры мозжечка к ядрам мозжечка.

К внемозжечковым волокнам относят длинные проекционные эфферентные и афферентные волокна, посредством которых мозжечок соединён с другими отделами головного мозга. Эти волокна формируют 3 пары мозжечковых ножек, из которых нижние и средние состоят преимущественно из афферентных, а верхние — из эфферентных волокон, образующихся в подкорковых ядрах мозжечка.

В составе нижних ножек в мозжечок вступают *задний спинномозжечковый путь* (*tractus spinocerebellaris posterior*), волокна от вестибулярных ядер к ядру шатра — *преддверно-мозжечковый путь* (*tractus vestibulocerebellaris*), волокна от оливы — *оливомозжечковый путь* (*tractus olivocerebellaris*), часть аксонов тонкого и клиновидного пучков — *наружные дугообразные волокна* (*fibrae arcuatae externae*).

Средние мозжечковые ножки образуют поперечные волокна моста, которые соединяют ядра моста с корой мозжечка — *мостомозжечковые волокна* (*fibrae pontocerebellares*).

В составе верхних мозжечковых ножек в мозжечок вступает *передний спинномозжечковый путь* (*tractus spinocerebellaris anterior*), выходят отростки клеток зубчатого ядра, которые после перекреста заканчиваются в красном ядре среднего мозга — *зубчато-красноядерный* (*tractus dentatorubralis*) и *зубчато-таламический* (*tractus dentatothalamicus*) пути.

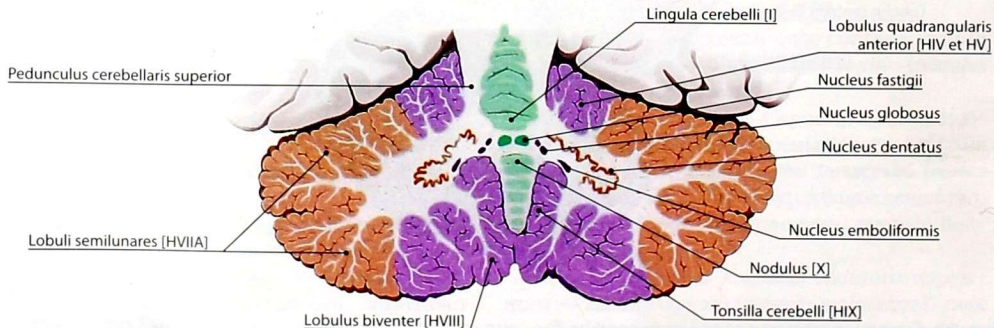


Рис. 23. Ядра мозжечка. Горизонтальный разрез через верхние мозжечковые ножки

Перешеек ромбовидного мозга

Перешеек ромбовидного мозга (*isthmus rhombencephali*) располагается между средним и ромбовидным мозгом, состоит из верхних мозжечковых ножек (см. *выше*), верхнего мозгового паруса (см. *ниже*) и треугольника латеральной петли.

Треугольник латеральной петли (*trigonum lemnisci lateralis*) ограничен: спереди — ручкой нижнего холмика пластинки крыши среднего мозга, сзади и сверху — верхней мозжечковой ножкой, сбоку — латеральной бороздой ножки мозга. В глубине треугольника проходит латеральная (слуховая) петля

IV желудочек

IV желудочек (*ventriculus quartus*) образован продолговатым мозгом, мостом и мозжечком. В нём различают дно, боковые стенки и крышу. Дно IV желудочка составляет *ромбовидная ямка* (*fossa rhomboidea*), которая представляет собой ограниченный верхними и нижними мозжечковыми ножками участок ромбовидной формы задней поверхности моста и продолговатого мозга. Верхний угол ромбовидной ямки переходит в водопровод среднего мозга, а нижний угол — в центральный канал спинного мозга. Боковые углы ромбовидной ямки переходят в *латеральные карманы* (*recessus laterales*) IV желудочка. Топография ядер черепных нервов и их проекций на ромбовидную ямку описана выше. Как правило, ближе к середине расположены двигательные ядра черепных нервов, затем следуют вегетативные парасимпатические и наиболее латерально лежат чувствительные ядра.

Боковые стенки IV желудочка представлены тремя парами мозжечковых ножек. *Крыша IV желудочка* (*tegmen ventriculi quarti*) образована верхним мозговым парусом, веществом мозжечка и нижним мозговым парусом.

Верхний мозговой парус (*velum medullare superius*) представляет собой тонкую треугольную пластинку белого вещества, которая расположена между обеими верхними мозжечковыми ножками.

Нижний мозговой парус (*velum medullare inferius*) образован тонкой эпителиальной пластинкой — остатком задней стенки первичного мозгового пузыря, которая натянута между ножками клочка и узелком. Эта пластинка дополняется *сосудистой основой IV желудочка* (*tela choroidea ventriculi quarti*).

По срединной линии нижнего мозгового паруса расположено отверстие — *срединная апертура IV желудочка* (*apertura mediana ventriculi quarti*). Из латеральных карманов открываются *латеральные апертуры IV желудочка* (*aperturae laterales ventriculi quarti*). Указанные отверстия соединяют между собой IV желудочек и субподпаутинное пространство головного мозга. Кроме сосудистой основы IV желудочка в полости IV желудочка имеется *сосудистое сплетение* (*plexus choroideus ventriculi quarti*), которое в виде сильно извитых сосудов проходит в боковые карманы и выходит наружу через латеральные апертуры IV желудочка в области мостомозжечкового угла.

Средний мозг

Внешнее строение. *Средний мозг* (*mesencephalon*) (рис. 24) расположен между мостом и промежуточным мозгом. В его состав входят ножки мозга и пластинка крыши среднего мозга.

Ножки мозга (*pedunculi cerebri*) представляют собой два расходящихся под острым углом массивных валика, которые образованы продольно ориентированными нервными волокнами. Между ножками мозга находится *межножковая ямка* (*fossa interpeduncularis*), дном которой является тонкая пластинка, пронизанная множеством отверстий для кровеносных сосудов, — *заднее продырявленное вещество* (*substantia perforata posterior*). *Латеральной бороздой среднего мозга* (*sulcus lateralis mesencephali*) ножки мозга делятся на *вентральную часть* (*crus cerebri*) и *покрышку среднего мозга* (*tegmentum mesencephali*).

Пластинка крыши среднего мозга (*lamina tecti*) составляет задний отдел среднего мозга, который скрыт под полушариями большого мозга. Пластинка крыши состоит из двух *верхних*

и двух нижних холмиков (*colliculi superiores* et *colliculi inferiores*). Между верхними холмиками находится вырост промежуточного мозга — шишковидная железа (*glandula pinealis*). Наружная поверхность каждого холмика переходит в пучок волокон, который называют ручкой холмика (*brachium colliculi superioris*) переходит в латеральное коленчатое тело. Ручка нижнего холмика (*brachium colliculi inferioris*) вступает в медиальное коленчатое тело. Коленчатые тела относят к промежуточному мозгу.

Внутреннее строение. Полостью среднего мозга является узкий канал длиной около 2 см — водопровод среднего мозга (*aqueductus mesencephali*). Этот канал выстлан эпэндимой и соединяет между собой IV и III желудочки мозга.

В среднем мозге (рис. 25) выделяют 3 отдела: крышу среднего мозга (*tectum mesencephali*), дорсальную часть ножки мозга — покрывашку среднего мозга (*tegmentum mesencephali*) и вентральную часть (*crus cerebri*). Границей между покрывашкой и вентральной частью ножки мозга является чёрное вещество (*substantia nigra*). Вентральная часть ножки

мозга образована белым веществом, которое состоит из продольных эфферентных путей: корково-спинномозговых, корково-мостовых, корково-ядерных, теменно-височно-мостовых и лобно-мостовых волокон. Покрывашку и крышу среднего мозга наряду с белым веществом образуют ядра серого вещества, причём белое вещество покрывашки состоит как из эфферентных (красноядерно-спинномозговой путь, крышеспинномозговой путь), так и афферентных (спинальная, медиальная, тригеминальная и латеральная петли) проводящих путей, а также зубчато-красноядерного и переднего спинномозжечкового пути.

Серое вещество крыши среднего мозга составляют ядра верхних и нижних холмиков.

Ядро нижнего холмика (*nucleus colliculi inferioris*) является первичным слуховым рефлекторным центром. В нём заканчивается часть волокон латеральной петли. Отростки клеток этого ядра образуют ручку нижнего холмика, которая вступает в медиальное коленчатое тело, а часть волокон входит в состав крышесульбарного и крышеспинномозгового путей, заканчивающихся в двигательных ядрах ствола

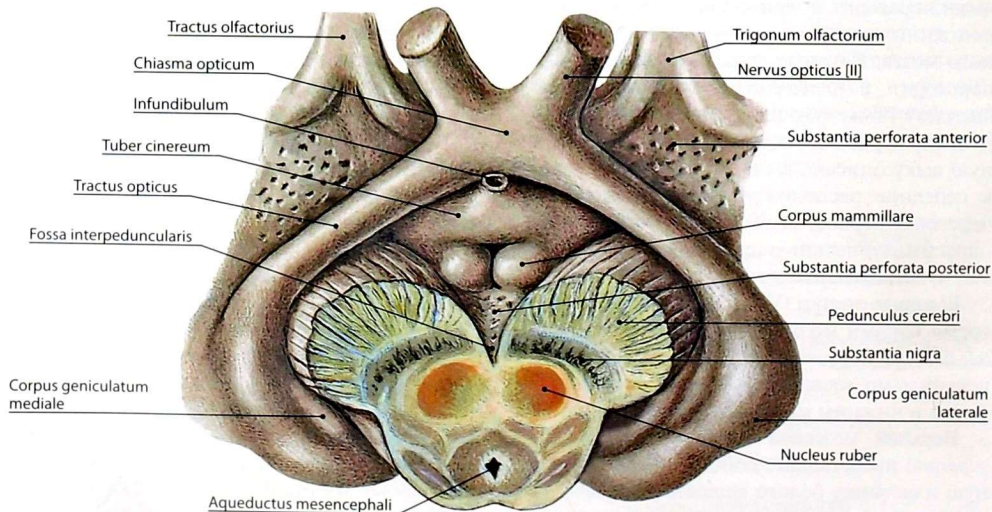


Рис. 24. Вентральная поверхность мозга. Разрез среднего мозга на уровне красных ядер

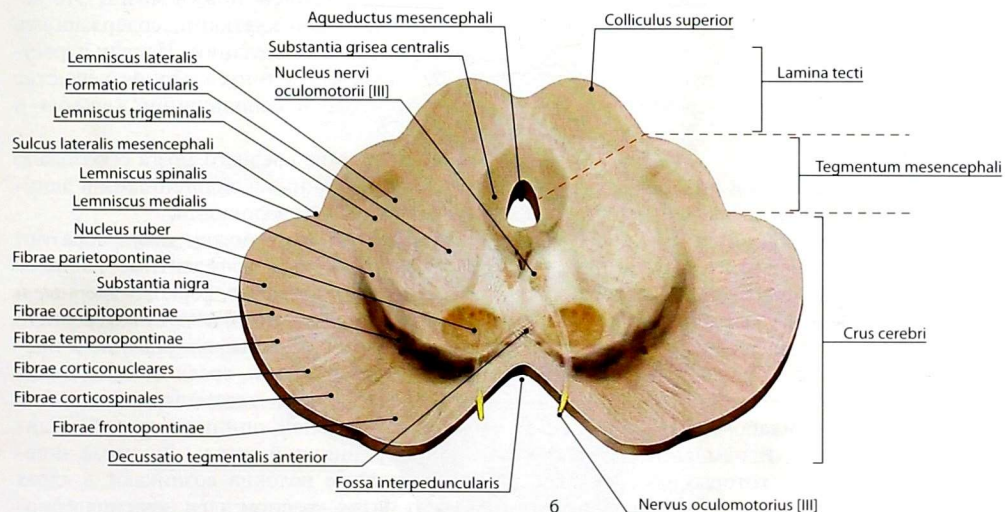
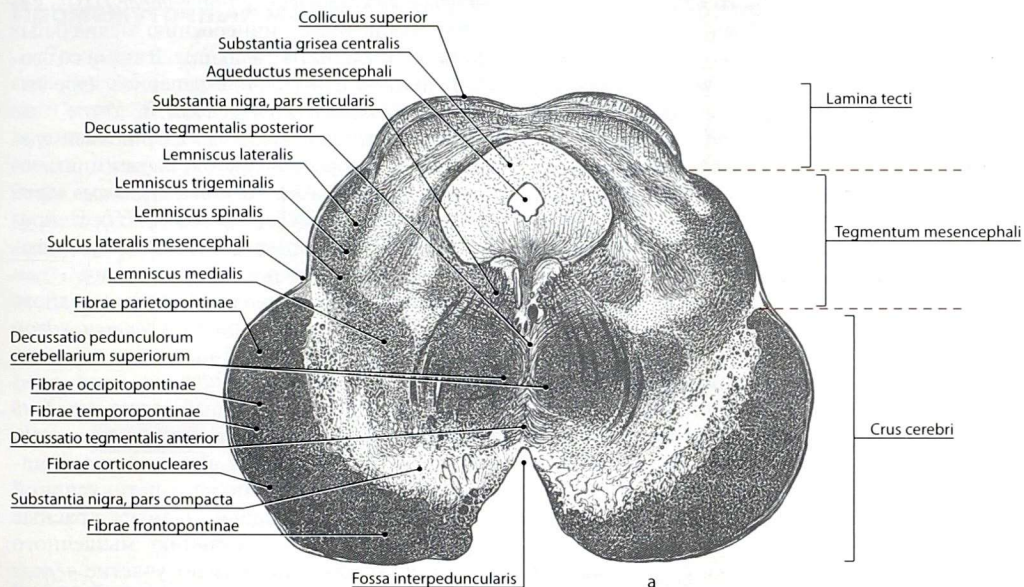


Рис. 25. Поперечный разрез среднего мозга на уровне верхних холмиков: а — рисунок с импрегнированного среза; б — рисунок анатомического препарата

головного мозга и спинного мозга. При участии ядер нижних холмиков осуществляются двигательные, ориентировочные и оборонительные рефлексы на звуковые раздражения.

Ядра верхних холмиков — *серый слой верхнего холмика (stratum griseum colliculi superioris)* — являются первичными зрительными рефлекторными центрами. В них заканчивается часть волокон зрительного тракта, а также волокна от спинного мозга, идущие в составе спинно-крышечного пути, и ответвления латеральной и медиальной петель. Клетки этих ядер образуют основную массу волокон крышеспинно-мозгового и крышесульбарного путей, которые формируют *задний крышечный перекрест (decussatio tegmentalis posterior)* и заканчиваются в двигательных ядрах спинного мозга или ствола головного мозга соответственно. Они осуществляют двигательные, ориентировочные и оборонительные рефлексы на световые раздражения.

Серое вещество покрышки среднего мозга представлено несколькими ядрами черепных нервов и ретикулярной формацией, которая служит продолжением впереди ретикулярной формации моста.

В латеральной части центрального серого вещества находится *среднемозговое ядро тройничного нерва (nucleus mesencephalicus nervi trigemini [V])*.

На уровне верхней части нижних холмиков крыши среднего мозга расположено двигательное *ядро блокового нерва (nucleus nervi trochlearis [IV])*. Аксоны нейронов этого ядра направляются дорсально и выходят из вещества мозга в области узелки верхнего мозгового паруса.

В среднем мозге расположены ядра глазодвигательного нерва. Двигательное ядро — *ядро глазодвигательного нерва (nucleus nervi oculomotorii [III])* — наиболее крупное, имеет вытянутую форму. В нём выделяют пять сегментов, каждый из которых обеспечивает иннервацию определённых наружных мышц глазного яблока и мышцы, поднимающей верхнее веко.

Кроме парного двигательного ядра у глазодвигательного нерва имеется *центральное*

непарное ядро (nucleus centralis impar [III]), которое обеспечивает иннервацию медиальных прямых мышц глазного яблока. В связи со своей функцией центральное непарное ядро называют также *конвергенционным*.

Дорсальнее двигательных ядер вблизи срединной линии располагаются парасимпатические *добавочные ядра глазодвигательного нерва (nuclei accessorii nervi oculomotorii [III])*. Нейроны этих ядер иннервируют мышцу, суживающую зрачок, а также ресничную мышцу.

Собственные ядра покрышки среднего мозга представлены парным *красным ядром (nucleus ruber)*. От нейронов этого ядра начинается *красноядерно-спинномозговой путь (tractus rubrospinalis)*, который делает *передний крышечный перекрест (decussatio tegmentalis anterior)* и заканчивается в двигательных ядрах спинного мозга. Вместе с ретикулярной формацией ствола головного мозга красные ядра осуществляют регуляцию мышечного тонуса, в которой принимает участие *чёрное вещество (substantia nigra)*, расположенное на границе с основанием ножки мозга. Это вещество образовано клетками, содержащими чёрный пигмент — меланин. Наряду с регуляцией мышечного тонуса чёрное вещество участвует также в координации жевания и глотания.

Белое вещество среднего мозга образовано короткими и длинными эндогенными и длинными экзогенными волокнами.

Вентральную часть ножки мозга образуют длинные экзогенные эфферентные волокна: корково-спинномозговые, корково-ядерные и корково-мостовые пути. В покрышке среднего мозга проходят различные восходящие и нисходящие пучки волокон, среди которых длинными афферентными экзогенными являются волокна латеральной, спинномозговой, медиальной и тройничной петель. Длинные эндогенные нервные волокна возникают в ядрах среднего мозга: красном ядре (красноядерно-спинномозговой путь), ядрах крыши среднего мозга (крышеспинномозговой путь) и других, а короткие эндогенные волокна соединяют ядра среднего мозга между собой.

Промежуточный мозг

Промежуточный мозг (*diencephalon*) представляет собой переднюю часть ствола головного мозга. В процессе эмбриогенеза промежуточный мозг образуется из переднего мозгового пузыря. Филогенетически различают более «молодые» отделы промежуточного мозга: таламус, метаталамус, эпиталамус; и относительно «старые» — гипоталамус и субталамус. «Молодые» отделы промежуточного мозга часто объединяют термином «таламический

мозг». Полостью промежуточного мозга является III желудочек (рис. 26).

Таламус (*thalamus*) — парное массивное образование яйцевидной формы, задний утолщённый конец которого носит название *подушки таламуса* (*pulvinar thalami*), а передний — *переднего бугорка таламуса* (*tuberculum anterius thalami*) (рис. 27). Латеральная поверхность таламуса прилежит к белому веществу конечного мозга — *внутренней капсуле* (*capsula interna*), справа нижняя соединяется с гипоталамусом, а верхняя и медиальная образуют

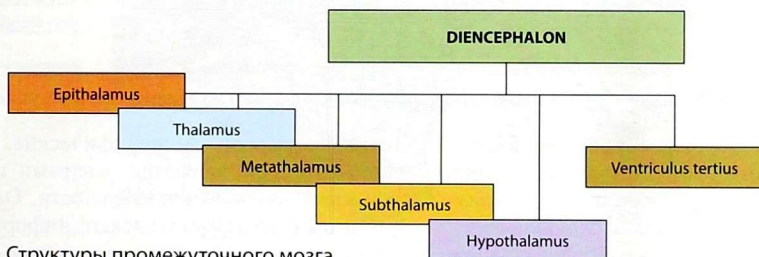


Рис. 26. Структуры промежуточного мозга

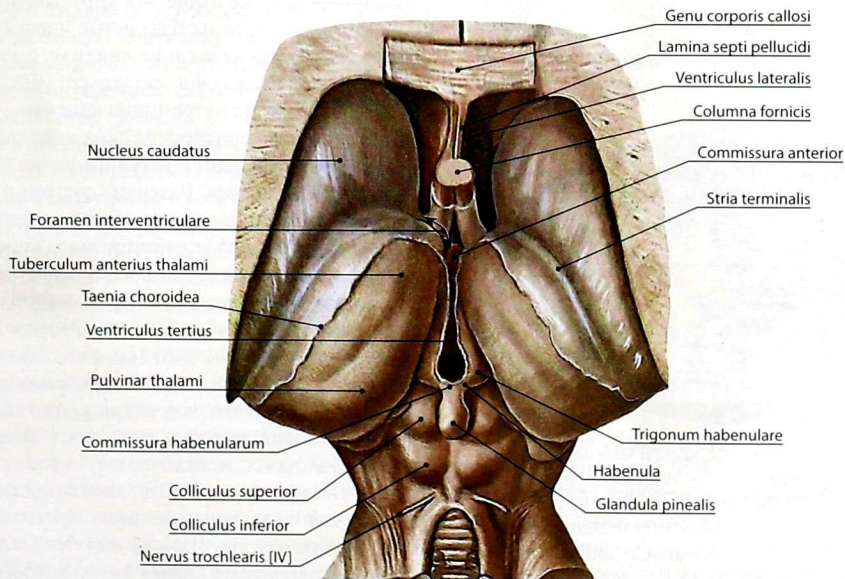


Рис. 27. Промежуточный мозг. Дорсальная поверхность

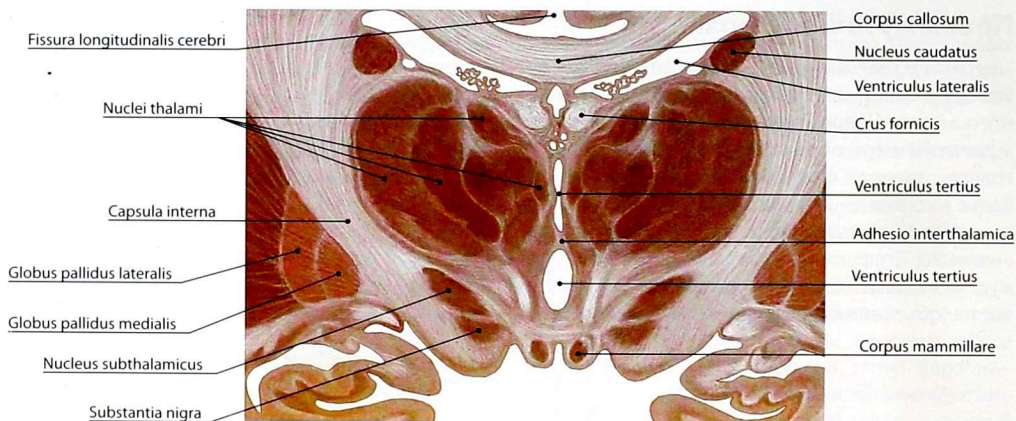


Рис. 28. Ядра таламуса. Фрагмент фронтального разреза головного мозга на уровне сосцевидных тел

полость боковых и третьего желудочков соответственно. Медиальные поверхности обоих таламусов соединены между собой *межталамическим сращением (adhesio interthalamica)*. Таламус представляет собой наиболее крупное скопление серого вещества. На срезах в его составе выделяется множество мелких ядер разной величины (рис. 28).

Ядра таламуса в функциональном аспекте можно разделить на две основные группы:

специфические и неспецифические. Специфические ядра являются центрами практически всех видов чувствительности. Они воспринимают и перерабатывают информацию, поступающую в таламус от органов чувств, проприоцепторов, интероцепторов, ноцицепторов и передают её выше — в кору полушарий большого мозга или на базальные ядра. Нервные волокна, связывающие таламус с корой, формируют *лучистости таламуса* (рис. 29), проходящие через внутреннюю капсулу.

Деятельность неспецифических ядер таламуса в известной степени похожа на функцию ретикулярной формации. Различие состоит в том, что ретикулярная формация обеспечивает медленную и длительную активацию коры конечного мозга, а неспецифические ядра таламуса создают быструю и кратковременную настройку для разрешения какой-либо конкретной ситуации.

Эпиталамус (epithalamus) (см. рис. 27) состоит из нескольких образований, расположенных над таламусом. К ним относят *мозговые полоски (striae medullares)*, которые разделяют верхнюю (стенка бокового желудочка) и медиальную (стенка III желудочка) поверхности таламуса. Расширение этих полосок имеет треугольную форму и образует *треугольник поводка (trigonum habenulare)*. *Правый и левый поводки (habenula dextra et habenula sinistra)* соединены между

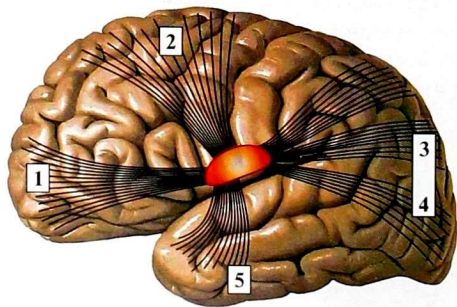


Рис. 29. Связи таламуса с корой головного мозга. Лучистости таламуса: 1 — передняя лучистость таламуса (*radiatio thalami anterior*); 2 — центральная лучистость таламуса (*radiatio thalami centralis*); 3 — задняя лучистость таламуса (*radiatio thalami posterior*); 4 — зрительная лучистость (*radiatio optica*); 5 — слуховая лучистость (*radiatio acustica*)

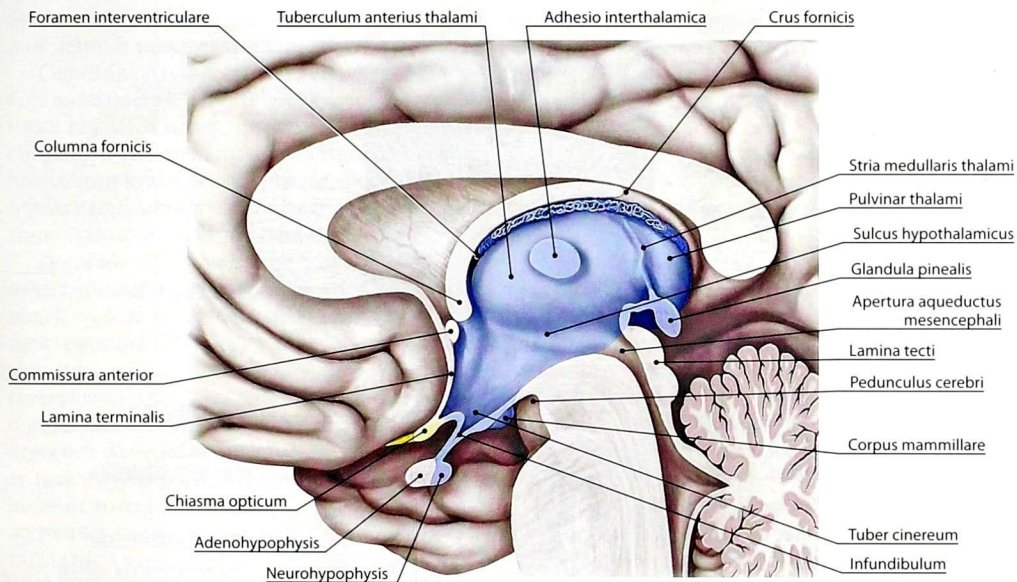


Рис. 30. Промежуточный мозг на срединном разрезе головного мозга

собой *спайкой поводков (commissura habenularum)* (рис. 30, см. *рис. 27*). Каждый поводок переходит в мозговую пластинку, которая соединяется с *шишковидной железой (glandula pinealis)* — железой внутренней секреции. От основания шишковидной железы к верхним холмикам крыши среднего мозга проходит мозговая пластинка, в месте перегиба которой находится *эпиталамическая спайка (commissura epithalamica)*.

Метаталамус (metathalamus) включает латеральное и медиальное коленчатые тела (рис. 31, см. *рис. 24*). *Латеральное коленчатое тело (corpus geniculatum laterale)* залегает латерально и кзади от подушки таламуса, *медиальное коленчатое тело (corpus geniculatum mediale)* — под подушкой таламуса. В каждом коленчатом теле находятся ядра коленчатых тел.

На клетках ядер медиального коленчатого тела заканчивается часть волокон латеральной (слуховой) петли, на клетках ядер латерального коленчатого тела заканчивается часть волокон зрительного тракта.

Коленчатые тела через ручки холмиков связаны с пластинкой крыши среднего мозга. Ручки

верхних холмиков объединяют верхние холмики и латеральные коленчатые тела в подкорковые центры зрения, а ручки нижних холмиков — нижние холмики и медиальные коленчатые тела в подкорковые центры слуха.

Восходящие пути от указанных структур частично направляются к подушке таламуса, частично участвуют в формировании слуховой и зрительной лучистостей.

Гипоталамус (hypothalamus) топографически располагается под таламическим мозгом и отделён от него *гипоталамической бороздой (sulcus hypothalamicus)* (см. *рис. 30, 31*). К гипоталамусу относят серый бугор, воронку, предзрительное поле, зрительный перекрест, зрительный тракт, нейрогипофиз, сосцевидные тела. Более 30 ядер гипоталамуса сосредоточены в нескольких областях (рис. 32):

— *роstralная, или передняя гипоталамическая область (area hypothalamica rostralis seu anterior)* — переднее ядро гипоталамуса, вентральное перивентрикулярное ядро, паравентрикулярное ядро гипоталамуса, надперекрестное ядро, супраоптическое ядро;

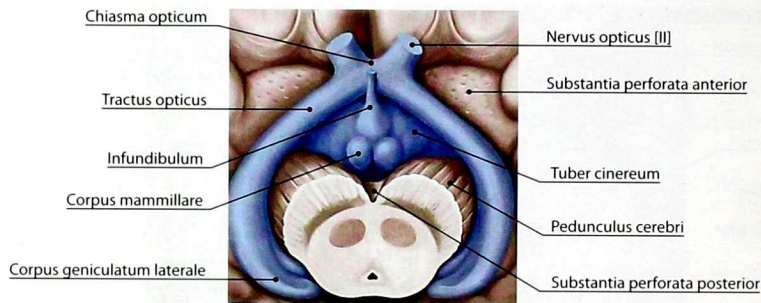


Рис. 31. Нижняя поверхность мозга. Промежуточный мозг

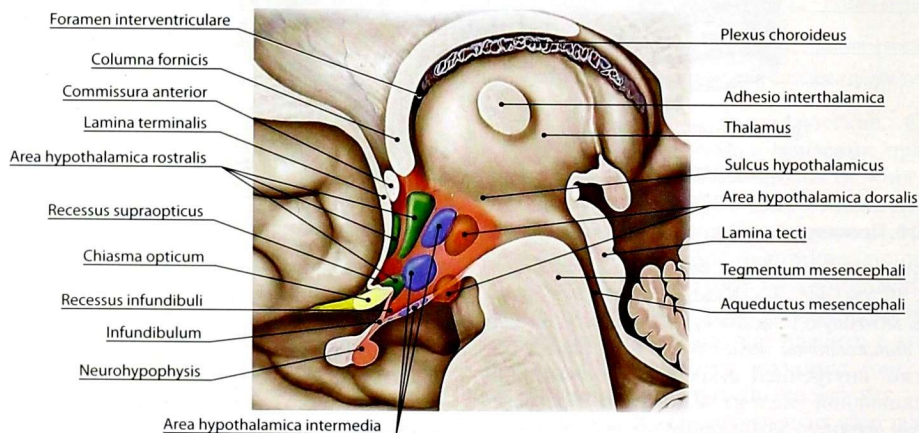


Рис. 32. Проекция ядер серого вещества гипоталамуса на стенки третьего желудочка

— *промежуточная гипоталамическая область (area hypothalamica intermedia)* — дорсальное ядро гипоталамуса, дугообразное ядро, перивентрикулярное ядро;

— *позадиперекрестная область (area retrochiasmatica)* — латеральные серобугорные ядра, вентромедиальное ядро гипоталамуса;

— *предоптическая область (area preoptica)*;

— *латеральная гипоталамическая область (area hypothalamica lateralis)*;

— *задняя гипоталамическая область (area hypothalamica posterior)* — дорсальное предсосцевидное ядро, сосцевидные ядра, надсосцевидное ядро.

Нервные клетки ядер гипоталамуса доставляют свой секрет в заднюю долю гипофиза непосредственно по отросткам, формирующим гипоталамо-гипофизарный путь, либо через сосудистую систему — в переднюю долю гипофиза.

Ядра гипоталамуса имеют многочисленные связи со структурами таламуса, лимбической долей, базальными ядрами, ядрами миндалевидного тела, ядрами среднего мозга и ретикулярной формацией. Обширные нервные и сосудистые связи с гипофизом лежат в основе гипоталамо-гипофизарной системы. В ядрах гипоталамуса располагаются подкорковые центры, контролирующие деятельность

автономной (вегетативной) нервной системы и обменные процессы.

Серый бугор (tuber cinereum) представляет собой возвышение серого цвета, расположенное ниже таламуса между зрительным перекрестом спереди и сосцевидными телами сзади. В направлении книзу и кпереди он продолжается в *воронку (infundibulum)*. Последняя посредством тонкой ножки связана с гипофизом.

Гипофиз (hypophysis seu glandula pituitaria) имеет яйцевидную форму и состоит из двух долей — задней и передней, окружённых общей соединительнотканной оболочкой. *Задняя доля (lobus posterior)*, или *нейрогипофиз (neurohypophysis)*, меньшего размера, связана с воронкой. Спереди задняя доля прилежит к *передней доле (lobus anterior)*, или *аденогипофизу (adenohypophysis)*. Между передней и задней долями имеется небольших размеров промежуточная часть передней доли, отделённая от последней узкой щелью.

Зрительный перекрест (chiasma opticum) состоит главным образом из волокон зрительных нервов, при неполном перекресте которых образуется пластинка примерно четырёхугольной формы. Задние углы этой пластинки продолжают в *зрительные тракты (tractus optici)*.

Сосцевидные тела (corpora mammillaria) расположены между серым бугром и задним продырявленным веществом в виде двух округлых образований белого цвета величиной с горошину. Внутри каждого из сосцевидных тел под слоем белого вещества находятся два ядра — латеральное и медиальное. В сосцевидных телах заканчиваются волокна столбов свода, а также волокна из покрывки моста. От медиальных ядер сосцевидных тел возникают пучки волокон к передним ядрам таламуса — *сосцевидно-таламический пучок (fasciculus mammillothalamicus)* и к ядрам покрывки — *сосцевидно-покрывочный пучок (fasciculus mammillotegmentalis)*.

Субталамус (subthalamus) филогенетически связан с гипоталамусом, расположен кзади от сосцевидных тел и фактически является продолжением ножек мозга на уровне промежуточного мозга. Сюда продолжается красное ядро, чёрное вещество. Специфику области

определяет *субталамическое ядро (nucleus subthalamicus)* — один из центров экстрапирамидальной системы.

Третий (III) желудочек (ventriculus tertius) (см. рис. 30) представлен узкой вертикальной щелью между медиальными поверхностями таламусов и гипоталамусов. В нём различают переднюю, заднюю, верхнюю, нижнюю и боковые стенки.

Переднюю стенку III желудочка образуют *терминальная пластинка (lamina terminalis)*, *столбы свода (columna fornicis)* и *передняя спайка (commissura anterior)*, относящиеся к конечному мозгу. Между изгибом столбов свода и таламусом находится овальной формы парное *межжелудочковое отверстие (foramen interventriculare)*, которое соединяет полости бокового и III желудочков.

Задняя стенка желудочка образована спайками поводков, основанием шишковидной железы и эпиталамической спайкой. В области основания шишковидного тела находится *шишковидное углубление (recessus pinealis)*, выше спайки поводков — *надшишковидное углубление (recessus suprapinealis)*. Отверстие задней стенки продолжается в водопровод среднего мозга.

Верхняя стенка, или крыша, III желудочка расположена под мозолистым телом и сводом. Она имеет вид тонкой пластинки, называемой *сосудистой основой III желудочка (tela choroidea ventriculi tertii)*. Последняя прикрепляется к внутреннему краю мозговых полосок таламуса, а сзади — к верхней поверхности поводков и шишковидному телу, участвуя в образовании надшишковидного углубления.

Нижнюю стенку, или дно, III желудочка образуют: зрительный перекрест, серый бугор с воронкой, сосцевидные тела, передние участки ножек мозга (субталамус) и заднее продырявленное вещество.

В нижней стенке III желудочка имеются 2 кармана: *супраоптическое углубление (recessus supraopticus)* и *углубление воронки (recessus infundibuli)*.

Боковыми стенками III желудочка служат медиальные поверхности таламусов и образования гипоталамуса.

Конечный мозг

Конечный мозг (*telencephalon*), или *большой мозг* (*cerebrum*) (рис. 33), — самый крупный отдел ЦНС. В конечном мозге сосредоточены центры, регулирующие деятельность других отделов ЦНС в зависимости от условий внешней и состояния внутренней среды. Если в низших отделах нервной системы рефлекторные реакции протекают по безусловным вариантам, то с участием коры конечного мозга реализуются условные рефлексы, формирующиеся под воздействием приобретённого индивидуального опыта.

Конечный мозг состоит из правого и левого полушарий (*hemispherium cerebri dextrum* et *hemispherium cerebri sinistrum*), разделённых *продольной щелью большого мозга* (*fissura longitudinalis cerebri*). От мозжечка полушария большого мозга отделяет *поперечная щель большого мозга* (*fissura transversa cerebri*). Полушария соединены *мозолистым телом* (*corpus callosum*), *передней спайкой* (*commissura anterior*) и *спайкой свода* (*commissura fornicis*).

Полостью конечного мозга являются *боковые желудочки* (*ventriculi laterales*), расположенные в глубине полушарий.

Рельеф полушарий большого мозга

Полушария большого мозга соответствующей форме черепа. В каждом из полушарий выделяют 3 поверхности: *верхнелатеральную* (*facies superolateralis*) — сферическую, *медиальную* (*facies medialis*) — сравнительно плоскую, и *нижнюю* (*facies inferior*), имеющую довольно сложный рельеф.

Передний выступающий участок полушария называют *лобным полюсом* (*polus frontalis*), задний — *затылочным полюсом* (*polus occipitalis*), а нижнюю заострённую часть бокового отдела — *височным полюсом* (*polus temporalis*).

Поверхность полушарий разделена шелевидными углублениями различной глубины и длины — *бороздами большого мозга* (*sulci cerebri*) на возвышения разнообразной формы и величины — *извилины большого мозга* (*gyri cerebri*).

Все борозды полушарий можно объединить в 3 группы: первичные, вторичные и третичные.

Первичные борозды глубокие, постоянно встречаются и рано появляются в онтогенезе. Вторичные также постоянны, но появляются позже первичных, а третичные борозды непостоянны и крайне изменчивы.

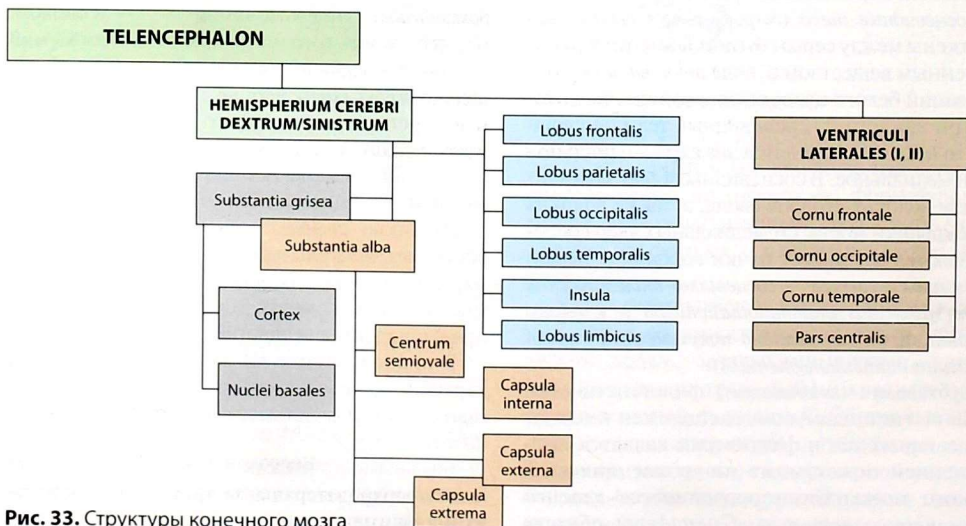


Рис. 33. Структуры конечного мозга

Первичные борозды большого мозга (боковая, центральная, теменно-затылочная) — *междольевые борозды (sulci interlobares)*, делят каждое полушарие на доли. В каждом полушарии выделяют *лобную (lobus frontalis)*, *теменную (lobus parietalis)*, *височную (lobus temporalis)*, *затылочную (lobus occipitalis)*, *островковую (lobus insularis)*, скрытую в глубине латеральной борозды, и *лимбическую (lobus limbicus)* доли.

Вторичные борозды, как правило, делят доли на дольки и извилины. Поверхность полушарий, как в бороздах, так и на вершинах извилин, представляет собой значительный по толщине слой серого вещества, который называют *плащом конечного мозга (pallium)*, *корой большого мозга (cortex cerebri)* или *корой полушарий большого мозга*. Вследствие многочисленных борозд поверхность полушарий большого мозга имеет складчатый вид, что и обуславливает рельеф плаща.

Борозды и извилины верхнелатеральной поверхности полушария

Самой глубокой бороздой *верхнелатеральной поверхности полушария (facies superolateralis hemispherii)* является *латеральная борозда (sulcus lateralis)* (рис. 34, 35). Несколько кзади от середины полушария с медиальной поверхности сверху вниз проходит *центральная борозда (sulcus centralis)*, которая, как правило, не доходит до латеральной борозды. Участок полушария, расположенный кпереди от центральной борозды и кверху от латеральной борозды, называют лобной долей.

Позади центральной борозды находится теменная доля. Её ограничивает спереди центральная борозда, снизу — латеральная борозда, сзади — *теменно-затылочная борозда (sulcus parietooccipitalis)*, которая, располагаясь на медиальной поверхности, лишь немного заходит на верхнелатеральную. Книзу от латеральной борозды расположена височная доля, которая кзади переходит в затылочную долю. Границей между ними служит линия, соединяющая теменно-затылочную борозду и *предзатылочную вырезку (incisura preoccipitalis)*. Последняя

располагается на нижнелатеральном крае полушария примерно на 5 см кпереди от затылочного полюса.

Лобная доля

Параллельно центральной борозде в задней части лобной доли проходит *предцентральная борозда (sulcus precentralis)*. От этой борозды почти под прямым углом в продольном направлении идут *верхняя и нижняя лобные борозды (sulcus frontalis superior et sulcus frontalis inferior)*. Указанные борозды делят лобную долю на 4 извилины: *предцентральную (gyrus precentralis)*, *верхнюю лобную (gyrus frontalis superior)*, *среднюю лобную (gyrus frontalis medius)*, *нижнюю лобную (gyrus frontalis inferior)*. В нижнюю лобную извилину снизу вдаются передняя и восходящие ветви латеральной борозды. Вследствие этого в нижней лобной извилине образуются: между восходящей ветвью и предцентральной бороздой — *лобная покрывка (operculum frontale)*, между восходящей и горизонтальной ветвями — *треугольная часть (pars triangularis)*.

Теменная доля

Позади центральной борозды и параллельно ей проходит *постцентральная борозда (sulcus postcentralis)*. Под углом, близким к прямому, от неё ответвляется *внутритеменная борозда (sulcus intraparietalis)*, которая проходит параллельно верхнему краю полушария. Центральная и постцентральная борозды ограничивают вертикально расположенную *постцентральную извилину (gyrus postcentralis)*. Остальная часть теменной доли внутритеменной бороздой делится на *верхнюю и нижнюю теменные дольки (lobulus parietalis superior et lobulus parietalis inferior)*. Нижняя теменная долька огибает концы латеральной и верхней височной борозд. Часть дольки, огибающей конец латеральной борозды, называют *надкраевой извилиной (gyrus supramarginalis)*, а участок, огибающий конец верхней височной борозды, — *угловой извилиной (gyrus angularis)*.

Височная доля

На верхнелатеральной поверхности височной доли имеются продольные *верхняя и нижняя*

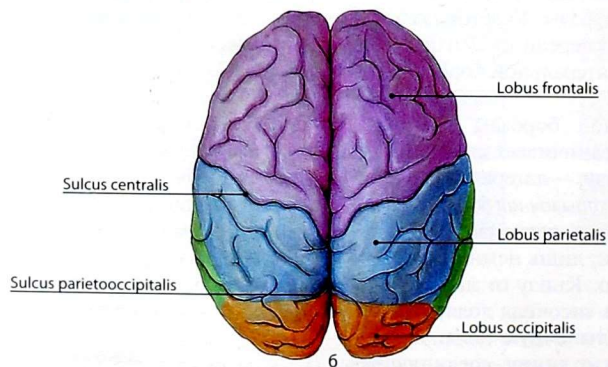
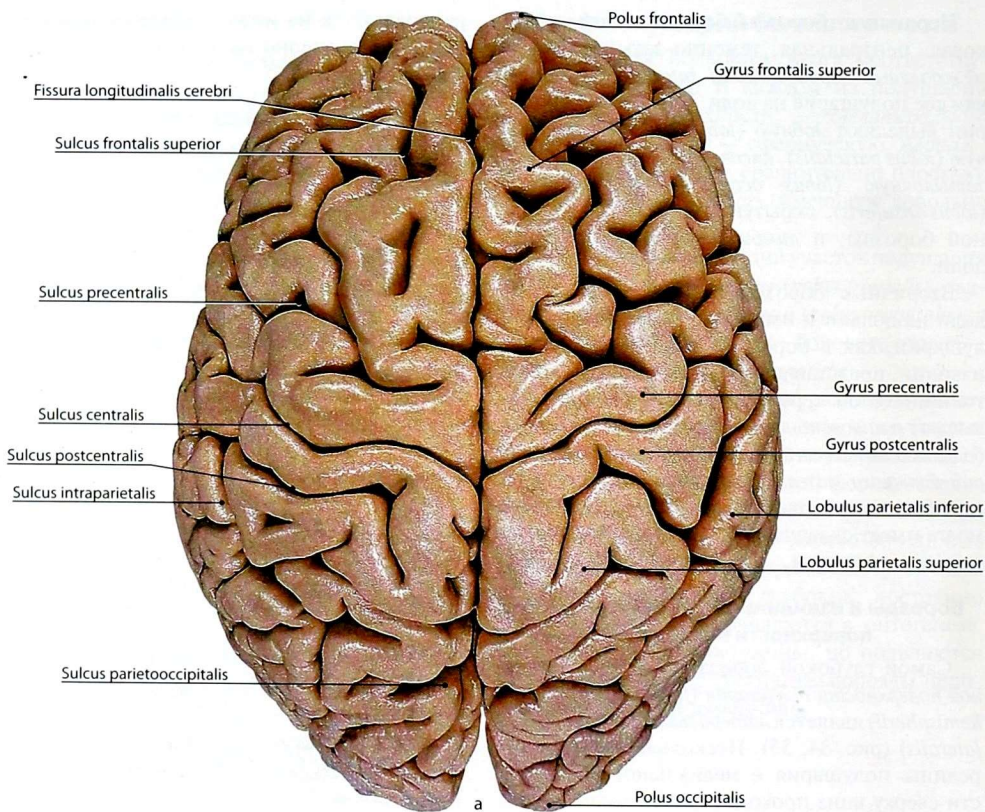


Рис. 34. Рельеф плаща. Верхнелатеральная поверхность. Вид сверху: а — основные борозды и извилины; б — доли полушарий

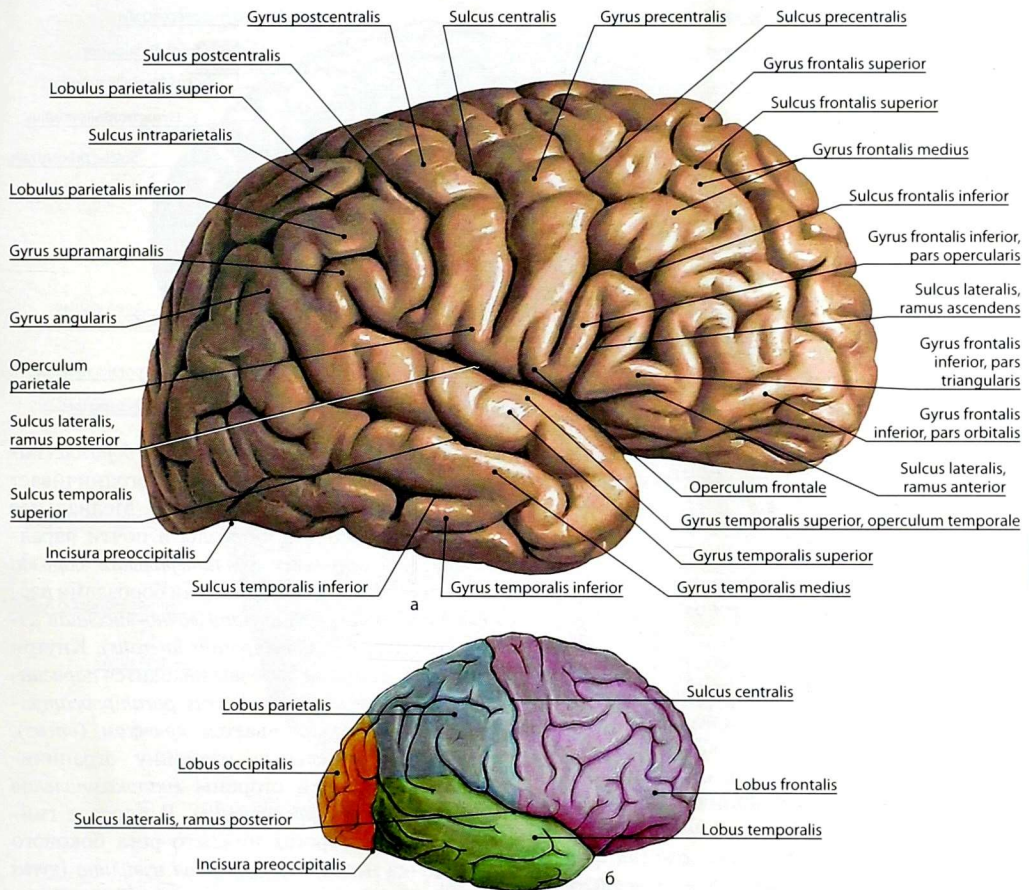


Рис. 35. Рельеф плаща. Верхнелатеральная поверхность. Вид сбоку: а — основные борозды и извилины плаща; б — доли полушарий

височные борозды (sulcus temporalis superior et sulcus temporalis inferior), которые проходят параллельно латеральной борозде. Между латеральной и верхней височной бороздами расположена верхняя височная извилина (gyrus temporalis superior). Верхняя и нижняя височные борозды ограничивают среднюю височную извилину (gyrus temporalis medius). Под нижней височной бороздой располагается нижняя височная извилина (gyrus temporalis inferior), которая переходит на нижнюю поверхность височной доли.

Затылочная доля

Извилины верхнелатеральной поверхности затылочной доли (*gyri occipitales*) непостоянны по количеству и направлению и разделяются неглубокими бороздами.

Островковая доля

Островковая доля (*lobus insularis*) расположена в глубине латеральной борозды и образует дно боковой ямки большого мозга (*fossa lateralis cerebri*). Доля представляет собой треугольной

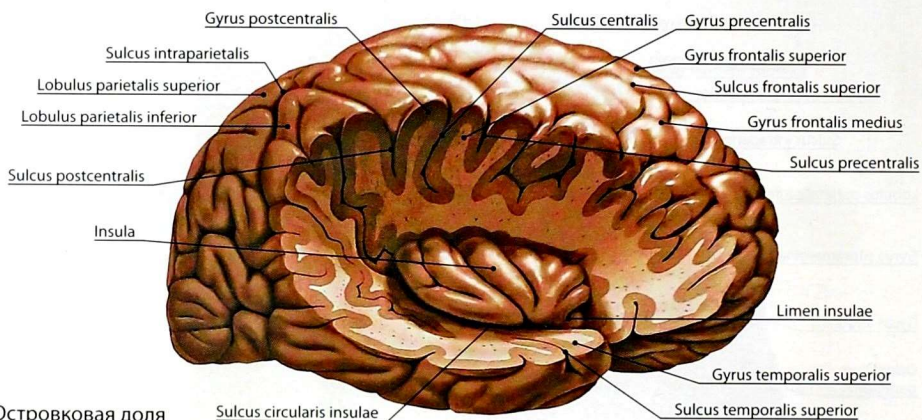


Рис. 36. Островковая доля

формы выступ, вершина которого направлена кнаружи и вниз (рис. 36). Островковая доля окружена *круговой бороздой островка* (*sulcus circularis insulae*).

Борозды и извилины нижней поверхности полушария

Лобная доля

Участок *нижней поверхности полушария* (*facies inferior hemisphaerii*), расположенный впереди от боковой борозды, относится к лобной доле (рис. 37). Здесь в сагиттальном направлении параллельно продольной щели мозга проходит *обонятельная борозда* (*sulcus olfactorius*). Она прикрыта *обонятельной луковицей* (*bulbus olfactorius*), переходящей в *обонятельный тракт* (*tractus olfactorius*). Между обонятельной бороздой и продольной щелью мозга расположена *прямая извилина* (*gyrus rectus*). Кнаружи от обонятельной борозды находятся *глазничные борозды* (*sulci orbitales*), ограничивающие *глазничные извилины* (*gyri orbitales*). Последние занимают большую часть нижней поверхности лобной доли.

Височная и затылочная доли

Участок нижней поверхности, который расположен позади латеральной борозды, относится к височной и затылочной долям. Снаружи на нижней поверхности височной доли

располагается *затылочно-височная борозда* (*sulcus occipitotemporalis*), которая ограничивает снизу нижнюю височную извилину. Медиальнее затылочно-височной борозды и почти параллельно ей проходит *коллатеральная борозда* (*sulcus collateralis*). Между этими бороздами расположена *латеральная затылочно-височная извилина* (*gyrus occipitotemporalis lateralis*). Кнутри от коллатеральной борозды находится *парагиппокампальная извилина* (*gyrus parahippocampalis*), которая заканчивается *крючком* (*uncus*). Парагиппокампальную извилину ограничивает с внутренней стороны *гиппокампальная борозда* (*sulcus hippocampalis*). В борозде гиппокампа со стороны нижнего рога бокового желудочка находится *зубчатая извилина* (*gyrus dentatus*), которая представляет собой серого цвета зазубренную полосу. Борозды и извилины нижней поверхности височной и затылочной долей переходят друг в друга.

На нижней поверхности затылочной доли между *шпорной бороздой* (*sulcus calcarinus*) и коллатеральной бороздой находится *язычная извилина* (*gyrus lingualis*), спереди продолжающаяся в парагиппокампальную. Кнаружи от язычной извилины располагается *медиальная затылочно-височная извилина* (*gyrus occipitotemporalis medialis*), спереди переходящая в латеральную затылочно-теменную и нижнюю височную извилины нижней поверхности височной доли.

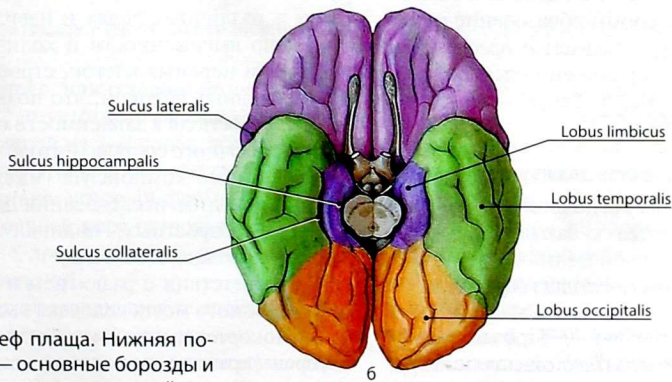
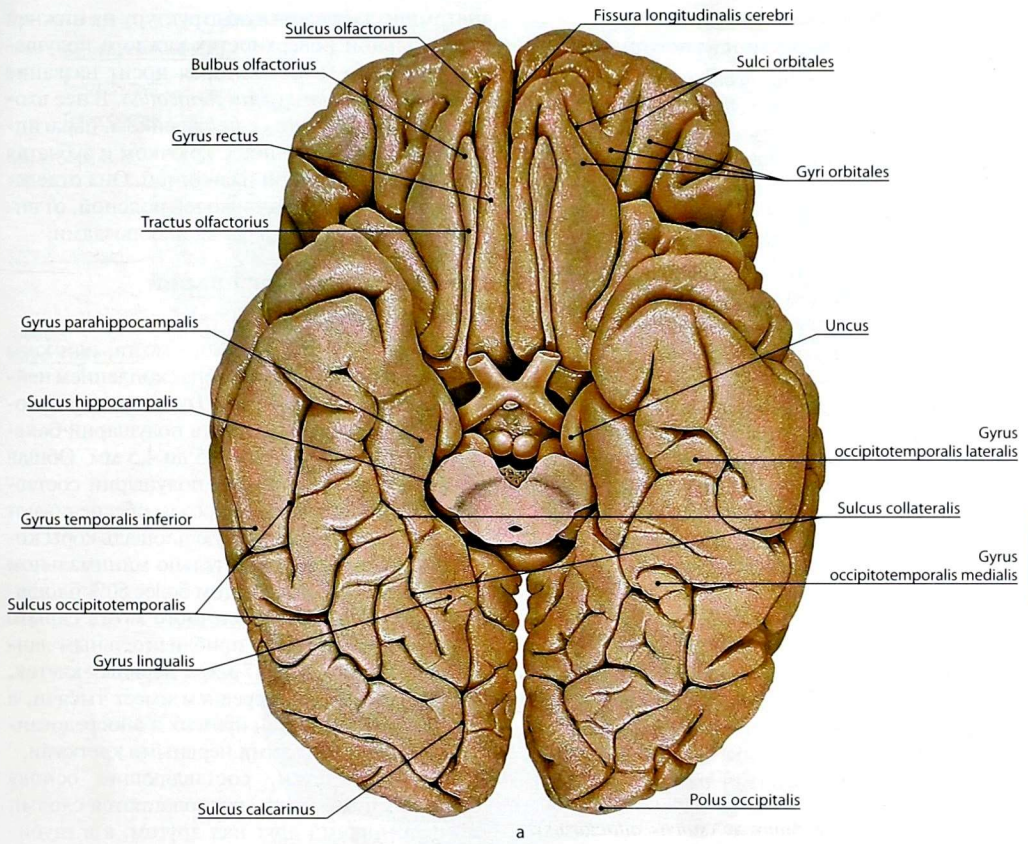


Рис. 37. Рельеф плаща. Нижняя поверхность: а — основные борозды и извилины; б — доли полушарий

Борозды и извилины медиальной поверхности полушария

На медиальной поверхности полушария (*facies medialis hemispherii*) (рис. 38) непосредственно над мозолистым телом имеется борозда мозолистого тела (*sulcus corporis callosi*), которая огибает мозолистое тело и переходит в гиппокампальную борозду, огибающую ножки мозга. Выше борозды мозолистого тела проходит вторая дугообразная борозда, которую называют поясной бороздой (*sulcus cinguli*). Эта борозда начинается под клювом мозолистого тела (*rostrum corporis callosi*) и, ограничивая снизу медиальную лобную извилину, идёт назад и заканчивается на верхнем крае полушария сзади от верхнего конца центральной борозды.

Поясная борозда и борозда мозолистого тела ограничивают поясную извилину (*gyrus cinguli*), которая посредством узкой полоски — перешейка (*isthmus gyri cinguli*) переходит в парагиппокампальную извилину нижней поверхности височной доли.

Лобная доля

Поясная борозда ограничивает снизу медиальную лобную извилину (*gyrus frontalis medialis*) — часть верхней лобной извилины. Участок вокруг центральной борозды обозначается как парацентральный долька (*lobulus paracentralis*).

Теменная доля

Сзади от парацентрального долька находится четырёхугольной формы образование медиальной поверхности, называемое предклиньем (*precuneus*), которое ограничено спереди концом поясной борозды, а сзади — теменно-затылочной бороздой.

Затылочная доля

Позади предклинья расположен клин (*cuneus*), который относится к затылочной доле. Клин ограничен спереди теменно-затылочной, а сзади шпорной (*sulcus calcarinus*) бороздами.

Лимбическая доля

Лимбическая доля (*lobus limbicus*) представляет собой совокупность структур, формирующих

анатомически целостную структуру на нижней и медиальной поверхностях каждого полушария большого мозга, которая носит название сводчатой извилины (*gyrus fornicatus*). В неё входят поясная извилина с перешейком, парагиппокампальная извилина с крючком и зубчатая извилина с ленточной извилиной. Она отделена от лобной и теменной долей поясной, от височной доли — коллатеральной бороздами.

Строение коры полушарий большого мозга

Кора полушарий большого мозга, или кора конечного мозга, представлена скоплением нейронов и клеток нейроглии. Толщина коры, покрывающей всю поверхность полушарий большого мозга, варьирует от 1,5 до 4,5 мм. Общая площадь поверхности двух полушарий составляет от 1450 до 2200 см². Борозды обеспечивают относительно максимальную площадь коры конечного мозга при относительно минимальном объёме полушарий, при этом более 60% площади поверхности коры конечного мозга скрыто между извилинами. По приблизительным данным, в коре от 12 до 17 млрд нервных клеток, каждая из которых в среднем имеет тысячи, а иногда и десятки тысяч прямых и опосредованных контактов с другими нервными клетками.

Нервные клетки, составляющие основу коры конечного мозга, располагаются слоями или пластинками друг над другом, а в глубину — колонками. Строение коры большого мозга в различных долях и извилинах различается по выраженности и количеству слоёв, плотности нервных клеток, строению и плотности нервных волокон, что позволяет разделить кору на поля в зависимости от характеристики клеточного состава (цитеоархитектоника) и волоконного компонента (миелоархитектоника), проводить исследования по выявлению половых, возрастных, индивидуальных особенностей головного мозга.

В соответствии с развитием и строением в коре головного мозга человека выделяют:

— изокортекс, или гомогенетическую кору, которая представляет собой шестислойную структуру и соответствует новой коре (*neocortex*);

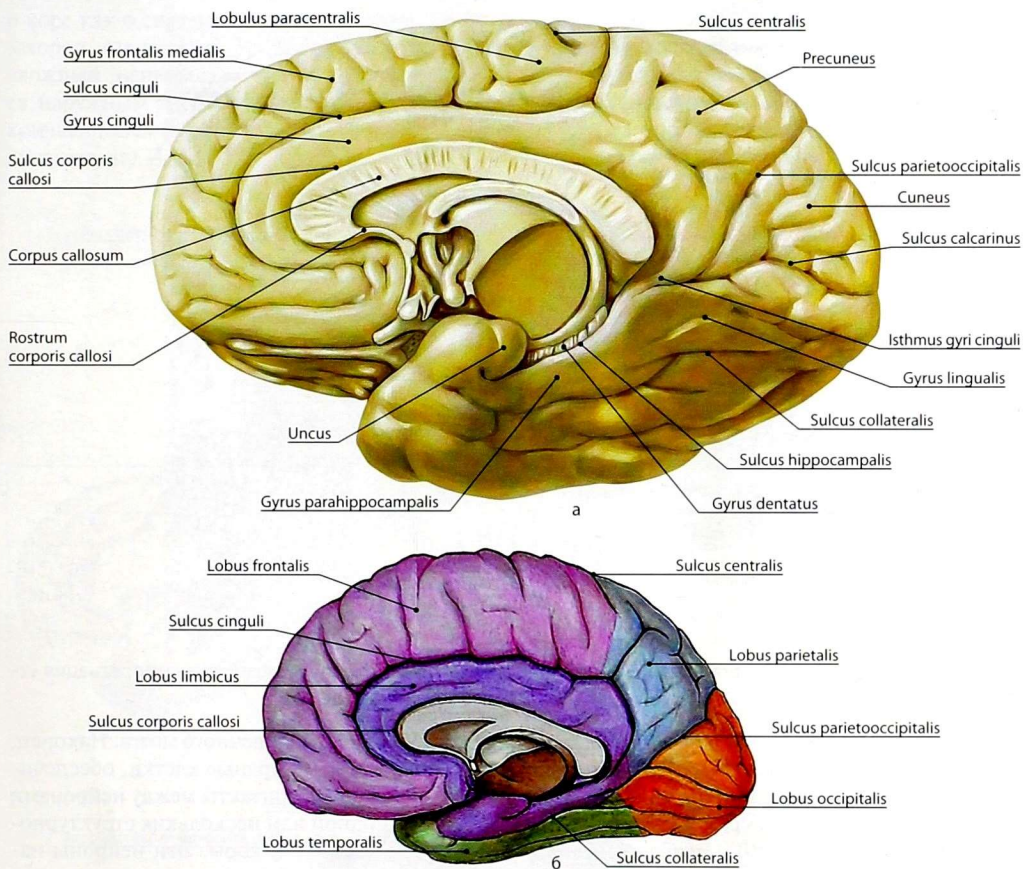


Рис. 38. Рельеф плаща. Медиальная и нижняя поверхности: а — основные борозды и извилины; б — доли полушарий

— аллокортекс, или гетерогенетическую кору, которая соответствует *старой коре* (*archicortex*), состоящей из 2–3 слоёв, и *древней коре* (*paleocortex*), состоящей из 4–5 слоёв;

— мезокортекс, который формируется прилежащей к древней коре островковой зоной и граничащей с древней корой парагиппокампальной извилиной.

В новой коре различают 6 слоёв нервных клеток (рис. 39).

Слой I — *молекулярная пластинка* [*пластинка I*] (*lamina molecularis* [*lamina I*]), которая

содержит немного нейронов и множество переплетений нервных волокон. Слой II — *наружная зернистая пластинка* [*пластинка II*] (*lamina granularis externa* [*lamina II*]), в которой содержатся многочисленные мелкие нейроны, напоминающие по форме зерна. Слой III — *наружная пирамидная пластинка* [*пластинка III*] (*lamina pyramidalis externa* [*lamina III*]), содержащая средние и мелкие пирамидные нейроны. Слой IV — *внутренняя зернистая пластинка* [*пластинка IV*] (*lamina granularis interna* [*lamina IV*]), сходная по клеточному составу

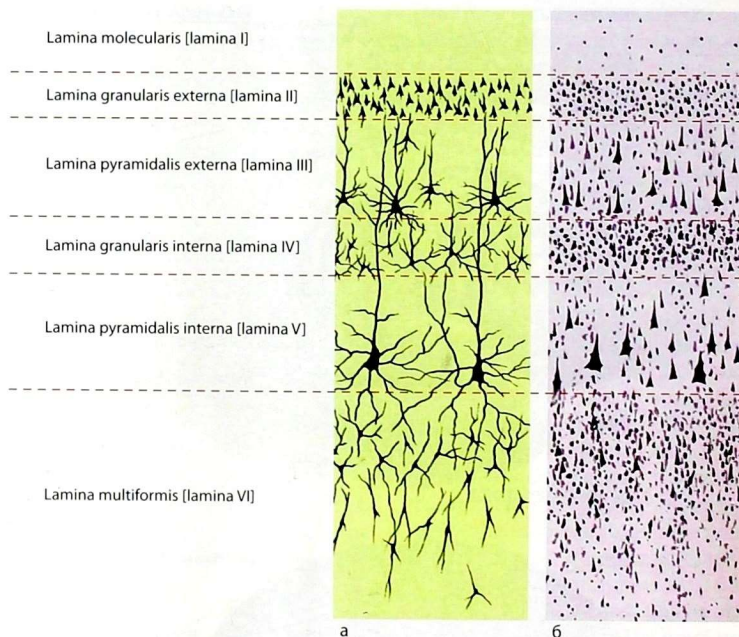


Рис. 39. Схема нейронной организации новой коры полушарий большого мозга: а — импрегнация серебром; б — окраска по Нисслю

с пластинкой II. Слой V — *внутренняя пирамидная пластинка [пластинка V] (lamina pyramidalis interna [lamina V])*, содержит гигантские пирамидные нейроны. Слой VI — *мультиформная пластинка [пластинка VI] (lamina multiformis [lamina VI])*, состоит из веретенообразных и треугольных по форме нервных клеток.

В функциональном отношении все нервные клетки коры полушарий большого мозга можно разделить на 3 основных типа. К I типу — сенсорным корковым нейронам относят нервные клетки, на которых переключаются аксоны третьих нейронов специфических чувствительных трактов. К II типу относятся эфферентные нейроны, которые передают нервные импульсы из коры к нижележащим структурам: в базальные ядра, ядра мозгового ствола, спинной мозг, мозжечок. Такими двигательными (моторными, или эфферентными) нейронами являются гигантские пирамидные

клетки V слоя коры конечного мозга. Наконец, к III типу относят нервные клетки, обеспечивающие взаимные контакты между нейронами в пределах одной или нескольких структурно-функциональных зон коры. Эти нейроны называются контактными (промежуточными или вставочными), они представлены мелкими, средними пирамидными и веретенообразными нервными клетками.

Шесть слоёв горизонтально направленных нервных волокон пересекаются вертикально идущими пучками. Такая конфигурация проводящих путей обеспечивает как внутрикоровые связи, так и взаимосвязь коры с другими структурами нервной системы.

Учение о citoархитектонике (распределении нервных клеток в различных полях) и миелоархитектонике (распределении отростков нервных клеток) коры полушарий головного мозга соответствует учению И.П. Павлова

о коре как о системе корковых концов анализаторов. Анализатор, по И.П. Павлову, «есть сложный нервный механизм, начинающийся наружным воспринимающим аппаратом и кончающийся в мозгу». Корковый конец анализатора, по И.П. Павлову, состоит из «ядра»

(первичная область) и «рассеянных элементов» (ассоциативная область) (рис. 40, 41). В коре большого мозга описано множество цитоархитектонических полей, отличающихся друг от друга по деталям организации, в которых расположены ядра основных анализаторов.

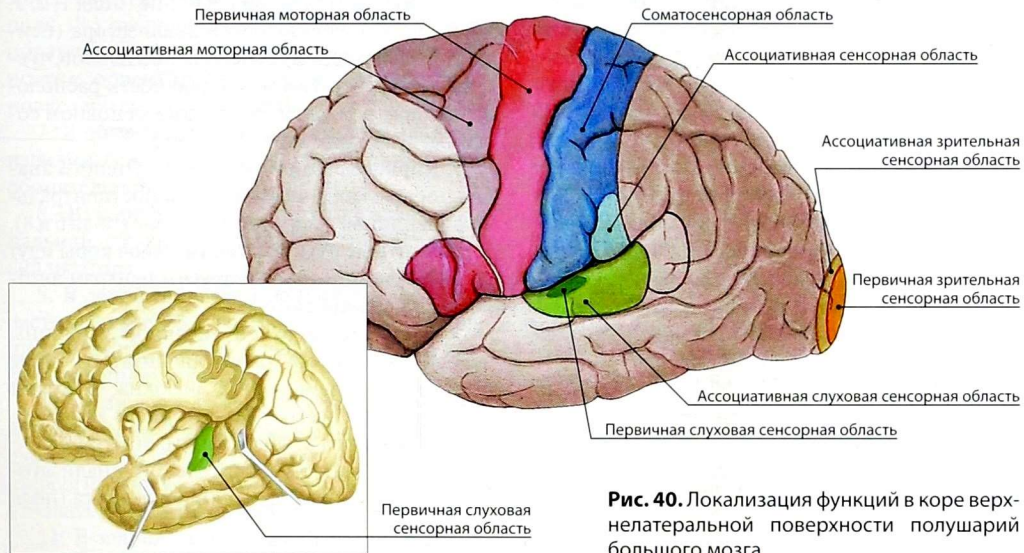


Рис. 40. Локализация функций в коре верхнелатеральной поверхности полушарий большого мозга

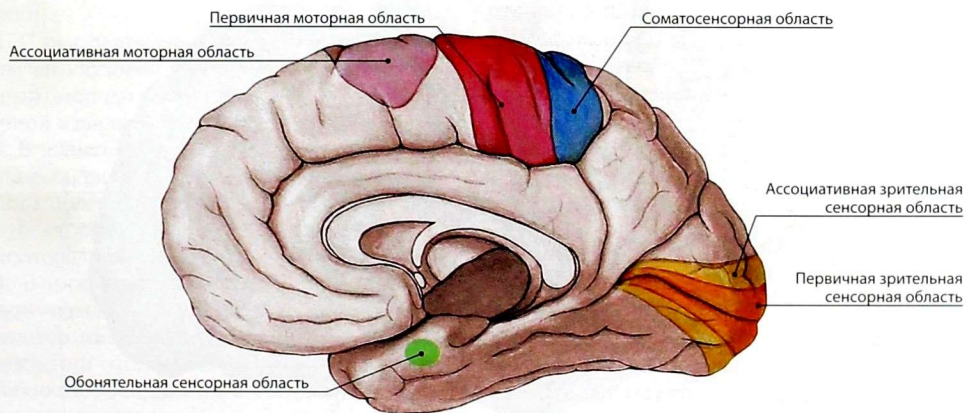


Рис. 41. Локализация функций в коре головного мозга на медиальной и нижней поверхностях полушарий большого мозга

1. Предцентральная извилина и передний отдел околоцентральной дольки входят в состав предцентральной области — двигательной или моторной зоны коры. Аfferентные клетки этих полей воспринимают проприоцептивные импульсы от мышц, сухожилий, суставов, а двигательные клетки V и VI пластинки связывают кору полей 4 и 6 (рис. 42) с двигательными ядрами черепных нервов и ядрами передних рогов серого вещества спинного мозга. При этом в верхних отделах предцентральной извилины находятся центры регуляции движений нижней конечности и туловища, в средних — мышц верхней конечности, в нижних — мышц шеи и головы. Наибольшую площадь всей зоны занимают центры мышц кисти, лица, губ, языка, а меньшую площадь — центры мышц туловища и нижних конечностей. Центры двигательной зоны связаны с мышцами противоположной половины тела.

2. В задней части средней лобной извилины (поле 8) находится центр двигательного анализатора, который осуществляет координацию поворота головы и глаз в противоположную сторону. Участки коры (поля 6 и 8),

расположенные кпереди от моторной зоны, называют *премоторной зоной*. Отростки клеток этой зоны связаны как с ядрами передних рогов спинного мозга, двигательными ядрами ствола головного мозга, так и с базальными ядрами, красным ядром, чёрной субстанцией.

3. В постцентральной извилине (поля 1, 2, 3, 5) находится ядро кожного анализатора (центры температурной, болевой, тактильной чувствительности). Последовательность расположения центров и их территория в основном соответствуют моторной зоне коры.

4. Кортиковые концы интероцептивного анализатора лежат в нижней части постцентральной извилины, в премоторной зоне (поля 6 и 8). Эfferентные пути из этих участков коры идут к ядрам гипоталамуса и другим центрам автономной нервной системы.

5. В области верхней височной извилины находится ядро слухового анализатора (поле 41). Сюда проецируются волокна, которые проводят импульсы от рецепторного аппарата, расположенного в улитке внутреннего уха.

6. Кортиковый конец зрительного анализатора расположен в затылочной доле мозга (поля

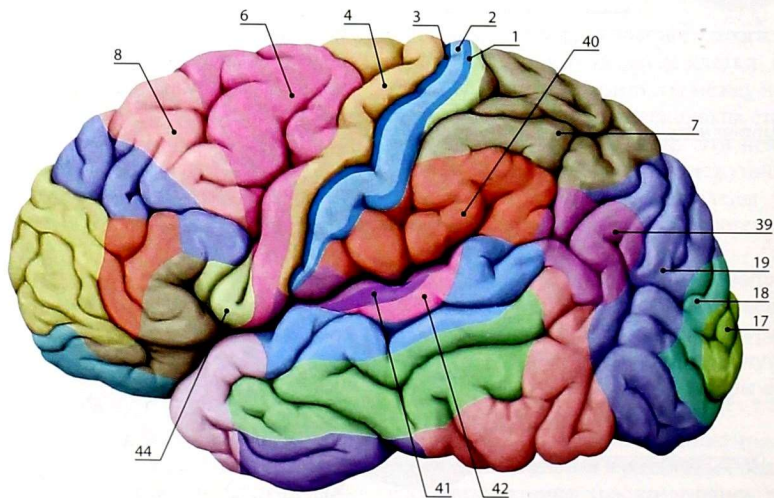


Рис. 42. Цитоархитектонические поля коры на верхнелатеральной поверхности полушарий большого мозга (по Бродману). Цифрами обозначены порядковые номера полей (пояснения в тексте)

17, 18, 19). Ядро зрительного анализатора находится в области шпорной борозды (поле 17), куда проецируется сетчатка латеральной половины одного глазного яблока и медиальной половины другого, поэтому полная слепота возникает при двустороннем поражении ядер зрительного анализатора. В случае поражения поля 18 утрачивается зрительная память. При поражении поля 19 человек утрачивает способность к ориентировке в новой для него обстановке (зрительная агнозия).

7. В области крючка парагиппокампальной извилины и гиппокампа расположено ядро обонятельного анализатора.

8. В коре передней части парагиппокампальной извилины находится ядро вкусового анализатора.

9. В левой нижней теменной дольке, в области надкраевой извилины (поле 40), у правшей находится центр целенаправленных комбинированных движений.

10. В правой и левой верхних теменных долях (поле 7) расположены центры особого сложного вида кожной чувствительности — стереогностического чувства, т.е. способности узнавать предметы на ощупь.

11. В задней части нижней лобной извилины (поле 44) находится двигательный анализатор артикуляции речи (речедвигательный анализатор).

12. С речедвигательным анализатором тесно связан слуховой анализатор устной речи, который расположен в задней части верхней височной извилины (поле 42).

13. В заднем отделе средней лобной извилины (поле 8), рядом с ядром двигательного анализатора поворота глаз и головы в противоположную сторону, имеется ядро двигательного анализатора письменной речи — графии.

14. В нижней теменной дольке, в области угловой извилины, расположен зрительный анализатор письменной речи (поле 39). При повреждении этого поля больной утрачивает способность воспринимать написанные буквы, т.е. читать (алексия).

Анализаторы, указанные в пунктах 11–14, относят к так называемой второй сигнальной

системе, связанной с развитием речи. Они располагаются, как правило, только в одном полушарии: у правшей — в левом.

Базальные ядра

Базальные ядра (*nuclei basales*) (рис. 43, 44) расположены в белом веществе полушарий конечного мозга, ближе к их основанию. Они образуют 4 парных скопления серого вещества: хвостатое и чечевицеобразное ядра, ограду и миндалевидное тело.

Хвостатое ядро (*nucleus caudatus*) — образование, которое в виде дуги (реторты) окружает таламус и чечевицеобразное ядро. Резко утолщенный, булавовидный передний отдел хвостатого ядра называют *головкой* (*caput nuclei caudati*). Кзади головка истончается и образует *тело хвостатого ядра* (*corpus nuclei caudati*), которое переходит в *хвост* (*cauda nuclei caudati*). Головка, тело и хвост участвуют в образовании стенок бокового желудочка конечного мозга.

Чечевицеобразное ядро (*nucleus lentiformis*) представляет собой крупное, пирамидальной формы скопление серого вещества, которое расположено снаружи от хвостатого ядра и таламуса и отделено от них внутренней капсулой. Ядро неоднородно по строению и разделяется пластинками белого вещества на 3 части: одну темного цвета, наружную, — *скорлупу* (*putamen*), и две светлые — *медиальный бледный шар* (*globus pallidus medialis*) и *латеральный бледный шар* (*globus pallidus lateralis*). В функциональном отношении медиальный и латеральный бледный шар образуют «паллидарную систему».

Хвостатое ядро и скорлупа объединяются в *полосатое тело* (*corpus striatum*), а в функциональном отношении образуют «стриопаллидарную систему», которая является высшим подкорковым центром экстрапирамидной системы, отвечая за обеспечение безусловнорефлекторных автоматизированных движений.

Ограда (*claustrum*) — сравнительно тонкая пластинка серого вещества. Она расположена в белом веществе, разделяющем скорлупу и кору островка. Белое вещество, которое

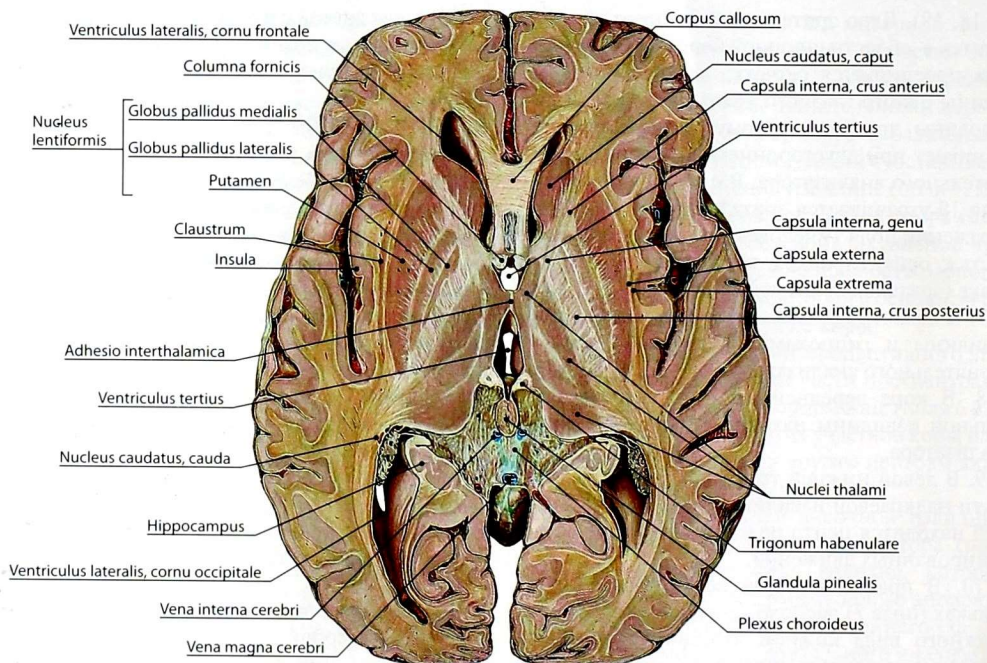


Рис. 43. Топография серого и белого вещества головного мозга на горизонтальном разрезе головного мозга на уровне межталамического сращения

разделяет ограду и скорлупу, называют *наружной капсулой (capsula externa)*, а участок белого вещества между оградой и корой островка — *самой наружной капсулой (capsula extrema)*. Ограда является сложным образованием, связи которого до настоящего времени изучены мало, а функциональное значение не ясно.

Миндалевидное тело (corpus amygdaloideum) — комплекс ядер, расположенных под скорлупой в переднем отделе височной доли, кпереди от хвоста хвостатого ядра.

Обонятельный мозг

Обонятельный мозг (rhinencephalon) — филогенетически один из древних отделов головного мозга, представляющий у рыб основную часть головного мозга. У человека обонятельный мозг делят на периферическую и центральную части.

Периферическая часть включает: *обонятельную луковицу (bulbus olfactorius)*, *обонятельный тракт (tractus olfactorius)*, *обонятельный треугольник (trigonum olfactorium)*, *переднее продырявленное вещество (substantia perforata anterior)*, *медиальную и латеральную обонятельные полоски (stria olfactoria medialis et stria olfactoria lateralis)*.

Центральную часть образуют: *поясная извилина (gyrus cinguli)*, *перешеек поясной извилины (isthmus gyri cinguli)*, *парагиппокампальная извилина (gyrus parahippocampalis)* с *крючком (uncus)*, *зубчатая извилина (gyrus dentatus)* и *гиппокамп (hippocampus)*, находящийся в глубине парагиппокампальной извилины.

Периферическая часть соединяется с центральной афферентными путями: волокна медиальной обонятельной полоски внедряются в поясную извилину и достигают крючка парагиппокампальной извилины и

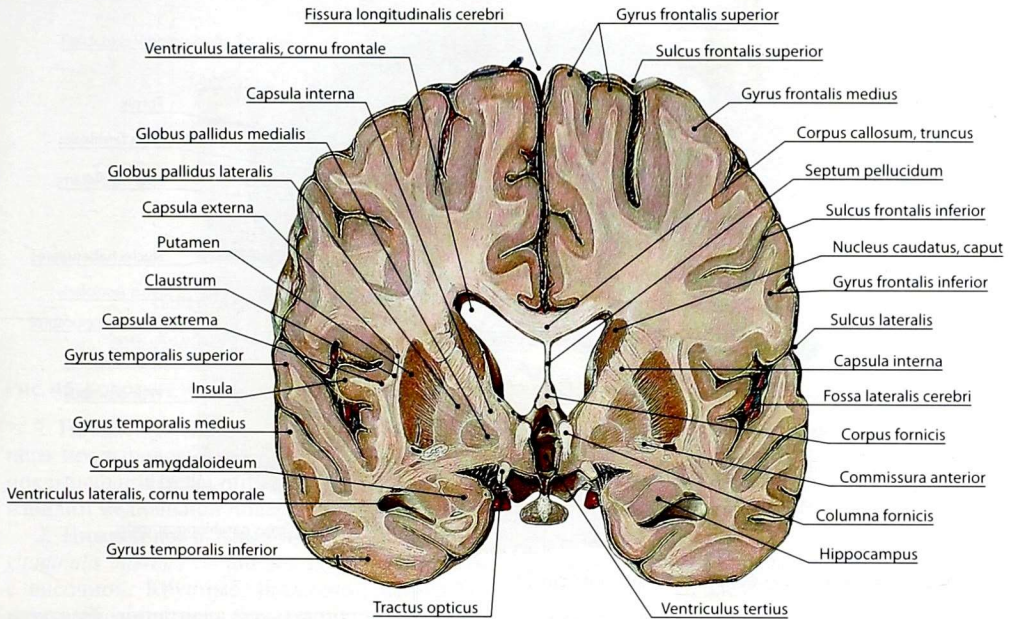


Рис. 44. Топография серого и белого веществ на фронтальном разрезе головного мозга на уровне углубления воронки III желудочка

гиппокамп — корковых центров обоняния; волокна латеральной обонятельной полоски достигают этих же структур непосредственно; волокна промежуточной обонятельной полоски достигают корковых центров обоняния, входя в состав продольных полосок, идущих по верхней поверхности мозолистого тела и через *ленточную извилину* (*gyrus fasciolaris*) — в зубчатую извилину, парагиппокампальную извилину и гиппокамп.

Центральная часть по эфферентным путям, идущим через *бахромки гиппокампа* (*fimbriae hippocampi*), *ножки свода* (*crura fornicis*), *свод* (*fornix*), *столбы свода* (*columnae fornicis*), связана с *сосцевидными телами* (*corpora mammillaria*). *Спайка свода* (*commissura fornicis*) объединяет представительство обонятельного мозга обоих полушарий в сосцевидных телах, которые, являясь подкорковыми центрами обонятельного анализатора, связаны с подкорковыми центрами движения и таламусом — центром всех

видов чувствительности (см. *Промежуточный мозг*).

Сложные развитие, строение и функция головного мозга побуждают анатомов и клиницистов по мере накопления знаний формировать структурно-функциональные системы, дополняющие имеющиеся сведения, которые не потеряли своего значения ни для анатомии, ни для клинки. Так, учитывая, что, помимо обоняния, структуры центральной части обонятельного мозга играют важную роль в жизнедеятельности животных и человека (инстинкты, подсознательные акты, поведенческие реакции, длительная память, регуляция вегетативных функций), их стали рассматривать как лимбическую систему (рис. 45) — систему с циклическим характером движения процессов возбуждения от структур обонятельного мозга по замкнутой сети, включающей гиппокамп, сосцевидные тела, свод мозга, передние ядра таламуса, поясную извилину — так

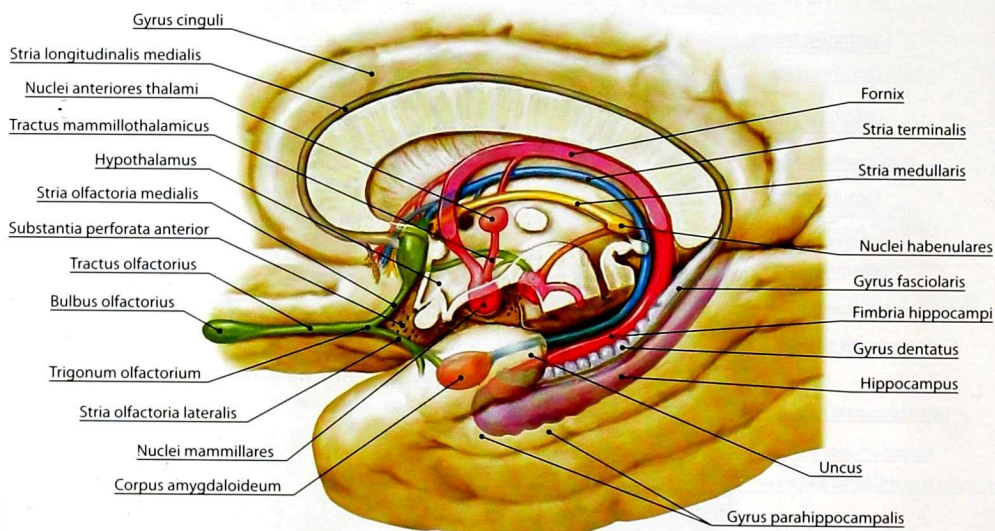


Рис. 45. Структуры лимбической системы и их связи

называемый круг Пейпса. Однако в анатомии XXI в. в качестве морфологического субстрата рассматривается только часть лимбической системы — лимбическая доля. Вместе с тем в анатомии сформировалось представление о **базальной части конечного мозга**, которой ранее не было и которая включает базальные ядра и миндалевидное тело.

Базальная часть конечного мозга

Базальная часть конечного мозга (*pars basalis telencephali*) представляет собой функциональное объединение ядер миндалины, ограды, вентральных частей других базальных ядер, древних полей коры большого мозга, обонятельной луковицы, обонятельных полосок, нервных скоплений (узлов) переднего продырявленного вещества и прозрачной перегородки. Основанием для включения в морфологию головного мозга группы различных по происхождению и принадлежности к разным его частям структур служит доминирование в этом комплексе миндалевидного тела, основной функцией которого является формирование эмоциональной окраски поведения, половой

ориентации, социальной адаптации, участие в обучении и долговременной памяти.

Белое вещество полушарий головного мозга

Белое вещество полушарий образовано волокнами проводящих путей конечного мозга, которые делятся на: 1) ассоциативные; 2) комиссуральные; 3) проекционные.

Ассоциативные волокна соединяют между собой различные участки коры в пределах одного полушария (рис. 46). Эти волокна делятся на короткие и длинные. К коротким относятся дугообразные волокна, которые соединяют кору двух соседних извилин. Они образуют самый поверхностный слой белого вещества, расположенный непосредственно под корой. Длинные волокна находятся глубже коротких, но по отношению ко всей массе белого вещества полушария являются поверхностными. Пучки длинных ассоциативных волокон соединяют отдалённые друг от друга участки коры. Известны следующие пучки длинных ассоциативных волокон.

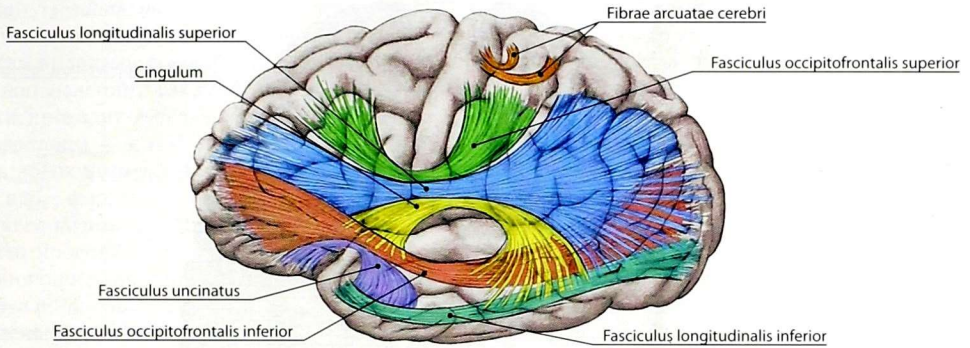


Рис. 46. Короткие и длинные ассоциативные пути. Проекция на верхнелатеральную поверхность

1. **Пояс (cingulum)** прослеживается от переднего продырявленного вещества до парагиппокампальной извилины. Он соединяет кору извилин медиальной поверхности полушария.

2. **Нижний продольный пучок (fasciculus longitudinalis inferior)** соединяет затылочную долю с височной. Крупные, различной длины волокна, образующие пучок, расположены вдоль наружной стенки заднего и нижнего рогов бокового желудочка.

3. **Верхний продольный пучок (fasciculus longitudinalis superior)** соединяет лобную долю с теменной и височной.

4. **Крючковидный пучок (fasciculus uncinatus)** соединяет прямую и глазничные извилины лобной доли с височной долей.

Комиссуральные волокна соединяют области коры противоположных полушарий (рис. 47). Они образуют следующие комиссуры, или спайки.

Мозолистое тело (corpus callosum), или большая комиссура, соединяет лобные, теменные и затылочные доли полушарий большого мозга. Сравнительно тонкая средняя часть мозолистого тела называется *стволом (truncus corporis callosi)*. Кпереди ствол утолщается и изгибается книзу, образуя *колени мозолистого тела (genu corporis callosi)*, нижний конец которого, истончаясь, переходит в *клюв (rostrum corporis callosi)*, заканчивающийся *пластинкой клюва (lamina rostralis)*. Задний утолщенный конец мозолистого тела носит название *валика*

(*splenium*). Волокна, проходящие через тело, образуют *лучистость мозолистого тела (radiatio corporis callosi)*, соединяющую лобные, теменные, височные и затылочные доли противоположных полушарий. Волокна, проходящие через клюв, образуют *малые щипцы (forceps minor)* и соединяют полюса лобных долей. Волокна, проходящие через валик, образуют *большие щипцы (forceps major)* и соединяют задние отделы теменных долей и затылочные доли.

Передняя спайка (commissura anterior) является самой крупной спайкой мозга после мозолистого тела. Она лежит кзади от клюва мозолистого тела и соединяет обонятельные луковицы и височные доли противоположных полушарий.

Спайка свода (commissura fornicis) соединяет *ножки свода (crura fornicis)*. Свод (*fornix*) расположен под мозолистым телом и относится к обонятельному мозгу. В нём различают *ножки свода (crura fornicis)*, переходящие в *гиппокамп (hippocampus)*, *тело свода (corpus fornicis)* и *столбы свода (columnae fornicis)*, которые, изгибаясь кзади, вступают в гипоталамус и заканчиваются в сосцевидных телах.

Проекционные пути соединяют кору полушарий большого мозга с базальными (подкорковыми) ядрами, ядрами мозгового ствола и спинного мозга. Различают эфферентные (двигательные) и афферентные (чувствительные) пути. Двигательные пути проводят нервные импульсы от клеток двигательных областей коры к двигательным ядрам спинного

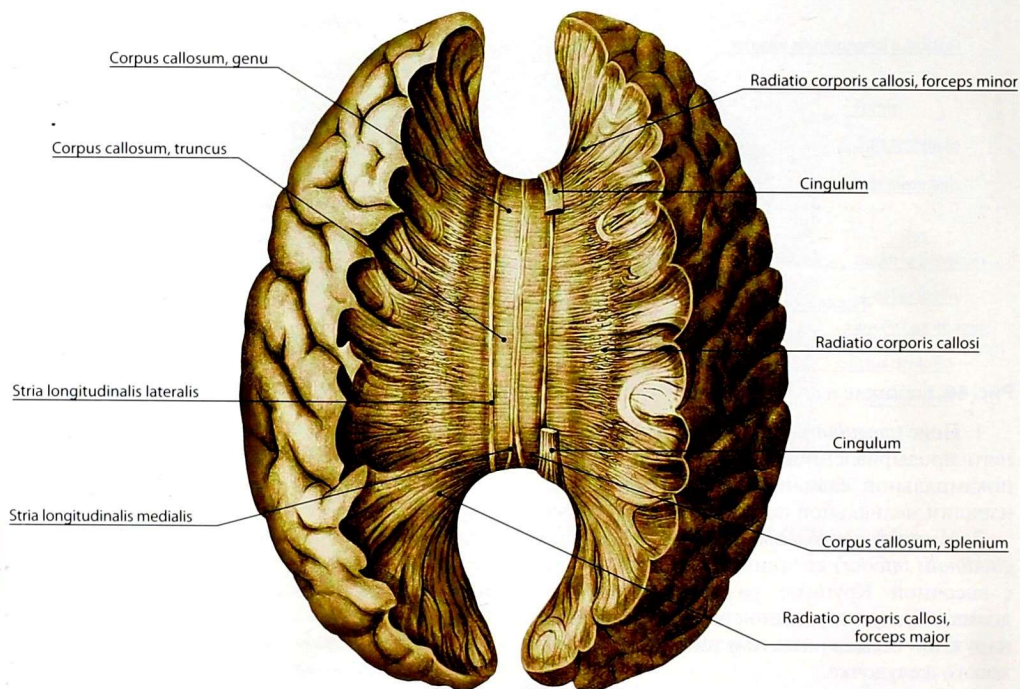


Рис. 47. Комиссуральные пути конечного мозга. Мозолистое тело и его лучистость

мозга, ядрам мозгового ствола и подкорковым ядрам. Благодаря этим путям двигательные центры коры головного мозга регулируют деятельность скелетной мускулатуры, осуществляют контроль над подкорковыми центрами движения. Посредством чувствительных путей осуществляется поступление информации от тела в кору большого мозга.

Чувствительные волокна — это отростки клеток чувствительных узлов спинномозговых и черепных нервов, являющихся **первыми нейронами** чувствительных путей. Отростки клеток указанных узлов заканчиваются на телах или дендритах вставочных нейронов ядер спинного либо продолговатого мозга, которые содержат **вторые нейроны**. От клеток ядер продолжают чувствительные пути, которые в составе медиальной петли идут к ядрам таламуса. В них находятся

тела **третьих нейронов**, аксоны которых идут в соответствующие центры коры. Как чувствительные, так и двигательные проекционные пути проходят в компактном участке белого вещества между чечевицеобразным ядром, с одной стороны, хвостатым ядром и таламусом — с другой. Этот участок белого вещества называют *внутренней капсулой* (*capsula interna*). Ближе к коре пути располагаются в виде веера, образуя *лучистый венец* (*corona radiata*). На срезах полушарий мозга внутренняя капсула имеет вид довольно широкой полосы белого вещества, в которой различают переднюю ножку, заднюю ножку и колено (рис. 48).

Передняя ножка внутренней капсулы (*crus anterius capsulae internae*) находится между хвостатым и чечевицеобразным ядрами. Она образована волокнами *передней лучистости*

таламуса (radiatio thalami anterior), представляющими собой совокупность нервных волокон, идущих от таламуса к лобной доле и в обратном направлении. Также в составе передней ножки проходит *лобно-мостовой путь (tractus frontopontinus)* – к собственным ядрам моста. Часть волокон от лобной доли идет к хвостатому ядру, формируя *корково-стриарный путь (tractus corticostriatus)*. Часть волокон указанного пути продолжается в поперечные волокна, соединяющие хвостатое ядро и бледный шар, образуя *полосатое тело (corpus striatum)*. От последнего следуют волокна к красному ядру в составе *стриарно-красноядерного пути (tractus striorubralis)*.

Задняя ножка внутренней капсулы (crus posterius capsulae internaе) длиннее передней.

Она расположена между таламусом и чечевицеобразным ядром. В ней выделяют *таламочечевицеобразную (pars thalamolentiformis)*, *зачечевицеобразную (pars subtentiformis)* и *подчечевицеобразную (pars sublentiformis)* части. Передняя часть задней ножки образована *корково-спинномозговым путём (tractus corticospinalis)*, содержащим волокна от клеток коры предцентральной извилины к двигательным ядрам спинного мозга. Задняя треть этой ножки образована чувствительными *таламотеменными волокнами (fibrae thalamoparietales)* – отростками клеток ядер таламуса к коре постцентральной извилины. В зачечевицеобразной и подчечевицеобразной частях проходят *затылочно-височномостовой путь (tractus occipitotemporopontinus)*,

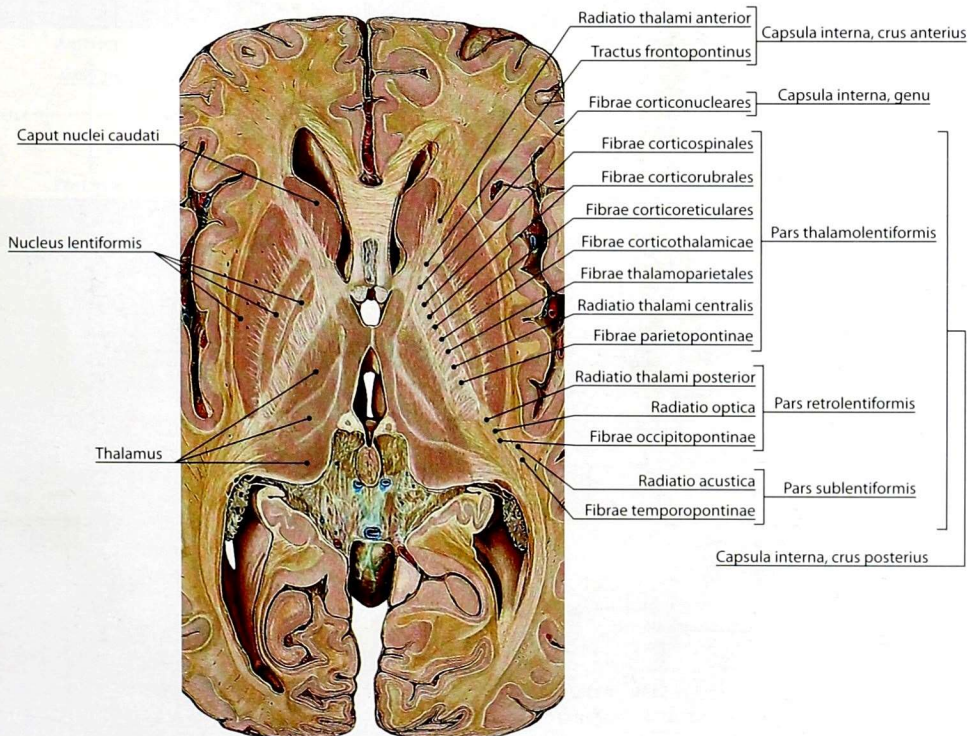


Рис. 48. Внутренняя капсула. Топография проводящих путей

а также центральный слуховой и центральный зрительный пути, представленные *слуховой (radiatio acustica)* и *зрительной (radiatio optica)* лучистостями.

Колоно внутренней капсулы (*genu capsulae internaе*) образовано нервными волокнами от нижних отделов коры предцентральной извилины, которые идут к ядрам черепных нервов среднего мозга, моста и продолговатого мозга, — *корково-ядерные волокна (fibrae corticonucleares)*.

Боковые желудочки

Боковые желудочки (*ventriculi laterales*) — полости конечного мозга, расположенные в толще полушарий (рис. 49, 50). В каждом боковом

желудочке различают *центральную часть (pars centralis)*, расположенную в теменной доле, и 3 рога: передний, или *лобный (cornu frontale)*, задний, или *затылочный (cornu occipitale)*, и нижний, или *височный (cornu temporale)*.

На внутренней поверхности нижнего рога имеется возвышение — *гиппокамп (hippocampus)*, который образуется вследствие вдавления в желудочек борозды гиппокампа. Гиппокамп представляет собой сместившуюся в полость желудочка часть филогенетически старой коры. Парное *межжелудочковое отверстие (foramen interventriculare)* соединяет полость боковых желудочков с III желудочком мозга. Водопровод мозга сообщает III желудочек с IV желудочком.

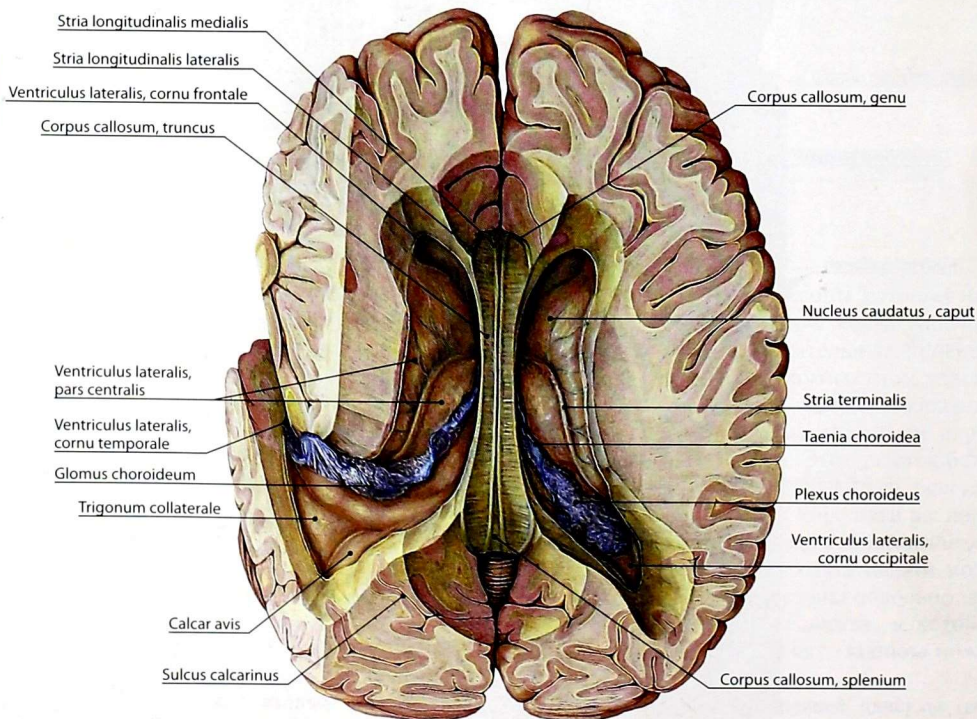


Рис. 49. Боковые желудочки на горизонтальном разрезе полушарий большого мозга. Мозолистое тело сохранено

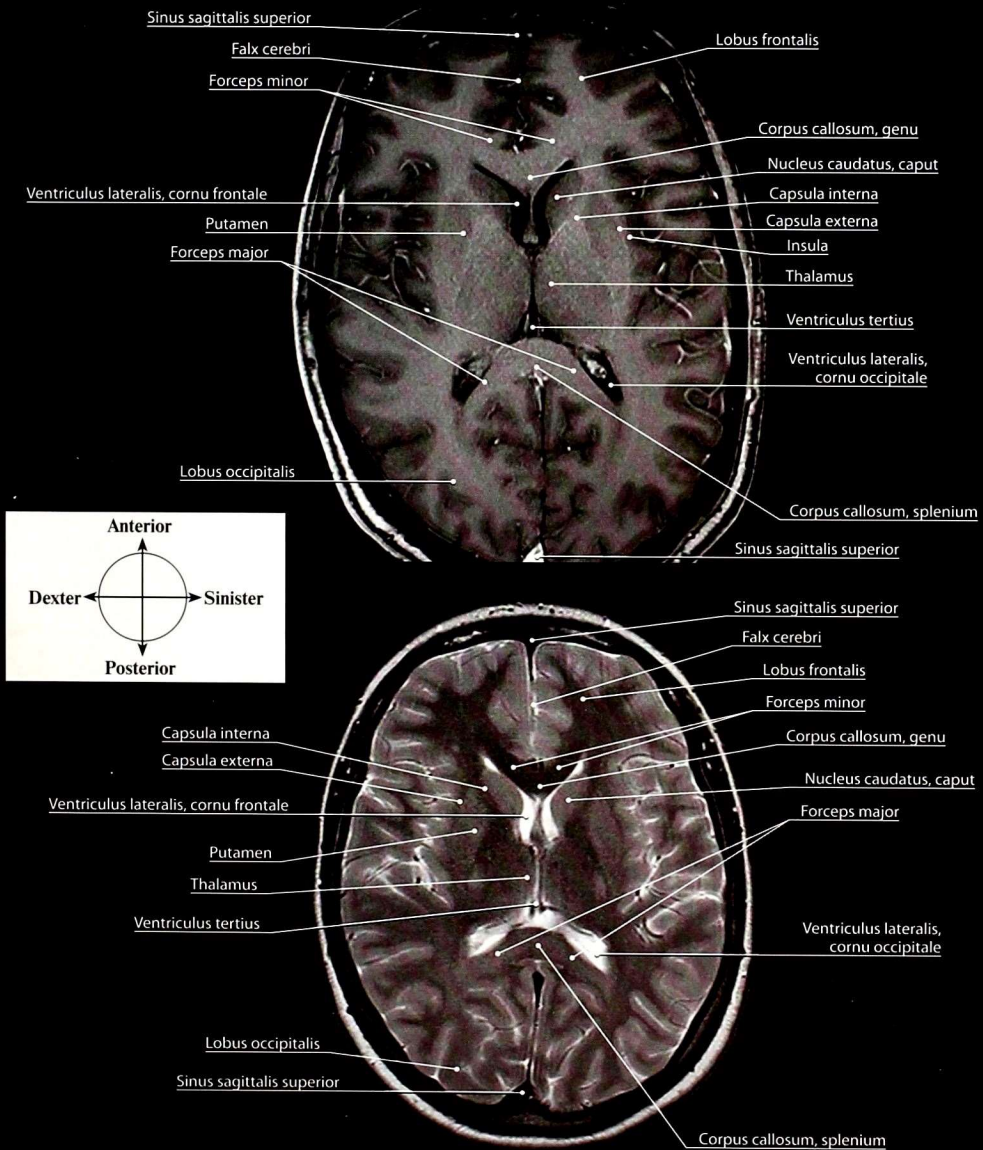


Рис. 50. Головной мозг. Магнитно-резонансная томограмма. Горизонтальные (аксиальные) сечения, проведенные через межталамическое сращение: а — T1-взвешенное изображение; б — T2-взвешенное изображение

ПРОВОДЯЩИЕ ПУТИ ГОЛОВНОГО И СПИННОГО МОЗГА

Проводящие пути головного и спинного мозга делят на *ассоциативные, комиссуральные* и *проекционные*. Ассоциативные и комиссуральные пути были рассмотрены при описании различных отделов ЦНС. Проекционные пути подразделяют на чувствительные — афферентные и двигательные — эфферентные.

Афферентные проводящие пути

1. Проводящие пути проприоцептивной (глубокой) чувствительности коркового направления (рис. 51) передают в корковый конец двигательного анализатора импульсы от проприоцепторов мышц, суставных сумок и других элементов опорно-двигательного аппарата, т.е. сигналы кинестетических раздражений.

Первые нейроны — это псевдоуниполярные клетки чувствительных узлов спинномозговых нервов. Дендриты этих клеток заканчиваются проприоцепторами в мышцах, сухожилиях, суставах, а нейриты в составе задних корешков вступают в корешковую зону задних рогов спинного мозга и, не заходя в серое вещество, направляются в задние канатики, формируя тонкий и клиновидный пучки.

Вторыми нейронами являются клетки тонкого и клиновидного ядер продолговатого мозга, аксоны которых обходят спереди центральный канал (*внутренние дугообразные волокна*) и в межолливном слое позади пирамидного пути образуют *перекрест медиальной петли*. Перекрещенные волокна называют *медиальной петлей*. Уже в верхних отделах продолговатого мозга к ней начинают присоединяться пути тактильной, болевой и температурной чувствительности, состоящие из спиноталамических волокон (спинномозговой петли). В среднем мозге медиальная петля проходит кнаружи от красных ядер и вступает в таламус.

Третьи нейроны представлены клетками заднелатерального вентрального ядра таламуса, аксоны которых образуют таламопаритетальные волокна в составе внутренней капсулы и лучистого венца, заканчивающиеся в коре

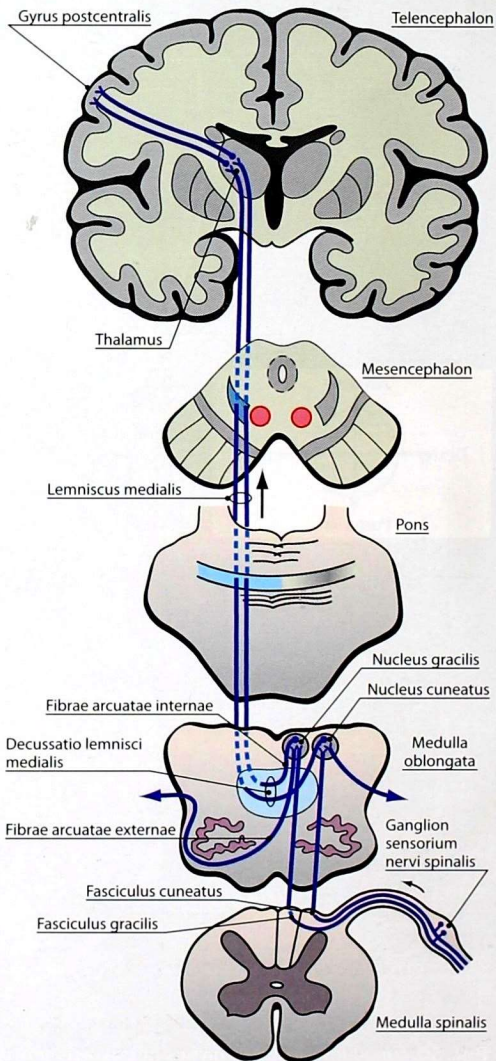


Рис. 51. Пути сознательной проприоцептивной чувствительности

постцентральной извилины теменной доли конечного мозга. Аналогичный состав и топографию имеют проводящие пути стереогноза, или пространственной кожной чувствительности, корковый центр которых расположен в верхней теменной дольке.

Первый нейрон проприоцептивных путей от двигательного аппарата головы — нейрон чувствительного узла тройничного нерва; второй — нейрон чувствительных ядер тройничного нерва, аксон которого переходит на противоположную сторону и образует *тройничную петлю*; третьим нейроном выступает нейрон заднелатерального вентрального ядра таламуса.

Проекция частей тела в соматосенсорной зоне постцентральной извилины имеет закономерность: ближе к продольной щели большого мозга располагаются проекции нижней конечности и туловища, ближе к латеральной борозде — верхней конечности и головы.

2. Проводящие пути проприоцептивной (глубокой) чувствительности мозжечкового направления участвуют в безусловно-рефлекторной регуляции мышечного тонуса, поддержании равновесия, координации и синергии движений. Различают передний (рис. 52) и задний (рис. 53) спинозжечковые пути.

Первыми нейронами названных путей являются псевдоуниполярные клетки чувствительных узлов спинномозговых нервов. Дендриты этих клеток проводят импульсы от проприоцепторов мышц, сухожилий, суставов, сигнализирующие о состоянии двигательного аппарата. Аксоны этих клеток в составе задних корешков вступают в спинной мозг и заканчиваются в заднем роге на нейронах грудного и медиального промежуточного ядер.

Вторые нейроны посылают аксоны в боковые канатики. От нейронов грудного ядра волокна проходят в боковой канатик спинного мозга той же

стороны и образуют задний спинозжечковый путь, который проходит в составе нижних мозжечковых ножек и заканчивается в коре червя (третий нейрон). Волокна нейронов медиального промежуточного ядра проходят в боковой канатик спинного мозга как своей, так и противоположной стороны, образуя передний спинозжечковый путь. Волокна этого пути проходят продолговатый мозг, мост и на уровне среднего мозга снова образуют перекрест с волокнами противоположной стороны, после чего передний спинозжечковый путь в составе верхних мозжечковых ножек проходит в червь мозжечка и заканчивается на клетках его коры (третий нейрон).

3. Проводящие пути болевой и температурной чувствительности от кожи шеи, туловища и конечностей организованы в соответствии с принципом сегментарности иннервации кожи и составляют трёхнейронную цепь (рис. 54).

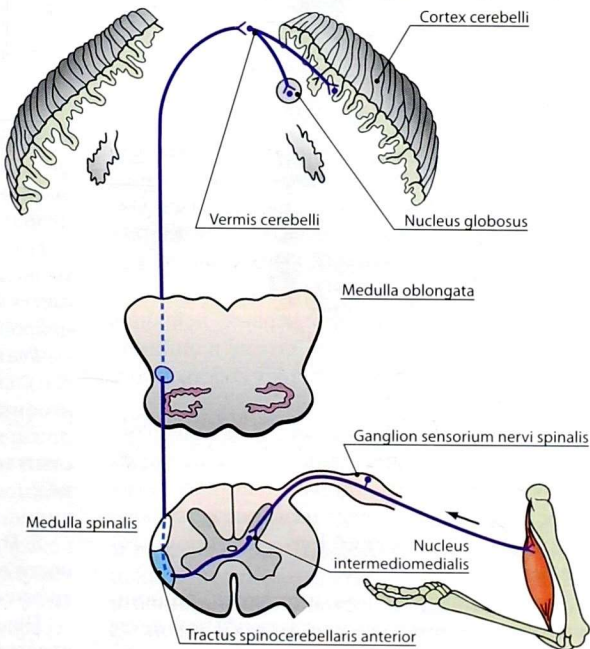


Рис. 52. Передний спинозжечковый путь

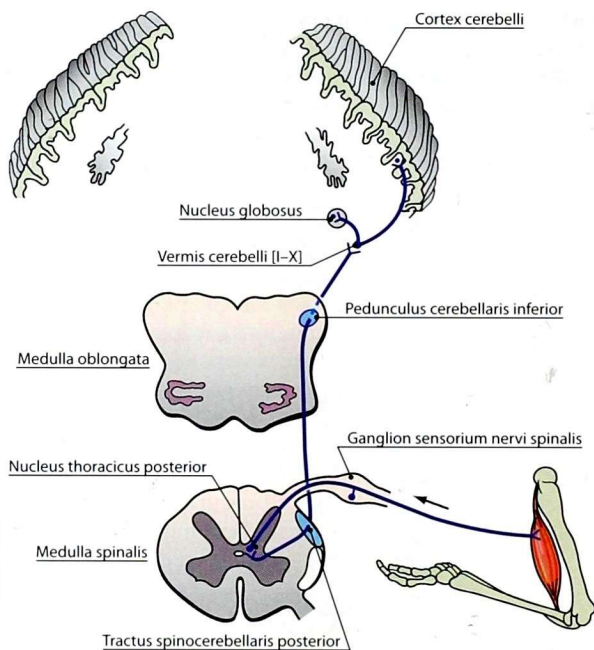


Рис. 53. Задний спиномозжечковый путь

Первые нейроны расположены в чувствительных узлах спинномозговых нервов и представлены псевдоуниполярными клетками. Периферические отростки первых нейронов начинаются в коже от рецепторов различной модальности.

Центральные отростки первых нейронов в составе задних корешков входят в спинной мозг и оканчиваются на клетках собственного ядра заднего рога.

Вторые нейроны формируют пучки волокон, которые в восходящем направлении переходят на противоположную сторону спинного мозга и после перекреста носят название «латеральный спиноталамический путь» (спинномозговая петля).

Начиная с продолговатого мозга, спинномозговая петля прилежит к медиальной петле и достигает таламуса промежуточного мозга, где расположен третий нейрон.

Третий нейрон осуществляет сложную многопрофильную обработку поступившей от вторых нейронов информации и её адаптацию для следующего уровня. Аксоны третьих нейронов проходят через внутреннюю капсулу в составе таламотемных волокон и достигают коркового ядра кожного анализатора в постцентральной извилине конечного мозга.

4. Проводящие пути тактильной, болевой и температурной чувствительности от головы связаны с ядрами тройничного нерва.

Первые нейроны находятся преимущественно в тройничном узле. Дендриты этих нейронов проходят в составе ветвей тройничного нерва и идут от рецепторов кожи и органов головы.

Центральные отростки первых нейронов в составе тройничного нерва входят в головной мозг, а потом образуют нисходящий пучок нервных волокон, достигающий нейронов спинномозгового ядра тройничного нерва.

Вторые нейроны, формирующие спинномозговое ядро тройничного нерва, образуют аксоны, переходящие на контралатеральную половину. После перекреста эти волокна называют *тройничной петлей*, которая вместе с медиальной и спинномозговой петлями достигает таламуса, где расположены тела третьих нейронов.

Третий нейрон располагается в заднелатеральном вентральном ядре таламуса. Его аксоны в составе таламотемных волокон проходят через внутреннюю капсулу и лучистый венец к нижнему отделу коркового ядра кожного анализатора в постцентральной извилине.

5. Проводящие пути тактильной чувствительности от шеи, конечностей, туловища являются трёхнейронными.

Первые нейроны путей располагаются в чувствительных узлах спинномозговых нервов. Дендрит нейрона проходит в составе

спинномозговых нервов и начинается от рецепторов кожи. Центральный отросток нейрона — аксон — вступает в спинной мозг в составе задних корешков спинномозговых нервов.

Преобладающая часть аксонов первого нейрона заканчивается на нейронах студенистого вещества, расположенных в заднем роге спинного мозга, часть — на нейронах собственного ядра заднего рога (вторые нейроны).

Большая часть аксонов вторых нейронов, локализованных в задних рогах спинного мозга, посегментно переходит на контралатеральную сторону и формирует передний спиноталамический путь (спинномозговая петля) в составе передних канатиков. Часть волокон проходит в составе бокового спиноталамического пути в составе бокового канатика. Те и другие волокна заканчиваются на нейронах заднелатерального вентрального ядра таламуса.

Третьи нейроны формируют отростки, которые проходят через внутреннюю капсулу и в составе таламотеменных волокон лучистого венца достигают коркового ядра кожного анализатора в постцентральной извилине (центральная и верхняя часть).

6. Проводящие пути от внутренних органов, кровеносных и лимфатических сосудов образуют цепь из трёх нейронов.

Первыми нейронами этих путей являются клетки узлов черепных нервов (тройничного, лицевого, языкоглоточного и блуждающего) и чувствительных узлов спинномозговых нервов.

Вторые нейроны — это клетки ядер тройничного нерва и задних рогов спинного мозга; **третьи** — клетки ядер таламуса, отростки которых заканчиваются в нижней части постцентральной извилины, в лобной доле впереди предцентральной извилины, в лимбической доле, а также в других участках коры полушарий. В спинном мозге и стволе головного мозга данные проводящие пути проходят в определённой степени диффузно, без образования компактных самостоятельных трактов.

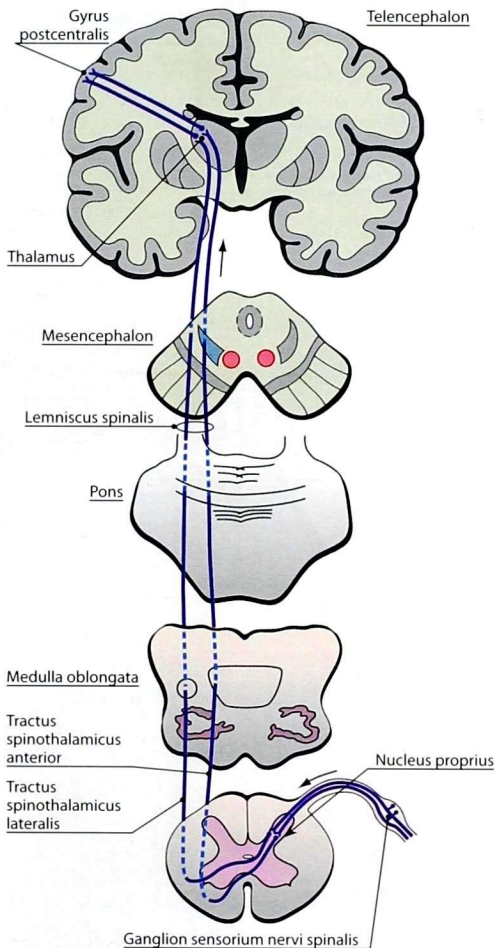


Рис. 54. Пути экстероцептивной чувствительности. Передний и задний спиноталамический пути (спинномозговая петля)

7. Проводящие пути обонятельного анализатора (рис. 55). **Первые нейроны** — особые нейросенсорные клетки, располагающиеся в обонятельной области слизистой оболочки носа. Их аксоны через решётчатую пластинку решётчатой кости проникают из слизистой оболочки носа в полость черепа, где

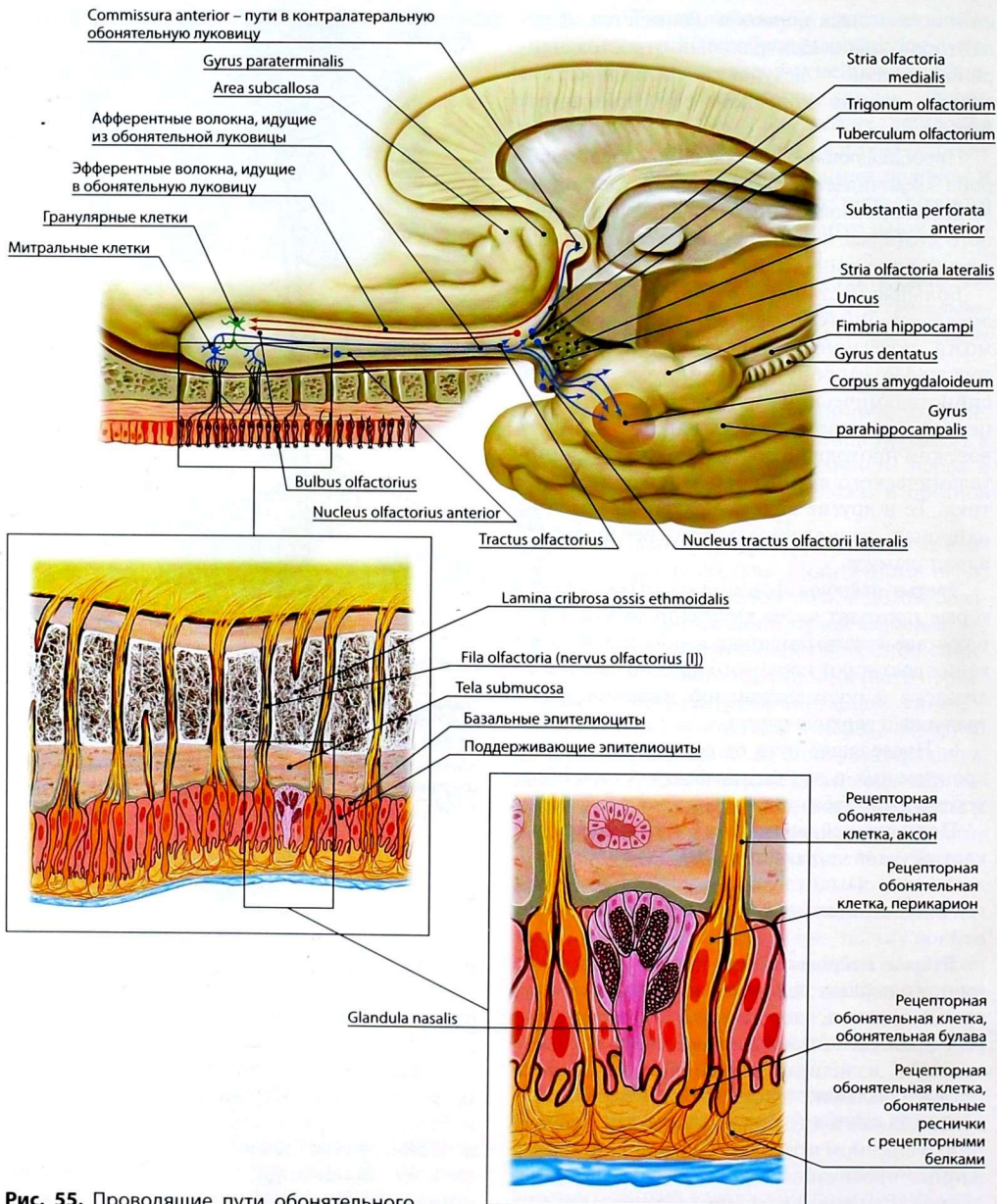


Рис. 55. Проводящие пути обонятельного анализатора

контактируют со **вторыми нейронами**, расположенными в обонятельной луковице. Аксоны вторых нейронов образуют обонятельный тракт, подходящий к телам **третьих нейронов** в обонятельном треугольнике. Оттуда волокна через латеральные и медиальные полоски идут в кору обонятельного мозга — крючок парагиппокампальной извилины и гиппокамп (см. *Обонятельный мозг*).

Следует отметить особенность обонятельного пути, заключающуюся в том, что информация первоначально поступает в кору, где

анализируется, а затем в подкорковые центры — сосцевидные тела.

8. **Проводящие пути вкусового анализатора** (рис. 56). Вкусовые рецепторы представлены вкусовыми клетками вкусовых почек (луковиц). Они располагаются на слизистой оболочке языка в грибовидных, желобовидных и листовидных сосочках, а также в небольшом количестве в слизистой оболочке губ, мягкого нёба, нёбных дужек, глотки, надгортанника. Во вкусовых клетках химическое раздражение трансформируется в нервный

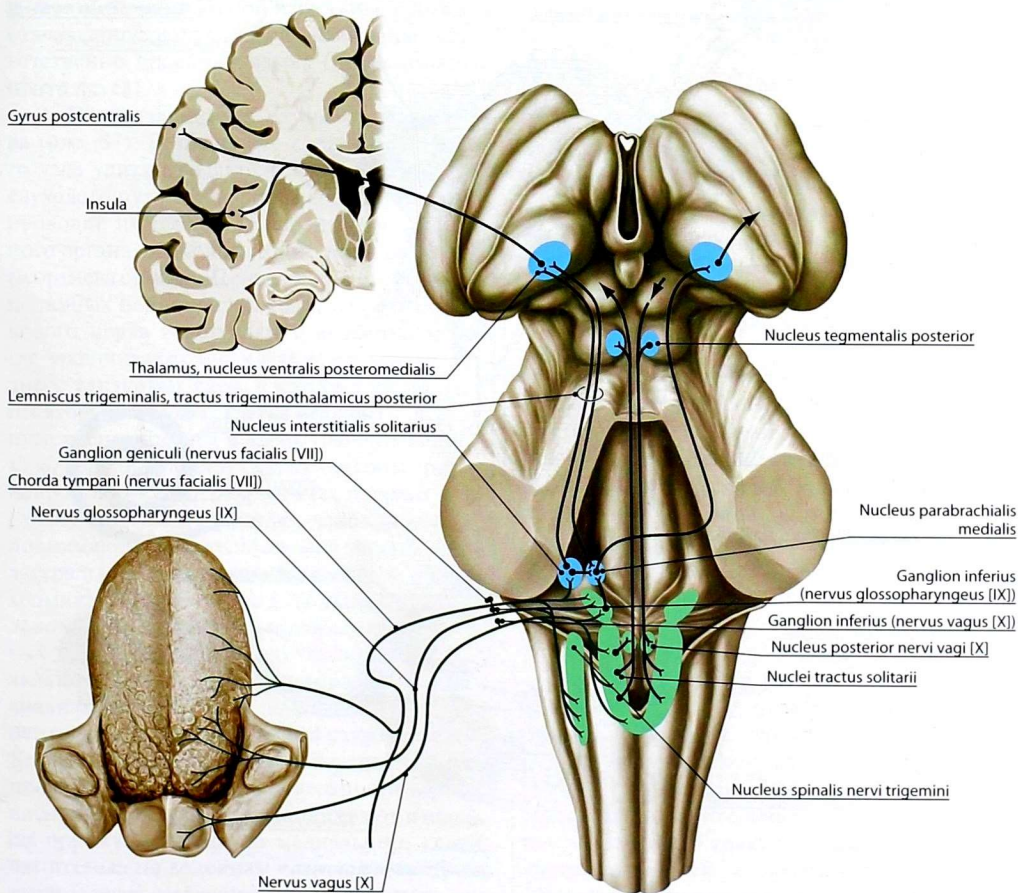


Рис. 56. Проводящие пути и центры вкусового анализатора

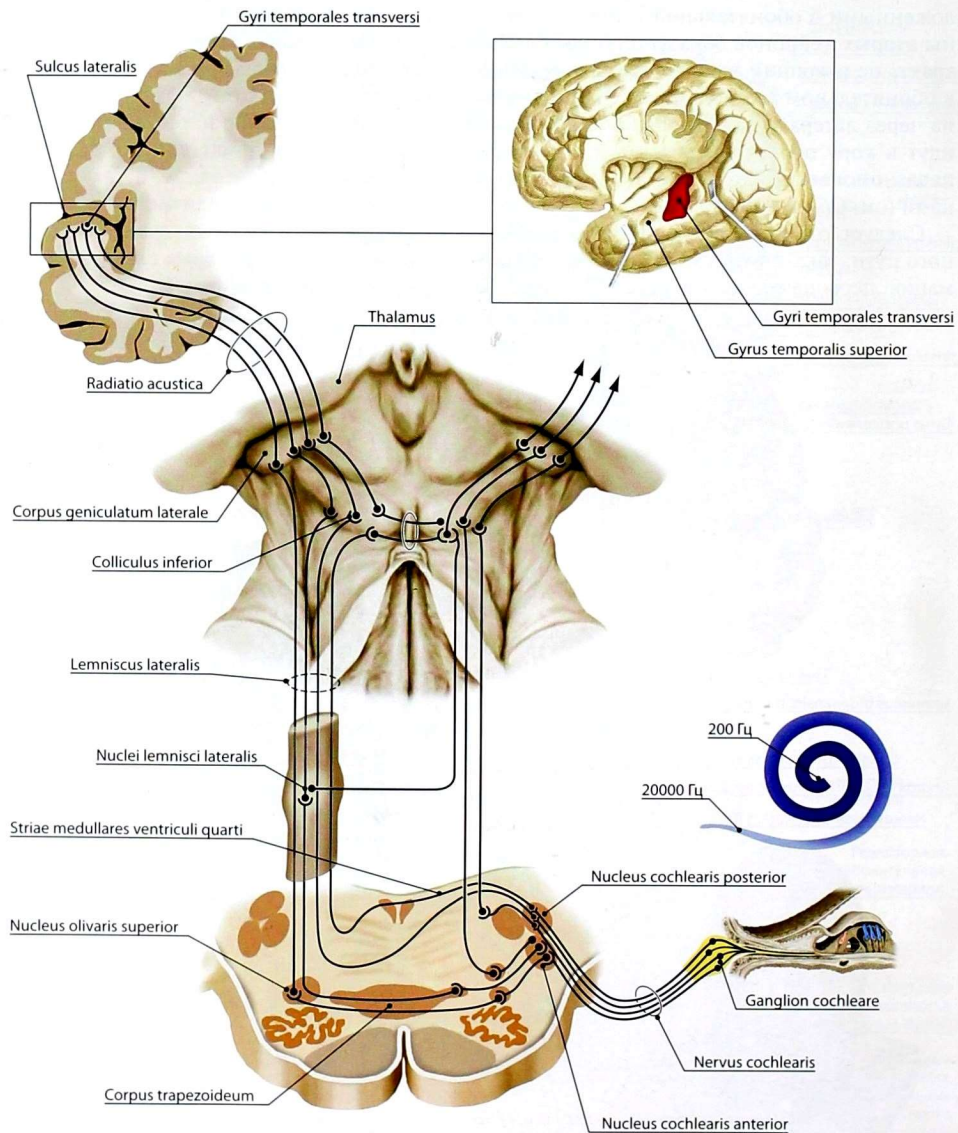


Рис. 57. Проводящие пути и центры слухового анализатора

импульс. **Первые нейроны** проводящих путей вкусового анализатора представлены нейронами коленчатого узла лицевого [VII], в верхнем узле языкоглоточного [IX] и нижнем узле блуждающего [X] нервов. Войдя в мозг, центральный отросток первого нейрона направляется к ядрам одиночного пути (**вторые нейроны**). Аксоны клеток ядер одиночного пути в составе тройничной петли направляются к базальным ядрам таламуса, где находятся **третьи нейроны**. Аксоны третьих нейронов заканчиваются на нейронах коры крючка и парагиппокампальной извилины, в нижних отделах постцентральной извилины соответственно проекции языка (проекционный центр вкуса).

9. Проводящие пути слухового анализатора (рис. 57). Биполярные клетки спирального узла улитки являются **первыми нейронами** слухового пути. Их периферические отростки проводят импульсы от рецепторов спирального органа, расположенного в канале улитки (Кортиева органа). Центральные отростки биполярных нейронов проходят в составе улиткового нерва и вступают в вещество моста, где заканчиваются на клетках переднего и заднего улитковых ядер, в которых расположены **вторые нейроны**. **Третьи нейроны** слухового пути располагаются в ядрах трапецевидного тела, верхних оливных ядрах. Аксоны третьих нейронов после перекреста составляют латеральную (слуховую) петлю, волокна которой поднимаются кверху. Меньшая часть волокон латеральной петли заканчивается в нижних холмиках среднего мозга, большая часть волокон достигает ядер медиальных коленчатых тел и срединных ядер таламуса, которые являются подкорковыми центрами слухового анализатора. Нервные клетки подкорковых центров — **четвертые нейроны** слухового пути. Коровый центр слухового анализатора расположен на внутренней поверхности верхней височной извилины, куда поступает импульсы преимущественно от медиального коленчатого тела по волокнам *коленчато-височного пути* (*tractus geniculotemporalis*) в составе *слуховой лучистости* (*radiatio acustica*).

10. Проводящие пути вестибулярного анализатора (рис. 58).

Первый нейрон представлен биполярными нервными клетками преддверного узла. Периферические отростки нейронов образуют рецепторы в ампулах полукруглых протоков, в мешочке и в маточке внутреннего уха.

Центральные отростки клеток преддверного узла в составе преддверного нерва проходят в мостомозжечковый угол и внедряются в вещество моста. В мосту они направляются к вестибулярным ядрам, клетки которых являются **вторыми нейронами**. Аксоны нейронов вестибулярных ядер формируют несколько пучков, которые направляются в спинной мозг, в мозжечок, в составе преддверно-таламического пути вступают в срединные ядра таламуса, клетки которых служат **третьими нейронами**. Аксоны третьих нейронов направляются в кору средней и нижней височных извилин полушарий большого мозга, где находится корковый центр вестибулярного анализатора.

11. Проводящие пути зрительного анализатора (рис. 59). **Первый нейрон** зрительного анализатора представлен биполярными нервными клетками сетчатки, периферические отростки которых контактируют со светочувствительными клетками, выполняющими рецепторную функцию. Центральные отростки биполярных клеток заканчиваются на ганглиозных нейронах сетчатки, которые являются **вторыми нейронами** зрительного пути. Аксоны ганглиозных клеток формируют *зрительный нерв* (*nervus opticus*).

Зрительный нерв на основании мозга образует с одноимённым нервом противоположной стороны *зрительный перекрест* (*chiasma opticum*). При этом перекрещиваются только 2/3 нервных волокон, расположенных медиально. Неперекрещивающиеся волокна направляются в зрительный тракт своей стороны. Зрительный тракт делится на три пучка, направляющихся к подкорковым центрам зрения в верхние холмики крыши среднего мозга, в латеральные коленчатые тела и

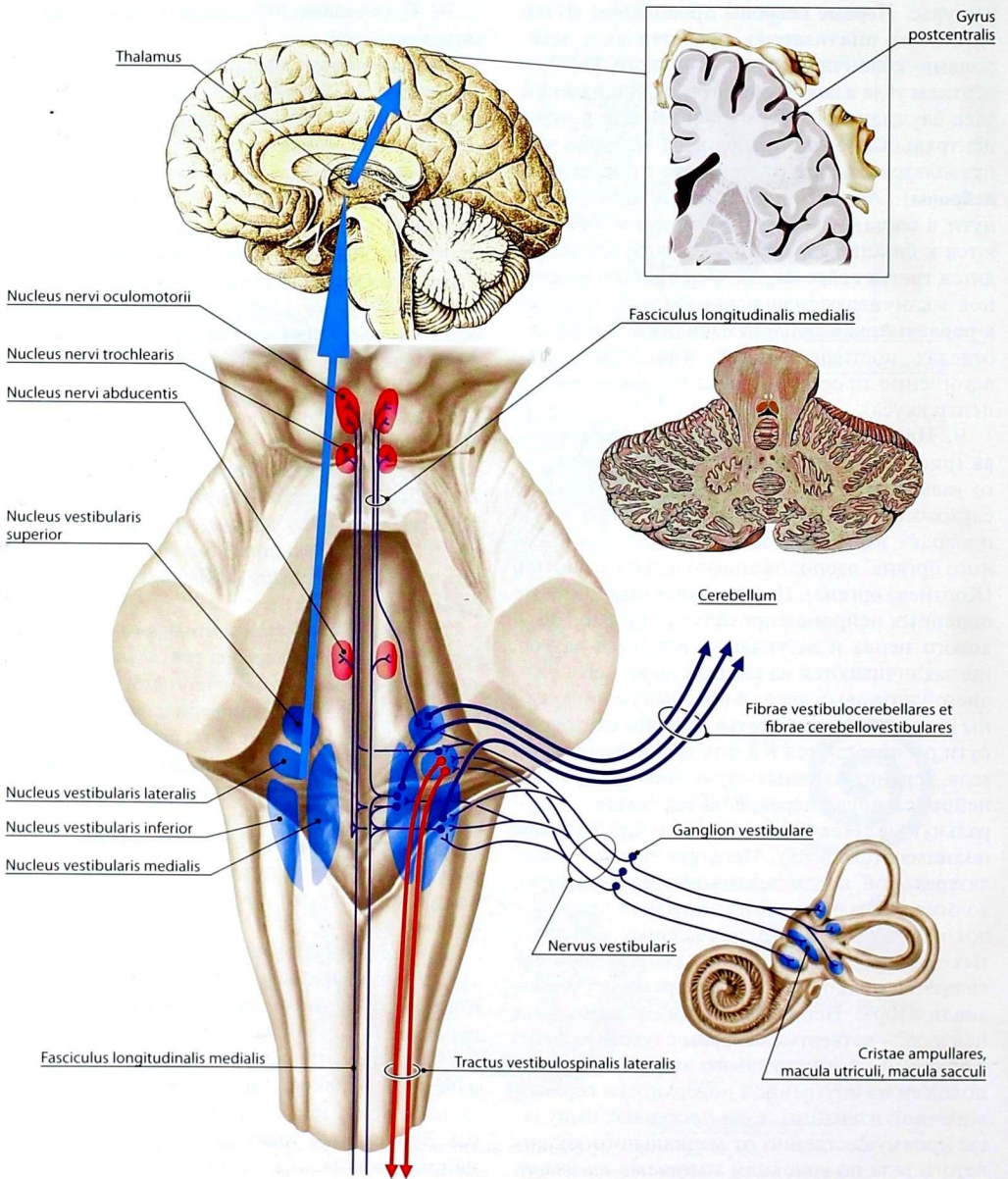


Рис. 58. Проводящие пути и центры вестибулярного анализатора

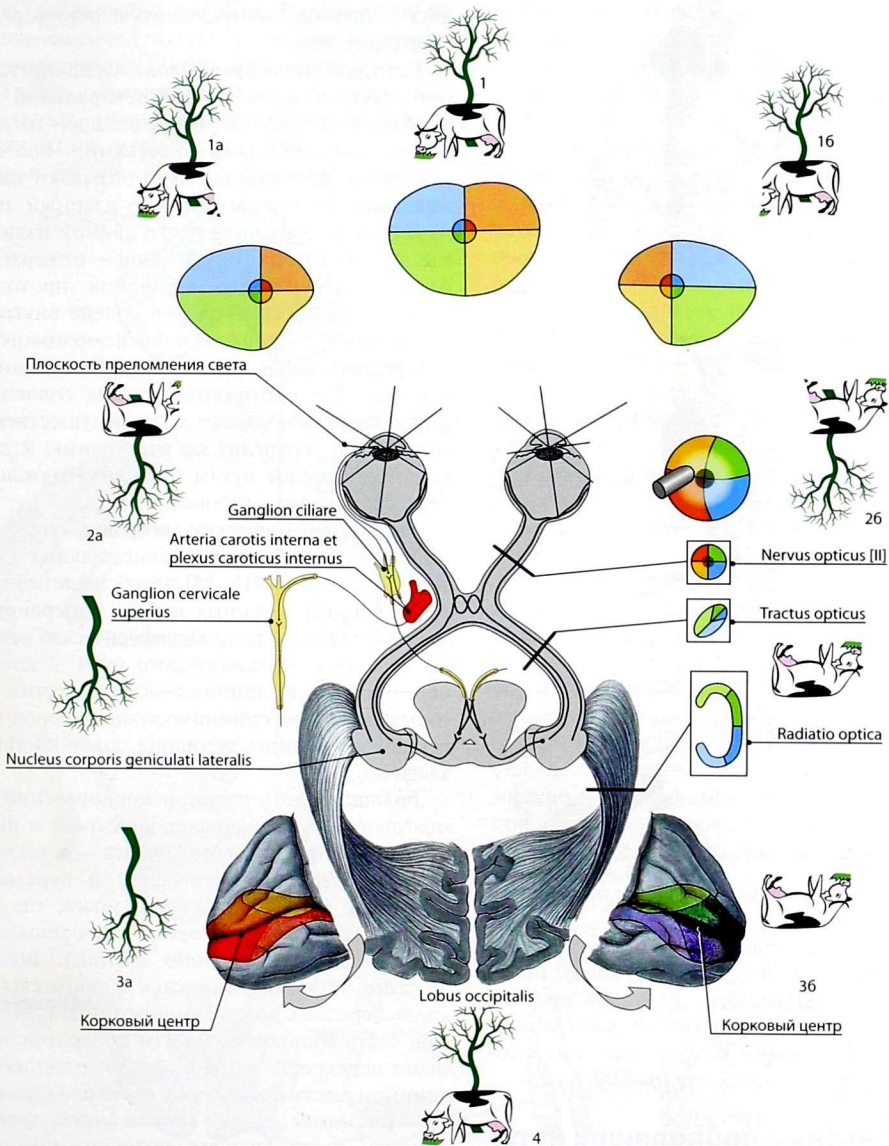


Рис. 59. Проводящие пути и центры зрительного анализатора и формирование зрительного образа: 1 — общее поле зрения, 1a — поле зрения левого глаза, 16 — поле зрения правого глаза; 2a — проекция на левую сетчатку, 26 — проекция на правую сетчатку; 3a — проекция на левый зрительный центр, 36 — проекция на правый зрительный центр; 4 — воспринимаемое поле зрения

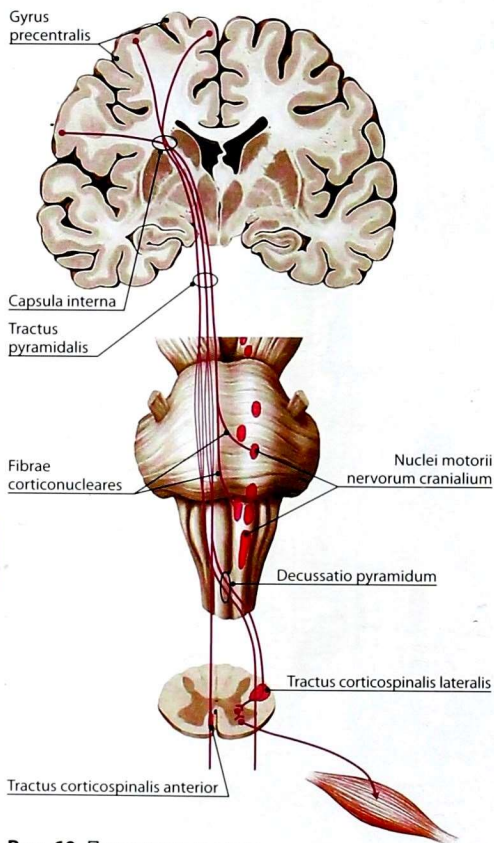


Рис. 60. Пирамидные пути

в задние ядра таламуса, где располагаются **третьи нейроны**.

В кору затылочной доли (область шпорной борозды), где находится корковый центр зрительного анализатора, подходят волокна *колчато-шпорного пути* (*tractus geniculocalcarinus*) от латерального колчатоного тела в составе *зрительной лучистости* (*radiatio optica*).

Эфферентные проводящие пути

1. **Корково-спинномозговой и корково-ядерный пути** осуществляют эфферентную иннервацию произвольной поперечнополосатой скелетной мускулатуры. Оба пути состоят из

двух нейронов: центрального и периферического (рис. 60).

Центральный нейрон находится в двигательной области коры — предцентральной извилине, в пятом слое, и представлен гигантскими пирамидными клетками, поэтому указанные проводящие пути называют **пирамидными**. При этом корково-ядерный путь начинается от нижней части данной извилины, а корково-спинномозговой — от верхней. Аксоны центральных нейронов проходят: корково-ядерного пути — в колоне внутренней капсулы, а корково-спинномозгового — в передней части задней ножки внутренней капсулы. На протяжении ствола головного мозга они располагаются преимущественно вентрально (спереди) по отношению к другим проводящим путям и заканчиваются на периферических нейронах.

Тела **периферических нейронов** корково-ядерного пути находятся в двигательных ядрах черепных нервов (III–XII пары), аксоны которых в составе черепных нервов иннервируют мышцы головы и шеи. **Периферические нейроны** корково-спинномозгового пути — клетки передних рогов спинного мозга, аксоны которых в составе спинномозговых нервов иннервируют мышцы туловища, конечностей и частично шеи.

Большая часть волокон корково-спинномозгового пути совершает перекрест в нижнем отделе продолговатого мозга — *перекрест пирамид* (*decussatio pyramidum*) и переходит в боковой канатик спинного мозга, где образует *латеральный корково-спинномозговой путь* (*tractus corticospinalis lateralis*). Волокна этого пути заканчиваются в двигательных ядрах передних рогов спинного мозга. Меньшая часть волокон в области продолговатого мозга перекреста не образует. Эти волокна в спинном мозге составляют *передний корково-спинномозговой путь* (*tractus corticospinalis anterior*), часть волокон которого заканчивается в двигательных ядрах спинного мозга своей стороны, а другая часть волокон через переднюю белую спайку совершает перекрест и заканчивается в таких же ядрах

противоположной стороны. Передний пучок прослеживается только в шейных и верхних грудных сегментах спинного мозга.

Таким образом, пирамидный путь осуществляет преимущественно перекрестную иннервацию мускулатуры тела, и при одностороннем поражении центральных нейронов

любого отдела наступает паралич мышц на стороне, противоположной очагу поражения. Такая односторонняя регуляция иннервации характерна не для всех мышечных групп. Большая часть мышц, а именно: мышцы глазного яблока, жевательные, мышцы верхней части лица, глотки, гортани, шеи, туловища и промежности — получают так называемую двустороннюю иннервацию, т.е. от центральных нейронов как своей, так и противоположной стороны. Это в известной степени обеспечивает сохранение иннервации этих мышц при одностороннем поражении центральных нейронов.

Односторонняя иннервация имеется у мышц конечностей, языка и мимических мышц нижней половины лица. В связи с этим при одностороннем поражении центральных нейронов этих мышц полностью утрачивается способность к движению, т.е. наступает паралич.

2. Проводящие пути экстрапирамидной системы. К экстрапирамидной системе относят хвостатое и чечевицеобразное ядра, чёрное вещество, красное ядро, субталамическое ядро, ядра нижней оливы, вестибулярное ядро, ядра верхних и нижних холмиков. Экстрапирамидная система является филогенетически более старым образованием по сравнению с пирамидной системой. Функция экстрапирамидной системы заключается в осуществлении сложных безусловнорефлекторных двигательных актов, основанных на опыте вида, а двигательная сознательная корковая деятельность основана на условных рефлексах, закрепляющих индивидуальный опыт.

Экстрапирамидная система обеспечивает автоматические движения без участия сознания, регуляцию и координацию тонуса мышечной ткани, осуществляет сокращение или расслабление определённых групп мышц, обеспечивает готовность двигательного аппарата к выполнению сложных, точных, целенаправленных

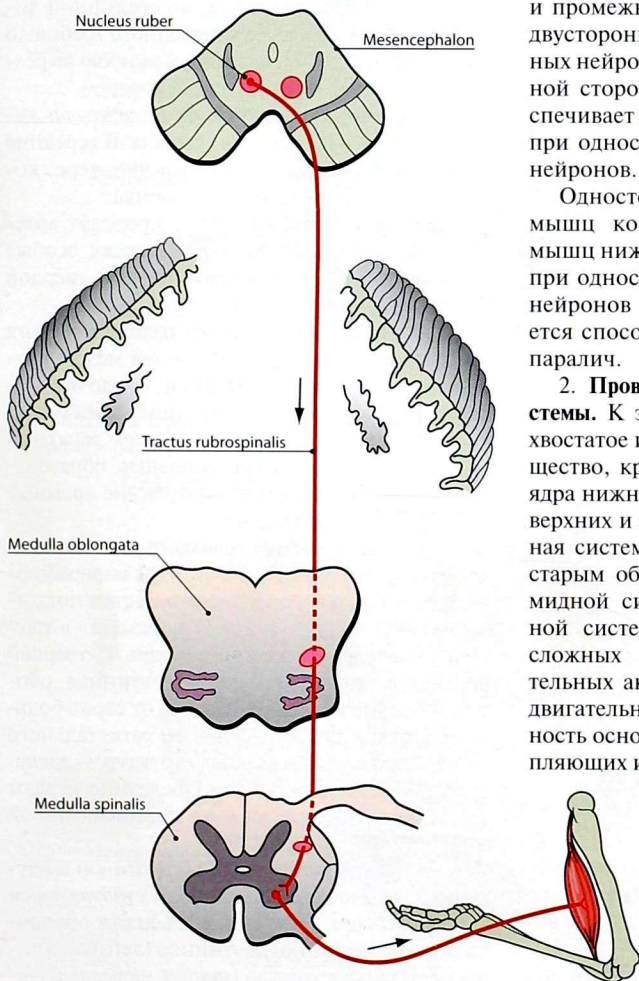


Рис. 61. Красноядерно-спинномозговой путь

действий. Поражения экстрапирамидной системы проявляются главным образом изменениями мышечного тонуса и двигательной активности. Основные проводящие пути экстрапирамидной системы — красное ядро, ретикулярная формация, передние рога спинного мозга, предверно-спинномозговой, оливо-спинномозговой, идущие от соответствующих образований к мотонейронам передних рогов спинного мозга.

3. **Проводящие пути, регулирующие деятельность внутренних органов и сосудов.** Общая координация функций внутренних органов осуществляется корой полушарий (нижняя часть постцентральной извилины, лобная доля впереди предцентральной извилины, лимбическая доля и некоторые другие участки). От них импульсы поступают в подкорковые центры — базальные ядра, а также в мозжечок. Основное образование, специализирующееся на выполнении указанных функций, — ядра гипоталамуса. От них берет начало *дорсальный (задний) продольный пучок (fasciculus longitudinalis dorsalis seu posterior)*, который заканчивается на парасимпатических ядрах черепных нервов, симпатических ядрах спинного мозга (сегментов С8—L3), а также парасимпатических ядрах крестцовых сегментов (S2—S4). Непосредственно иннервацию внутренних органов осуществляют аксоны указанных ядер ствола головного и спинного мозга. Перечисленные выше образования связаны между собой ассоциативными и проекционными нервными волокнами.

ОБОЛОЧКИ ГОЛОВНОГО МОЗГА

Твёрдая оболочка головного мозга (*dura mater cranialis*) прилежит к внутренней поверхности костей черепа и плотно сращена с ней в области основания и швов.

В некоторых местах твёрдая оболочка образует отростки (отростки), которые проникают между различными отделами головного мозга.

Серп большого мозга (*falx cerebri*) — отросток серповидной формы, расположенный в продольной щели конечного мозга, который разделяет его полушария.

Намёт мозжечка (*tentorium cerebelli*) отделяет затылочные доли от мозжечка.

Серп мозжечка (*falx cerebelli*) располагается, как и серп большого мозга, по срединной линии, вдоль внутреннего затылочного гребня до большого отверстия, вдаваясь в заднюю вырезку мозжечка, разделяя его полушария.

Диафрагма турецкого седла (*diaphragma sellae*) натянута над турецким седлом. В середине диафрагмы имеется узкое отверстие, через которое к гипофизу проходит воронка.

В толще твёрдой оболочки проходят артерии, вены, нервные волокна, а также особые каналы — синусы (венозные пазухи) твёрдой оболочки головного мозга.

Синусы твёрдой оболочки головного мозга представляют собой пространства между расщеплениями листков твёрдой оболочки головного мозга. В венозные синусы поступает кровь из вен головного мозга и затем выводится в экстракраниальные венозные образования, главным образом во внутренние яремные вены (см. том 2, стр. 246).

Паутинная оболочка головного мозга (*arachnoidea mater cranialis*) (рис. 62, 63) в виде тонкого прозрачного бессосудистого листка покрывает головной мозг и книзу переходит в паутинную оболочку спинного мозга. С твёрдой оболочкой головного мозга паутинная оболочка прочно сращена по бокам от серпа большого мозга в области верхнего сагиттального синуса посредством особых структур — *грануляций паутинной оболочки*. Последние играют важную роль во всасывании спинномозговой жидкости.

Узкую щель между твёрдой мозговой и паутинной оболочками называют *субдуральным пространством*. Паутинная и мягкая оболочки ограничивают подпаутинное (лептоменингеальное) пространство (*spatium subarachnoideum; spatium leptomeningeum*), которое также заполнено спинномозговой жидкостью (*liquor cerebrospinalis*). Это пространство пронизано

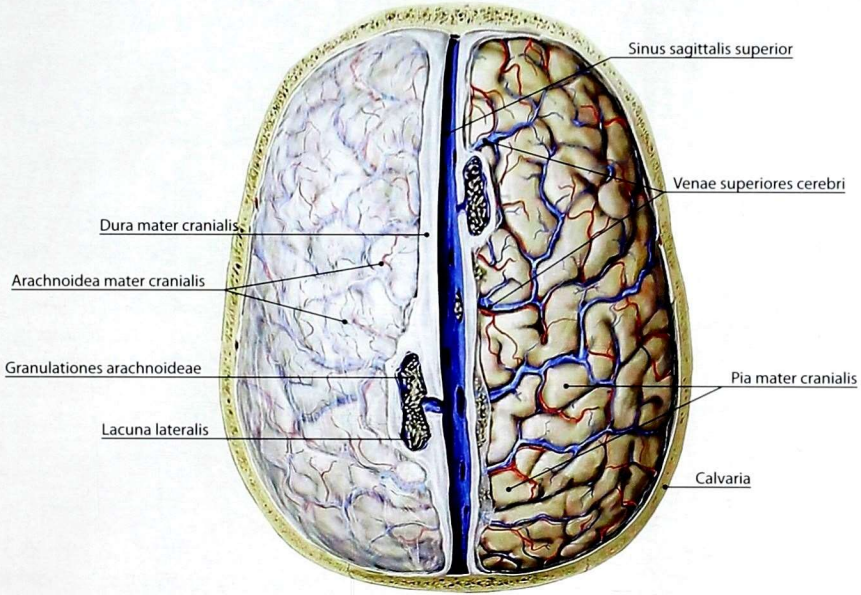


Рис. 62. Оболочки головного мозга: слева удалена твёрдая оболочка головного мозга; справа удалены твёрдая и паутинная оболочки головного мозга

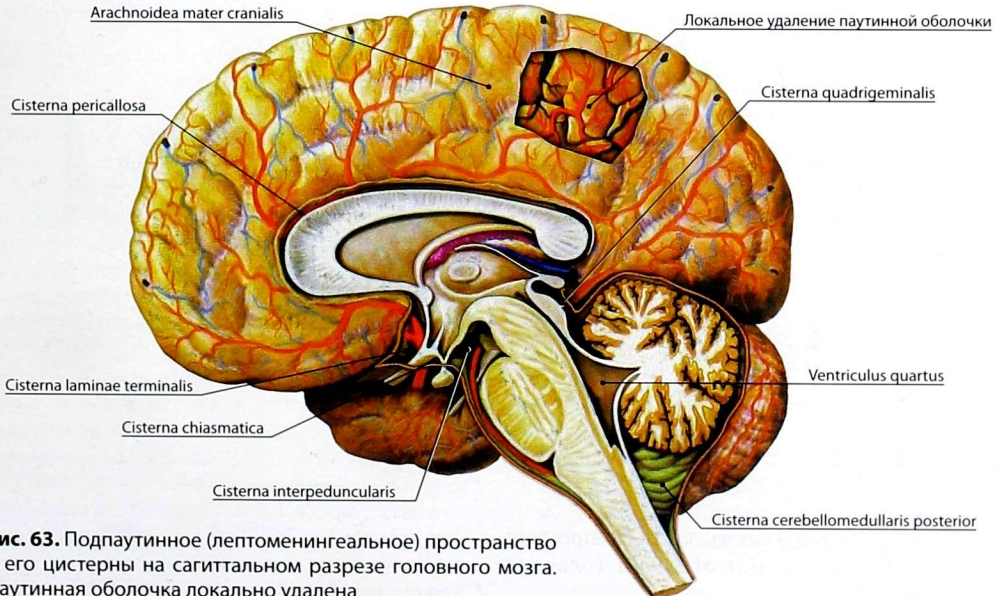


Рис. 63. Подпаутинное (лептоменингеальное) пространство и его цистерны на сагитальном разрезе головного мозга. Паутинная оболочка локально удалена

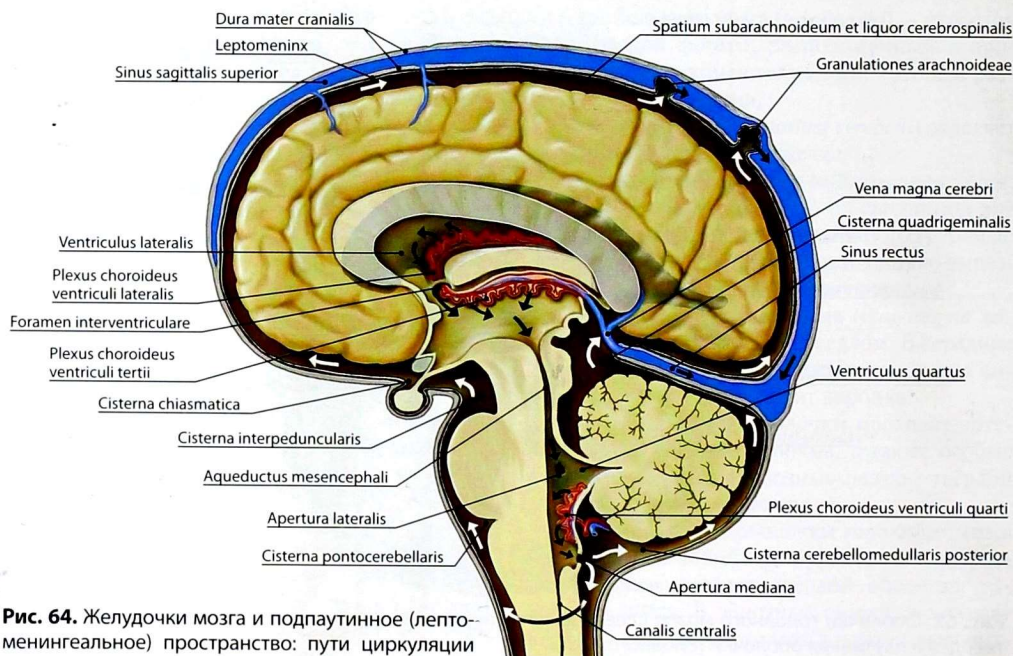


Рис. 64. Желудочки мозга и подпаутинное (лептоменингеальное) пространство: пути циркуляции спинномозговой жидкости

многочисленными трабекулами паутинной оболочки, которые соединяют обе оболочки и обеспечивают фиксацию расположенных здесь кровеносных сосудов.

Подпаутинное пространство является единым для головного и спинного мозга (рис. 64). В некоторых местах, преимущественно на основании мозга, подпаутинное пространство образует широкие и глубокие вместилища для спинномозговой жидкости, называемые подпаутинными цистернами (рис. 65, 66, см. рис. 63, 64).

Самая большая — задняя мозжечково-мозговая цистерна (*cisterna cerebellomedullaris posterior*) — находится между вентральной поверхностью мозжечка и продолговатым мозгом. В области дорсальной поверхности моста задняя мозжечково-мозговая цистерна переходит в *мостомозжечковую цистерну* (*cisterna pontocerebellaris*). Выше, в области поперечной щели мозга, в окружности большой мозговой

вены, находится *четверохолмная цистерна* (*cisterna quadrigeminalis*).

Вентральную сторону моста окружает *цистерна моста* (*cisterna pontis*), которая продолжается вперед и вверх в *межмозжечковую цистерну* (*cisterna interpeduncularis*). Межмозжечковая цистерна, в свою очередь, переходит в *цистерну перекреста* (*cisterna chiasmatica*), лежащую впереди зрительного перекреста. Также имеется *цистерна латеральной ямки большого мозга* (*cisterna fossae lateralis cerebri*), расположенная в латеральной борозде.

Спинномозговая жидкость (*liquor cerebrospinalis*) образуется в желудочках головного мозга за счёт фильтрации из находящихся там сосудистых сплетений (см. рис. 64). Из боковых желудочков она через межжелудочковые отверстия поступает в III, отсюда по водопроводу среднего мозга — в IV желудочек. IV желудочек имеет сообщение с подпаутинным пространством посредством ранее описанных

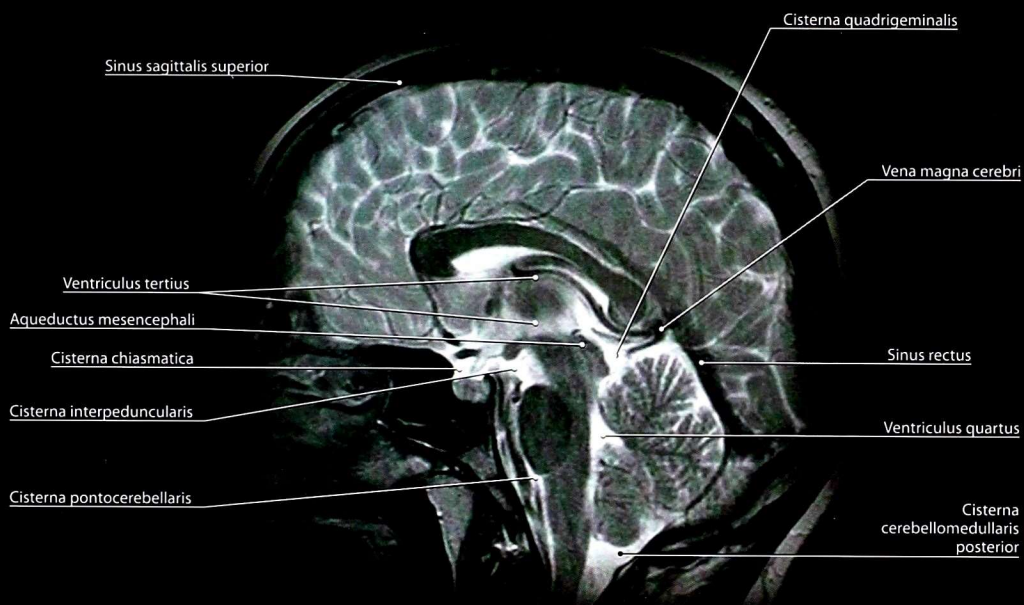


Рис. 65. Магнитно-резонансная томограмма головного мозга. Сагиттальный срез. Желудочки и межоболочечные пространства головного мозга. T2-взвешенное изображение

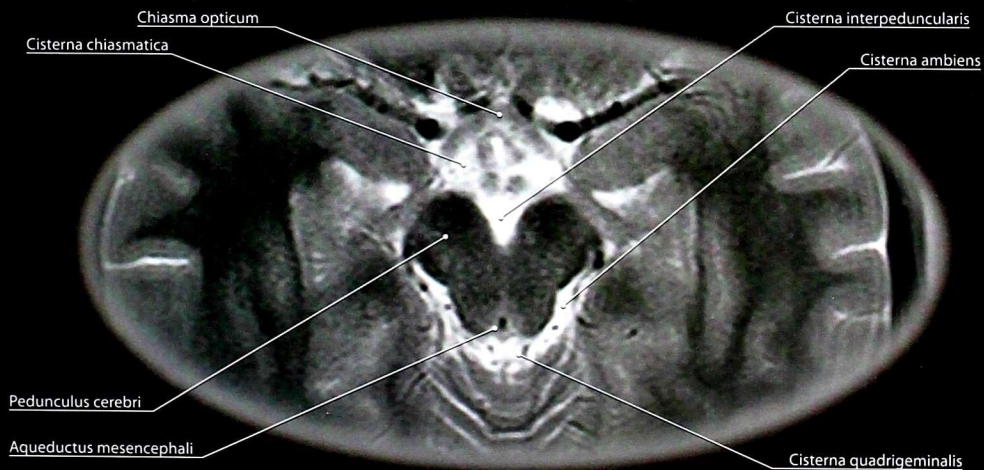


Рис. 66. Магнитно-резонансная томограмма головного мозга. Горизонтальный (аксиальный) срез. Подпаутинное пространство. T2-взвешенное изображение

срединного и боковых отверстий, расположенных в сосудистой оболочке желудочка. Оттуда жидкость посредством грануляций паутинной оболочки всасывается в венозную систему.

Мягкая оболочка головного мозга (*pia mater cranialis*) плотно прилегает к веществу мозга как на свободной поверхности мозга, так и в глубине борозд. Она участвует в формировании сосудистых сплетений желудочков. В толще мягкой оболочки расположены сеть кровеносных сосудов и нервы.

ВОПРОСЫ ДЛЯ САМОКОНТРОЛЯ

1. Назовите отделы головного мозга на стадии развития III и V мозговых пузырей. Соотнесите их.
2. Назовите основные жизненно важные центры продолговатого мозга.
3. Какие собственные ядра мозжечка вам известны?
4. Назовите закономерности проекции ядер черепных нервов на ромбовидную ямку.
5. Назовите ядра среднего мозга.
6. Какие анатомические структуры относят к гипоталамусу?
7. Перечислите структуры, образующие стенки III желудочка.

8. Назовите доли конечного мозга и борозды, разделяющие их.
9. Перечислите извилины лобной доли головного мозга.
10. Какие основные борозды и извилины медиальной поверхности полушария головного мозга вам известны?
11. Назовите слои коры конечного мозга.
12. Укажите локализацию корковых центров зрительного, слухового, обонятельного и вкусового анализаторов.
13. Какие структуры относят к обонятельному мозгу?
14. Назовите базальные ядра головного мозга.
15. Какие пучки длинных ассоциативных волокон вам известны?
16. Какие проводящие пути расположены в задней ножке внутренней капсулы?
17. Опишите корково-спинномозговые и корково-ядерные (пирамидные) проводящие пути.
18. Какие структуры относят к экстрапирамидной системе?
19. Какие цистерны подпаутинного пространства головного мозга вам известны?

ПЕРИФЕРИЧЕСКАЯ НЕРВНАЯ СИСТЕМА

ОБЩАЯ ЧАСТЬ

По функциональной и морфологической связи нервы подразделяют на *спинномозговые*, связанные со спинным мозгом, и *черепные*, связанные с головным мозгом.

Спинномозговой нерв (*nervus spinalis*) образуется в результате слияния переднего и заднего корешков. Перед их слиянием задний корешок образует расширение — чувствительный узел спинномозгового нерва. Всего насчитывается 31 пара спинномозговых нервов: 8 шейных, 12 грудных, 5 поясничных, 5 крестцовых и 1 копчиковая. Спинномозговые нервы сохраняют сегментарность выхода и положения соответственно метамерам: каждому сегменту спинного мозга и принадлежащим ему двум парам корешков с двумя спинномозговыми нервами — невротому — соответствует определённый участок кости — скелетом, мышц — миотом, кожи — дерматом. Следует отметить, что к каждому метамеру подходят нервные волокна не только от соответствующего ему невротомы, но и от двух соседних — выше- и нижележащего, образуя зоны перекрестия.

Спинномозговые нервы являются смешанными и содержат чувствительные — афферентные, двигательные — эфферентные нервные волокна, а также симпатические волокна, относящиеся к автономной (вегетативной) нервной системе. Выйдя из межпозвоночного отверстия, каждый спинномозговой нерв разделяется на 4 ветви (см. *рис. 8*):

- 1) **переднюю** (*ramus anterior*) — к передним отделам туловища и конечностям;
- 2) **заднюю** (*ramus posterior*) — к задним отделам туловища;
- 3) **менингеальную** (*nervus meningeus*) — к оболочкам спинного мозга;
- 4) **белую соединительную** (*ramus communicans albus*) — к узлам симпатического ствола.

Черепные нервы (*nervi craniales*) берут начало в головном мозге от принадлежащих им ядер, выходят из мозга, покидают полость черепа и разветвляются, в основном на голове и шее, а блуждающий нерв — также в грудной и брюшной полостях. В настоящее время насчитывают 13 пар черепных нервов, которые нумеруются римскими цифрами от 0 до XII.

Нерв включает мягкотные (миелиновые) и безмякотные (безмиелиновые) нервные волокна, состоящие из длинных отростков нервных клеток и покрывающих их оболочек — нейролеммы, а для мягкотных — ещё и миелиновой оболочки.

Нейролема образована вытянутыми в длину звёздчатыми клетками — нейролеммоцитами. Она тесно связана с отростком нервной клетки и имеет отношение к процессам обмена веществ, регенерации, образованию миелиновой оболочки.

Миелиновая оболочка состоит из особого липоидного вещества — миелина, которое покрывает отросток нервной клетки, но не на всем протяжении: миелин отсутствует при выходе отростка из нервной клетки, при переходе в нервные окончания и в местах соединения нейролеммоцитов, в так называемых узловых перехватах (перехватах Ранвье). В функциональном отношении мягкотная оболочка может рассматриваться как изолятор проходящих по отросткам нервных клеток импульсов и играет ведущую роль в скорости их проведения.

Толщина миелиновой оболочки в различных волокнах неодинакова. В зависимости от неё, а также от диаметра самого волокна различают тонкие (диаметром до 3 мкм), средние (4–10 мкм) и толстые (более 10 мкм) нервные волокна. Скорость проведения импульсов по нервным волокнам различна: скорость проведения по толстым волокнам 30–80 м/с, по средним — 10–14 м/с, по тонким — 0,7–1,3 м/с. Тонкие миелиновые волокна относят к проводникам болевой чувствительности, средние — к проприоцептивной и температурной чувствительности, толстые с тонкой миелиновой оболочкой — к тактильной чувствительности, а волокна с толстой миелиновой оболочкой — это двигательные проводники.

Безмиелиновые волокна характерны для автономной (вегетативной) нервной системы.

Процентное соотношение мякотных волокон в нервах различного вида неодинаково. Так, в кожных (чувствительных) нервах много тонких и средних мякотных волокон; в лучевом, глубокоом малоберцовом нервах и мышечных ветвях преобладают толстые мякотные волокна; в срединном, локтевом, седалищном и большеберцовом — содержится значительное количество и тонких, и толстых волокон. В связи с этим различают преимущественно *двигательные, чувствительные и смешанные нервы*.

При изучении периферической нервной системы установлены значительные различия во внешнем строении нервов. Даже одноимённые нервы у разных людей имеют неодинаковое формирование и разветвляются по-разному. Между нервами наблюдаются связи, по которым определённое количество нервных волокон переходит из одного нерва в другой.

Необходимо отметить, что разные нервы могут начинаться от одних и тех же сегментов спинного мозга, т.е. иметь сегментарную общность. При этом нервные волокна определённых сегментов могут распределяться и

в соседних нервах. Кроме того, один и тот же нерв у разных людей не всегда иннервирует строго определённый участок тела: у одного человека зона может быть большой, у другого — малой. Соседние нервы при этом как бы замещают друг друга, образуя зоны перекрытия.

Внутриствольное строение нервов. Группы нервных волокон соединяются в нерве в пучки, ограниченные оболочкой — периневрием (рис. 67). В периневральном влагалище располагаются нервные волокна и рыхлая соединительная ткань — эндоневрий, окружающий каждое нервное волокно. Рыхлая соединительная ткань, которая объединяет все волокна в нервный ствол, называется эпиневрием. Количество пучков в нервах различное. В эпиневрии находятся кровеносные и лимфатические сосуды и нервы, обеспечивающие иннервацию оболочек и сосудов нерва.

Кровоснабжение нервов. Нервные стволы, как правило, проходят в составе сосудисто-нервных пучков. Основные сосудисто-нервные пучки заключены в собственные фасциальные влагалища.

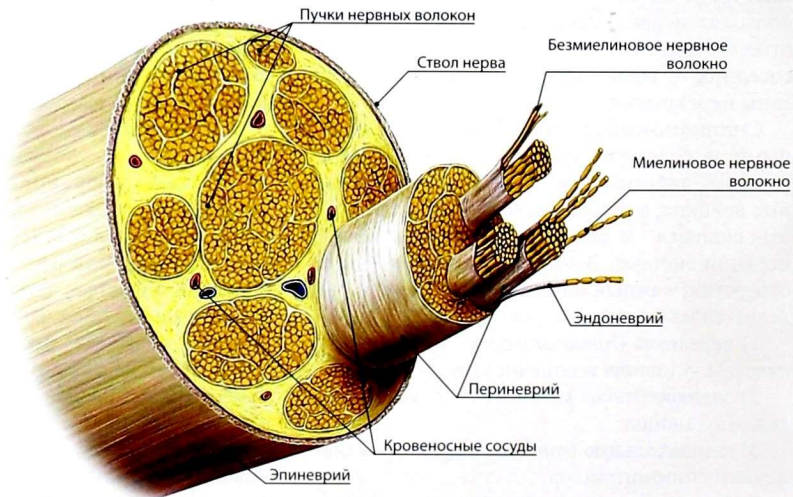


Рис. 67. Строение нерва (схема)

Сосудисто-нервный пучок, включающий нерв, артерию, вены и лимфатические сосуды, представляет собой анатомически и функционально единое целое. Между его компонентами существует взаимная связь: нервы обеспечивают иннервацию соседних артерий, вен и лимфатических сосудов, артерия снабжает перечисленные образования кровью, в вены и лимфатические сосуды происходит отток крови и лимфы из всего пучка в целом.

Источниками кровоснабжения нервов являются близлежащие артерии и их ветви. Артерии подходят к нервным стволам сегментарно и сразу же в эпиневррии разделяются на две ветви — восходящую и нисходящую, которые анастомозируют с аналогичными ветвями выше- и нижележащих артерий, образуя сеть эпиневральных артерий. Последние отдают пери- и эндоневральные ветви.

Венозные сети в нервах более обильные, чем артериальные. Различают эндо-, пери- и эпиневральные вены. Эпиневральные вены вливаются в вены, расположенные рядом с нервом.

Лимфатические сосуды локализируются преимущественно в эпиневррии. В них вливаются лимфатические сосуды эпиневррии и эндоневррии.

СПИННОМОЗГОВЫЕ НЕРВЫ

Развитие спинномозговых нервов

В начале 1-го месяца эмбрионального развития от нервной трубки отделяются зачатки чувствительных узлов спинномозговых нервов и симпатических узлов. В дальнейшем по пути миграции нейробластов и роста их отростков образуются узлы и сплетения автономной (вегетативной) нервной системы.

На 3–4-й неделе развития отростки нейробластов выходят из нервной трубки и образуют метамерно расположенные передние корешки спинномозговых нервов. Нейробласты, лежащие в зачатках чувствительных узлов спинномозговых нервов, также отдают длинные отростки, которые формируют задние корешки. На 5–6-й

неделе происходит слияние переднего и заднего корешков с образованием спинномозговых нервов и их основных ветвей: передней, задней, менингеальной и белой соединительной.

На 2-м месяце развития дифференцируются зачатки конечностей, в которые врастают нервные волокна из соответствующих зачаткам сегментов спинного мозга. В первой половине 2-го месяца в связи с перемещением и сдвигами метамеров, формирующих конечности, образуются нервные сплетения.

Сравнительно рано у эмбрионов длиной 8–10 мм наблюдается проникновение мезенхимных клеток вместе с кровеносными сосудами в закладки органов и конечностей. Мезенхимные клетки образуют внутривольные оболочки нерва: эндо-, пери- и эпиневррий. Глиальные клетки зачатков (спонгиобласты) образуют нейролемму — оболочку отростков нервных клеток.

У эмбриона длиной 15–20 мм все нервные стволы конечностей и туловища соответствуют положению нервов у новорожденного. Формирование нервов туловища и нервов нижней конечности завершается несколько позже, чем верхней.

Миелинизация нервных волокон начинается с 3–4-го месяца внутриутробного развития и заканчивается после рождения. Раньше миелинизируются черепные нервы, нервы верхних конечностей, позже — нервы туловища и нижних конечностей.

Задние ветви спинномозговых нервов

Задние ветви спинномозговых нервов (*rami posteriores nervorum spinalium*) иннервируют кожу затылка (рис. 68), задней поверхности шеи и спины (рис. 69), глубокие мышцы спины, т.е. структуры, развивающиеся из дорсальных частей миотомов.

Задние ветви спинномозговых нервов содержат чувствительные, двигательные и симпатические волокна. Они сохраняют метамерное строение. Исключение составляют задние ветви I и II шейных нервов.

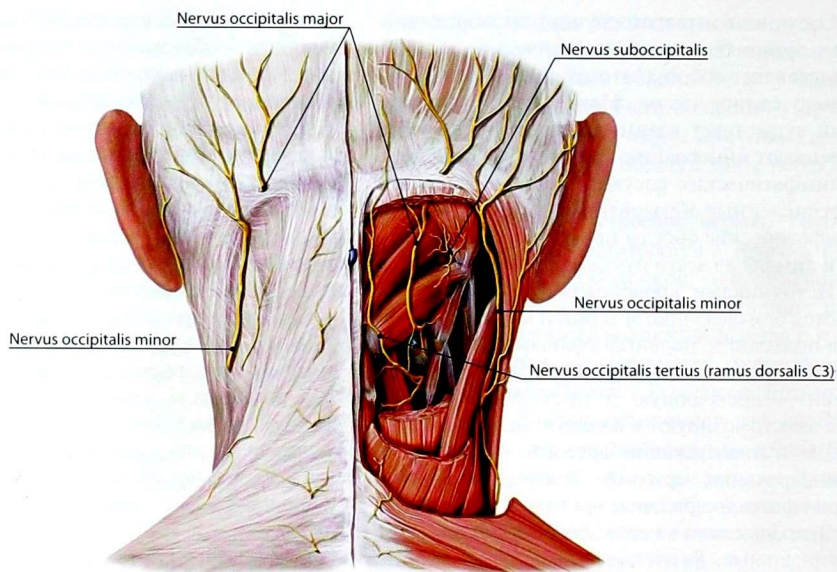


Рис. 68. Нервы задней (выинной) области шеи

По региональному принципу выделяют: *задние ветви шейных, грудных, поясничных, крестцовых и копчикового спинномозговых нервов (rami posteriores nervorum cervicalium, thoracorum, lumbalium, sacralium et nervi coccygei)*. Задние ветви шейных, грудных и поясничных спинномозговых нервов направляются назад, следуя между поперечными отростками позвонков. Задние ветви крестцовых нервов проходят через задние крестцовые отверстия. Затем каждая задняя ветвь разделяется на *медиальную и латеральную ветви (ramus medialis et ramus lateralis)*. Исключение составляют задние ветви I и II шейных и I копчикового нервов, которые на эти ветви не делятся. Обе ветви по составу волокон являются смешанными и иннервируют глубокие мышцы спины и кожу спины в соответствующих сегментах тела. При этом медиальная ветвь, как правило, разветвляется в зоне, ограниченной задней срединной и паравертебральной линиями, а латеральная — паравертебральной и лопаточной линиями.

Задняя ветвь I шейного спинномозгового нерва — *подзатылочный нерв (nervus*

suboccipitalis) содержит только двигательные волокна. Он проходит между позвоночной артерией (сверху) и задней дугой атланта снизу, прорывает *membrana atlantooccipitalis posterior* и иннервирует подзатылочные мышцы, а также полуостистую и длиннейшую мышцы головы.

Задняя ветвь II шейного спинномозгового нерва — *большой затылочный нерв (nervus occipitalis major)*, самая крупная среди всех задних ветвей. Она делится на короткие мышечные ветви, иннервирующие длиннейшую мышцу головы и шеи, ременные мышцы и полуостистую мышцу головы. Длинная ветвь (чувствительная) прорывает *musculus semispinalis capitis et musculus trapezius*, поднимается вверх и иннервирует кожу затылочной области.

Латеральные ветви задних ветвей трех верхних поясничных нервов образуют *верхние нервы ягодиц (nervi clunium superiores)*, которые разветвляются в коже верхнелатеральной части ягодицы.

Латеральные ветви задних ветвей трех верхних крестцовых нервов образуют *средние нервы ягодиц (nervi clunium medii)*, которые прорывают

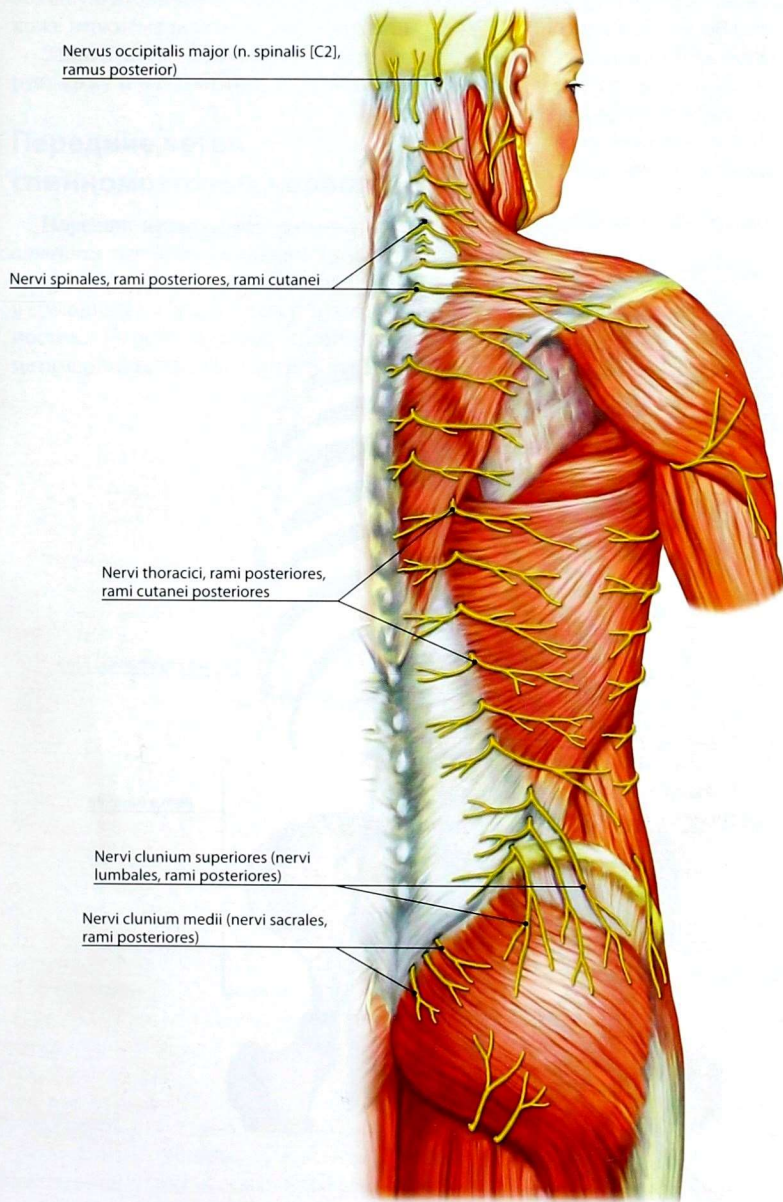


Рис. 69. Кожные ветви задних ветвей спинномозговых нервов

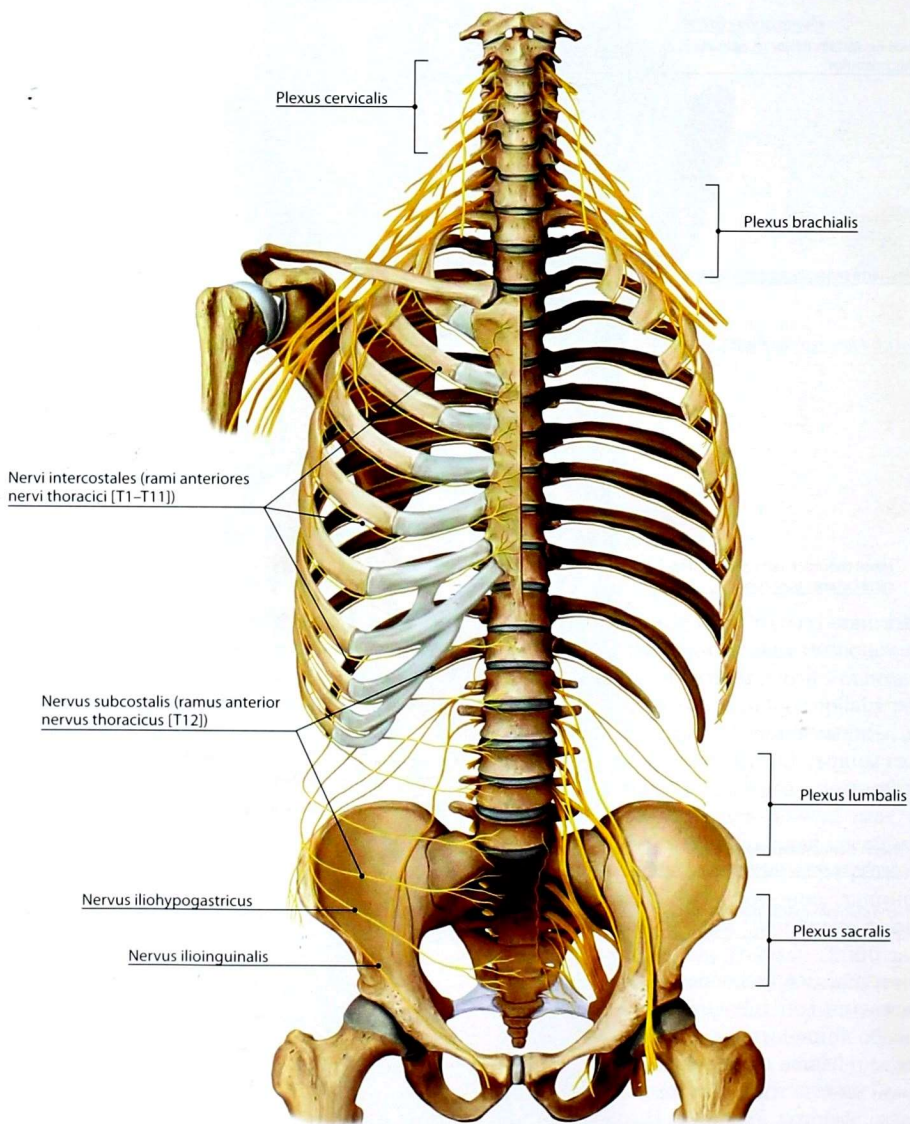


Рис. 70. Передние ветви спинномозговых нервов. Вид спереди

большую ягодичную мышцу и разветвляются в коже верхнемедиальной части ягодицы.

Задняя ветвь копчикового нерва иннервирует кожу и надкостницу в области копчика.

Передние ветви спинномозговых нервов

Передние ветви спинномозговых нервов (*rami anteriores nervorum spinalium*) (рис. 70) иннервируют кожу и мышцы переднего отдела шеи и туловища, а также кожу и мышцы конечностей. Передние ветви сохраняют полную метамерность только в грудном отделе, где

они называются *межрёберными нервами* (*nervi intercostales*). В области конечностей в связи с перемещением метамеров сегментарность теряется. В результате этого передние ветви формируют *сплетения спинномозговых нервов* (*plexus nervorum spinalium*): шейное, плечевое, поясничное, крестцовое и копчиковое.

Шейное сплетение

Шейное сплетение (*plexus cervicalis*) (рис. 71) формируется передними ветвями 4 верхних шейных спинномозговых нервов (C1–C4), имеющими между собой соединения. Сплетение залегает сбоку от поперечных отростков

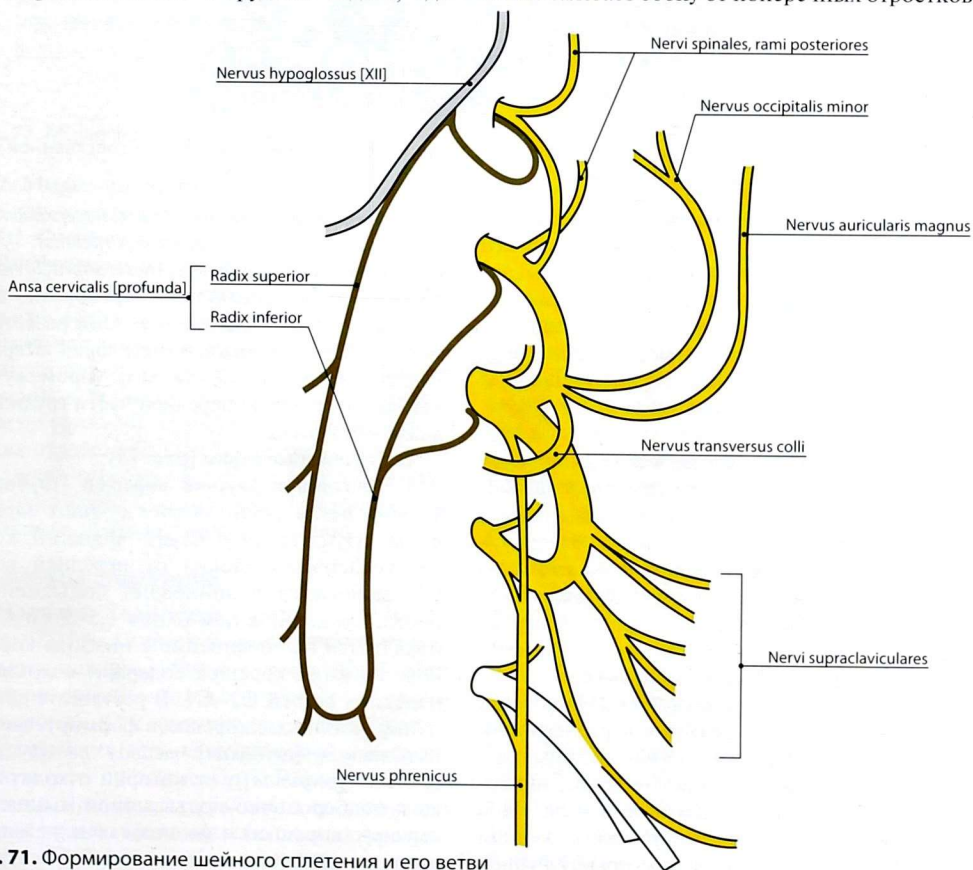


Рис. 71. Формирование шейного сплетения и его ветви

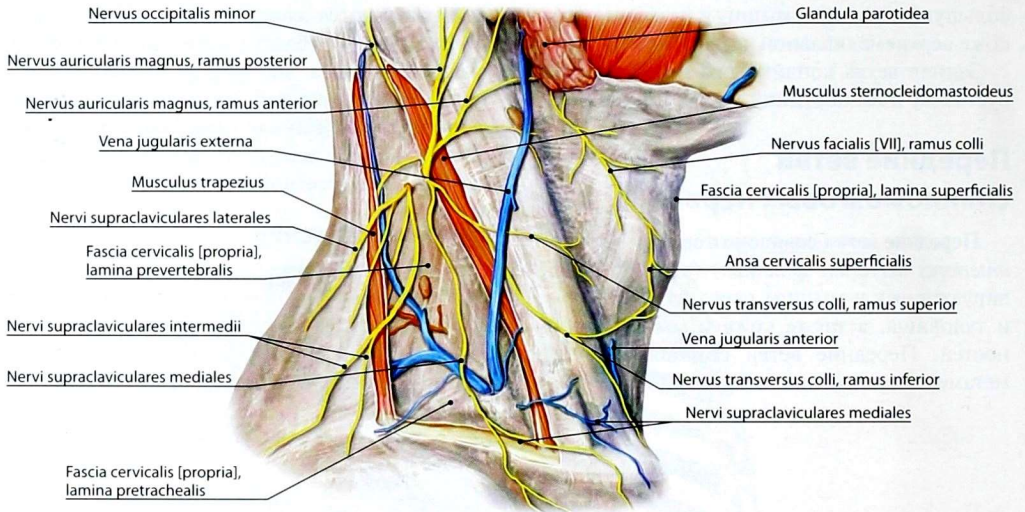


Рис. 72. Кожные нервы шейного сплетения после удаления поверхностной пластинки собственной фасции шеи в пределах заднего треугольника

I–IV шейного позвонка в толще глубоких мышц шеи. Нервы выходят из-под заднего края грудино-ключично-сосцевидной мышцы, немного выше её середины, и распространяются веерообразно вверх, вперёд и вниз.

Отходящие от сплетения нервы можно объединить в группы: кожные нервы, мышечные нервы, смешанные нервы.

I. Кожные нервы (рис. 72)

1. **Малый затылочный нерв** (*nervus occipitalis minor*; C1–C2) направляется вверх к сосцевидному отростку и далее в боковые отделы затылка, где иннервирует кожу одноимённой области.

2. **Большой ушной нерв** (*nervus auricularis magnus*; C3–C4) идёт по грудино-ключично-сосцевидной мышце вверх и клереди, иннервируя кожу ушной раковины (задняя ветвь) и кожу над околоушной железой (передняя ветвь).

3. **Поперечный нерв шеи** (*nervus transversus colli*; C3–C4) идёт клереди и у переднего края грудино-ключично-сосцевидной мышцы разделяется на верхние и нижние ветви, иннервирующие кожу переднего отдела шеи. Одна из ветвей этого нерва соединяется с шейной ветвью лицевого нерва, образуя на внутренней

поверхности подкожной мышцы *поверхностную шейную петлю* (*ansa cervicalis superficialis*).

4. **Надключичные нервы** (*nervi supraclaviculares*; C3–C4) направляются веерообразно вниз под подкожной мышцей шеи. Они разветвляются в коже задненижней части шеи (латеральные ветви), в области ключицы (промежуточные ветви) и верхнепередней части груди (медиальные ветви).

II. Мышечные нервы (рис. 73)

1. **Верхний и нижний корешки [глубокой] шейной петли** (*radix inferior et radix superior ansae cervicalis [profundae]*). Верхний корешок содержит волокна от передней ветви C1, внедряется в эпиневрий подъязычного нерва, проходит в нем около 1,5–2 см и направляется на соединение с нижним корешком. Нижний корешок содержит волокна от передних ветвей C2–C4. В результате соединения указанных корешков формируется так называемая *[глубокая] шейная петля* (*ansa cervicalis [profunda]*), от которой отходят ветви к подбородочно-подъязычной мышце (от верхнего корешка) и мышцам шеи, лежащим ниже подъязычной кости.

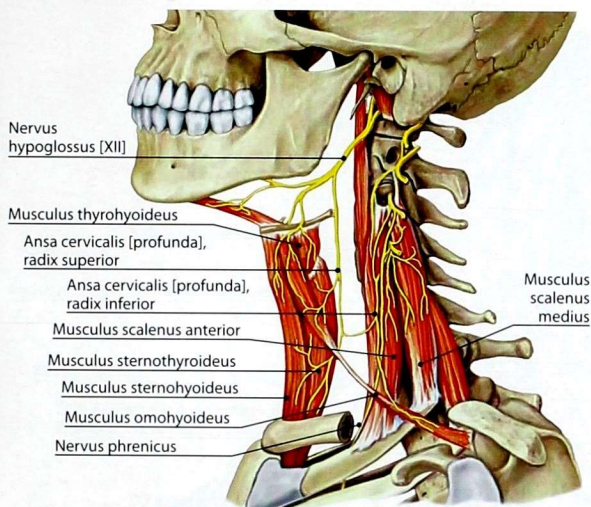


Рис. 73. Мышечные нервы шейного сплетения

2. **Мышечные ветви** (*rami musculares*), которые идут к аутохтонным мышцам шеи.

III. Смешанные нервы

Диафрагмальный нерв (*nervus phrenicus*; C3–C5) содержит преимущественно двигательные волокна. Он идёт вниз по передней лестничной мышце в грудную полость, впереди корня лёгкого между медиастинальной плеврой и перикардом направляется к диафрагме (рис. 74). Иннервирует диафрагму, а также отдаёт чувствительные ветви к плевре и перикарду (*rami pericardiaci*) и диафрагмально-брюшные ветви (*rami phrenicoabdominales*) — к брюшине, покрывающей диафрагму.

Плечевое сплетение

Плечевое сплетение (*plexus brachialis*) (рис. 75) формируется передними ветвями четырёх нижних шейных и частично первого грудного спинномозговых нервов. В сплетении по отношению к ключице различают 2 части: **надключичную** (*pars supraclavicularis*) и **подключичную** (*pars infraclavicularis*). Первая располагается в пределах латерального треугольника шеи и представлена **верхним** (*truncus superior*), **средним** (*truncus medius*) и **нижним** (*truncus*

inferior) стволами, вторая — в подмышечной полости. От надключичной части сплетения начинаются короткие ветви, которые иннервируют мышцы плечевого пояса. Подключичная часть сплетения представлена тремя пучками: **латеральным** (*fasciculus lateralis*), **задним** (*fasciculus posterior*) и **медиальным** (*fasciculus medialis*), формирующимися **передними** (*divisiones anteriores*) и **задними** (*divisiones posteriores*) разделениями стволов надключичной части. От подключичной части сплетения берут начало длинные ветви, иннервирующие свободную верхнюю конечность. От латерального пучка начинаются мышечно-кожный нерв и латеральный корешок срединного нерва; от медиального — медиальный корешок срединного нерва, локтевой и медиальные кожные нервы плеча и предплечья; от заднего — лучевой и подмышечный нервы.

I. Нервы надключичной части плечевого сплетения (рис. 76–78)

1. **Дорсальный нерв лопатки** (*nervus dorsalis scapulae*; C5) иннервирует мышцу, поднимающую лопатку, а также большую и малую ромбовидные мышцы.

2. **Длинный грудной нерв** (*nervus thoracicus longus*; C5–C7) иннервирует переднюю зубчатую мышцу.

3. **Подключичный нерв** (*nervus subclavius*; C5) иннервирует одноименную мышцу.

4. **Надлопаточный нерв** (*nervus suprascapularis*; C5–C7) иннервирует надостную и подостную мышцы, а также капсулу плечевого сустава.

5. **Подлопаточный нерв** (*nervus subscapularis*; C5–C7) иннервирует подлопаточную и большую круглую мышцы.

6. **Медиальный и латеральный грудные нервы** (*nervi pectorales medialis et lateralis*; C5–T1) иннервируют большую и малую грудные мышцы.

7. **Грудоспинальный нерв** (*nervus thoracodorsalis*; C5–C8) опускается вдоль медиального края лопатки и иннервирует *musculus latissimus dorsi*.

II. Нервы подключичной части плечевого сплетения (рис. 79)

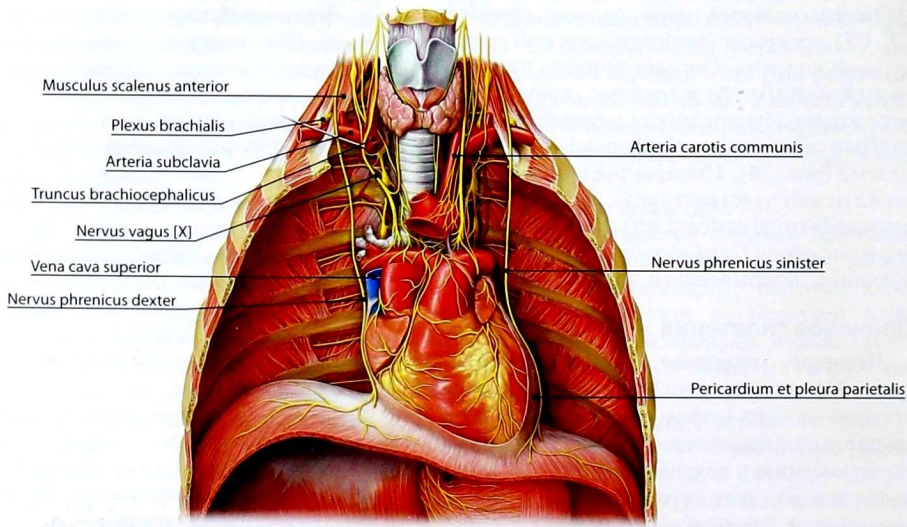
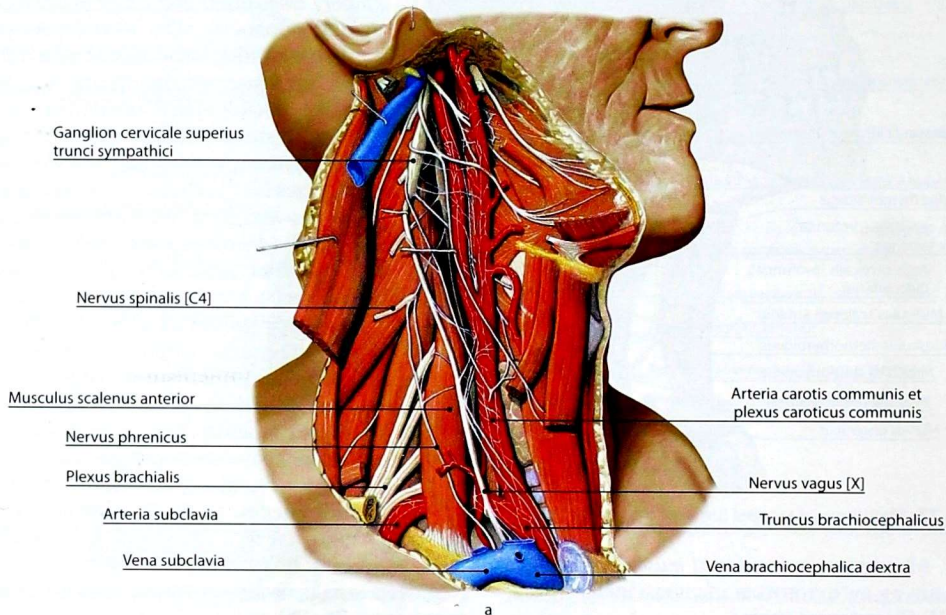


Рис. 74. Диафрагмальный нерв и его топография на шее (а) и в грудной полости (б)

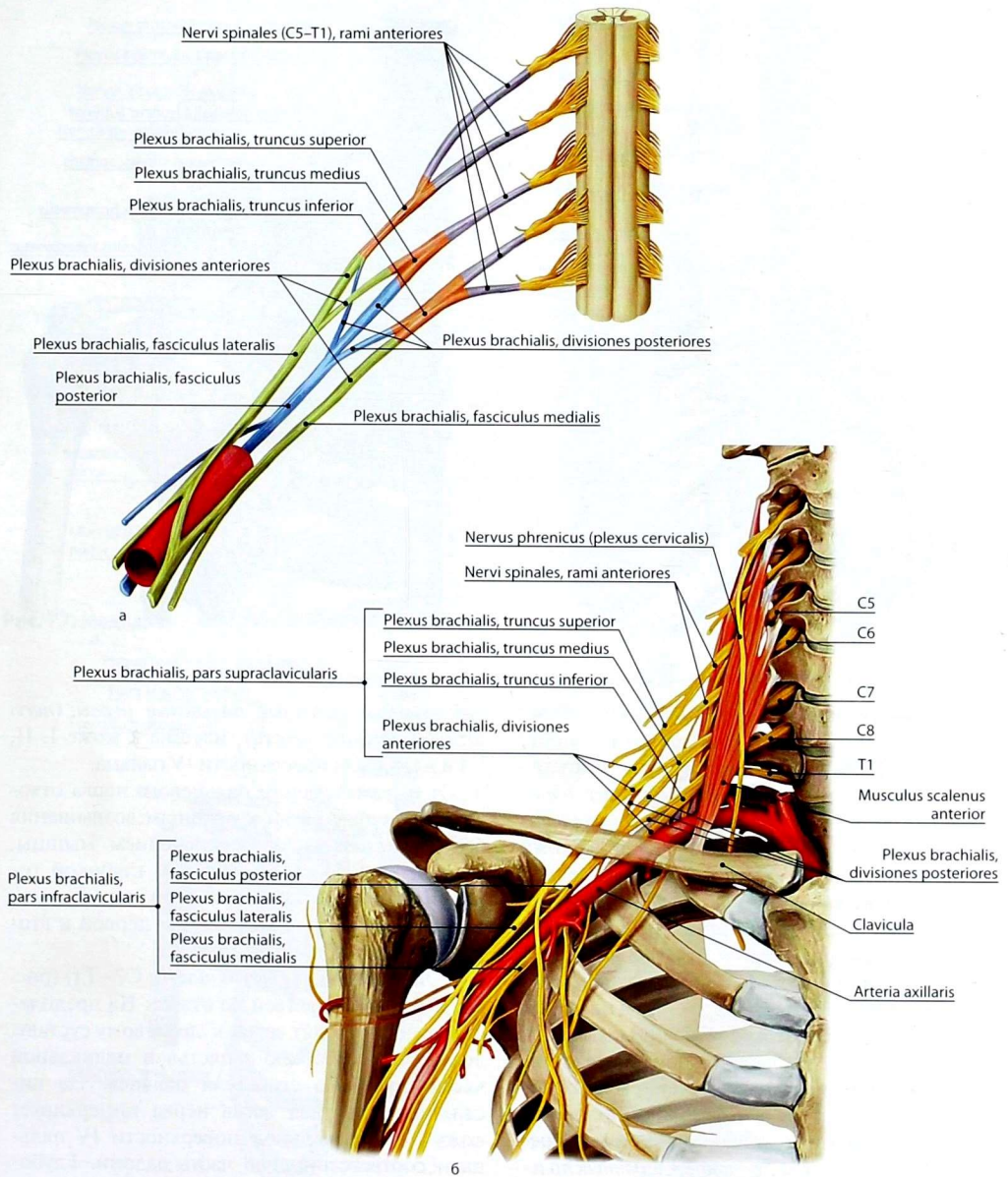


Рис. 75. Плечевое сплетение: а — формирование; б — топография над- и подключичной частей

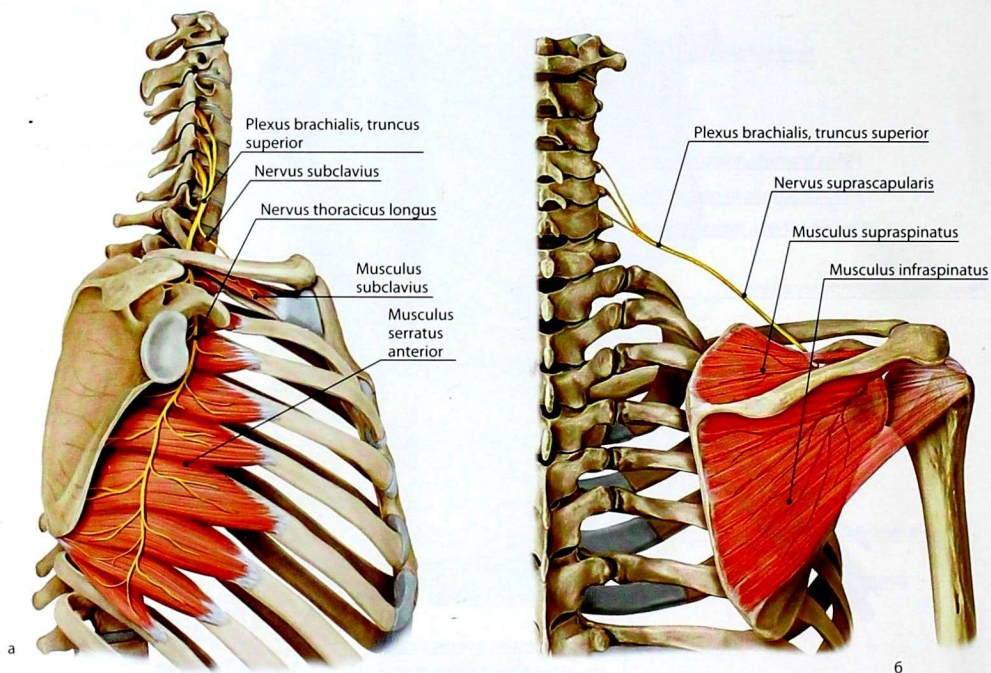


Рис. 76. Длинный грудной и подключичный нервы (а), надлопаточный нерв (б)

1. **Мышечно-кожный нерв** (*nervus musculocutaneus*; C5–C8) (рис. 80) иннервирует мышцы переднего фасциального ложа плеча (сгибатели). Продолжением этого нерва служит *латеральный кожный нерв предплечья* (*nervus cutaneus antebrachii lateralis*), который иннервирует кожу переднелатеральной поверхности предплечья.

2. **Срединный нерв** (*nervus medianus*; C6–T1) (рис. 81, 83) формируется при слиянии медиального и латерального корешков от одноимённых пучков подключичной части плечевого сплетения. На плече нерв ветвей не имеет. На предплечье он отдаёт мышечные ветви к мышцам переднего фасциального ложа предплечья (сгибателям), за исключением локтевого сгибателя запястья и медиальной половины глубокого сгибателя пальцев. На кисти срединный нерв делится на 3 *общих ладонных пальцевых нерва* (*nervi digitales palmares communes*), которые, в свою очередь, разветвляются на

собственные ладонные пальцевые нервы (*nervi digitales palmares proprii*), идущие к коже I, II, III и наружной поверхности IV пальца.

От первого общего пальцевого нерва отходят мышечные ветви к мышцам возвышения большого пальца, за исключением мышцы, приводящей большой палец, и глубокой головки короткого сгибателя большого пальца. Ветви этого нерва также идут к первой и второй червеобразным мышцам.

3. **Локтевой нерв** (*nervus ulnaris*; C7–T1) (рис. 82, 83) на плече ветвей не отдаёт. На предплечье от него отходят ветви к локтевому суставу, локтевому сгибателю запястья и медиальной части глубокого сгибателя пальцев. На кисти поверхностная ветвь нерва иннервирует кожу V и медиальной поверхности IV пальца и соответствующую часть ладони. Глубокая ветвь — мышцы возвышения мизинца; межкостные мышцы; III и IV червеобразные

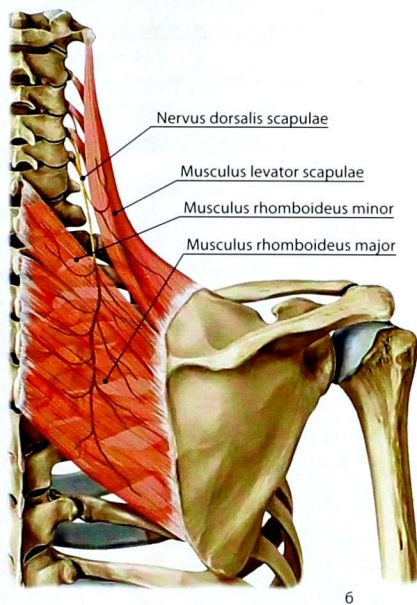
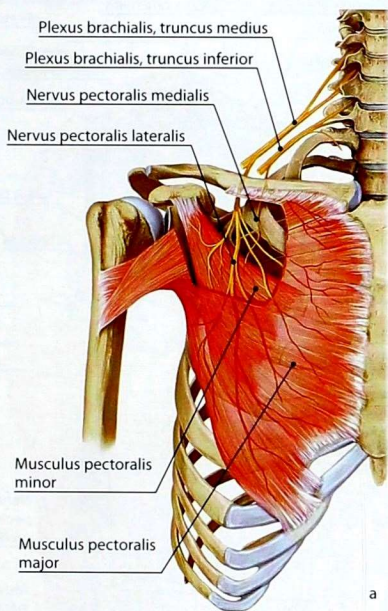


Рис. 77. Медиальный и латеральный грудные нервы (а), дорсальный нерв лопатки (б)

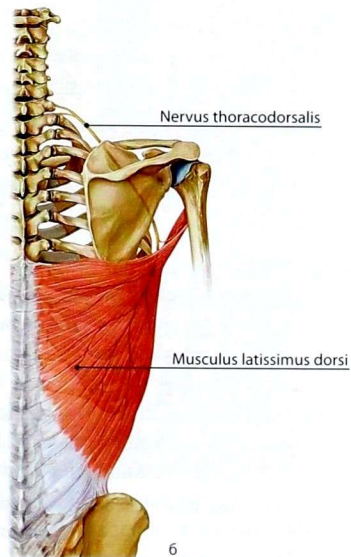
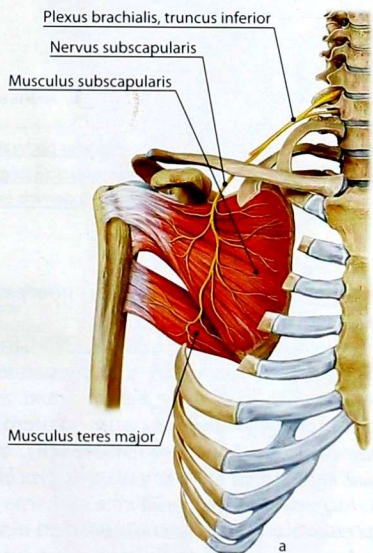


Рис. 78. Подлопаточный нерв (а), грудоспинальный нерв (б)

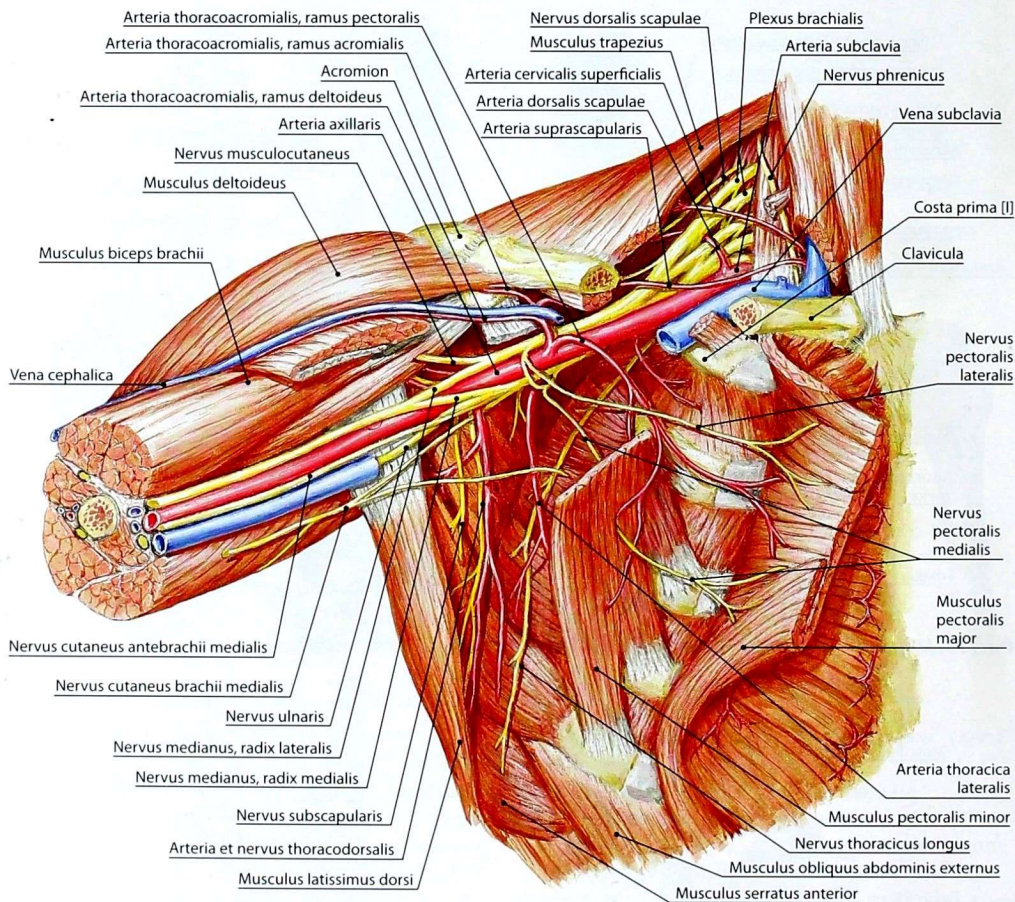


Рис. 79. Нервы плечевого сплетения

мышцы; мышцу, приводящую большой палец кисти и глубокую головку короткого сгибателя большого пальца кисти. Тыльная ветвь нерва — кожу тыльной поверхности V, IV пальцев, медиальной поверхности III пальца и соответствующую часть кожи тыла кисти.

4. **Медиальный кожный нерв плеча** (*nervus cutaneus brachii medialis*; C8–T1) иннервирует кожу одноимённой поверхности плеча.

5. **Медиальный кожный нерв предплечья** (*nervus cutaneus antebrachii medialis*; C7–T1)

иннервирует кожу медиальной поверхности предплечья.

6. **Лучевой нерв** (*nervus radialis*; C7–C8) (рис. 84, 85) на плече проходит в плечемышечном канале, отдаёт *мышечные ветви* (*rami musculares*), иннервирующие мышцы заднего фасциального ложа плеча (разгибателей), *задний кожный нерв плеча* (*nervus cutaneus brachii posterior*), *нижний латеральный кожный нерв плеча* (*nervus cutaneus brachii lateralis inferior*) и *задний кожный нерв предплечья* (*nervus cutaneus antebrachii posterior*), иннервирующие кожу задней

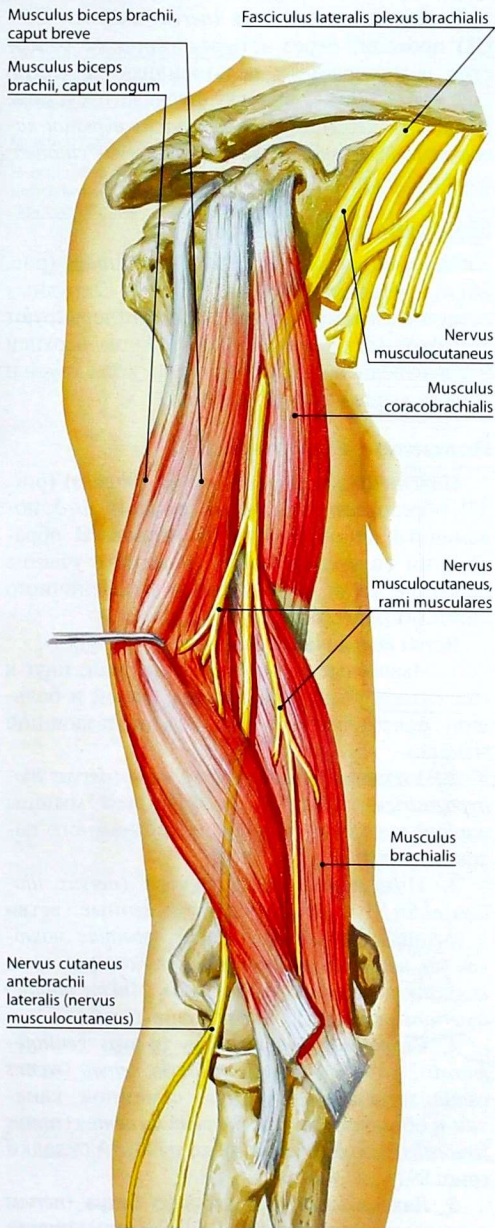


Рис. 80. Мышечно-кожный нерв и его ветви

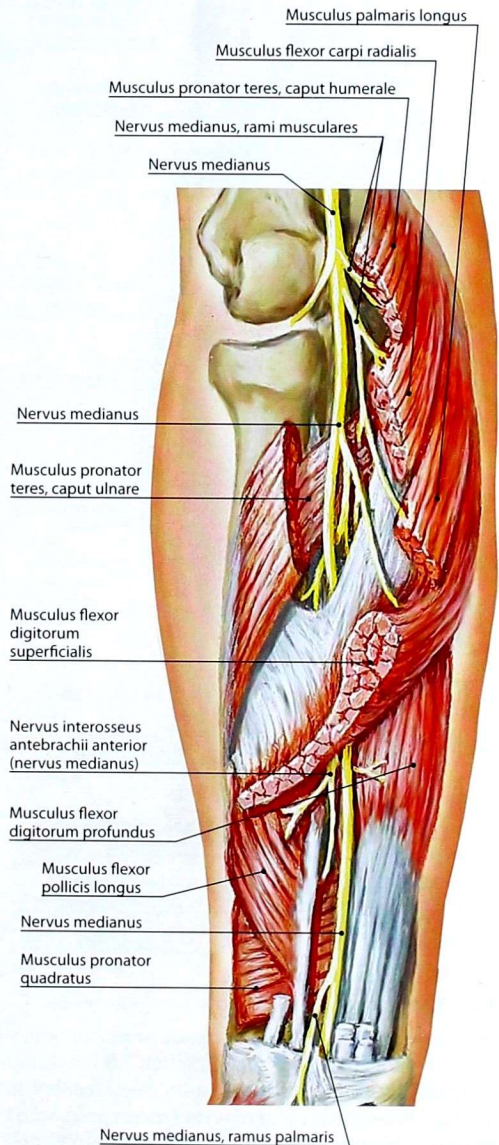


Рис. 81. Ветви срединного нерва на предплечье

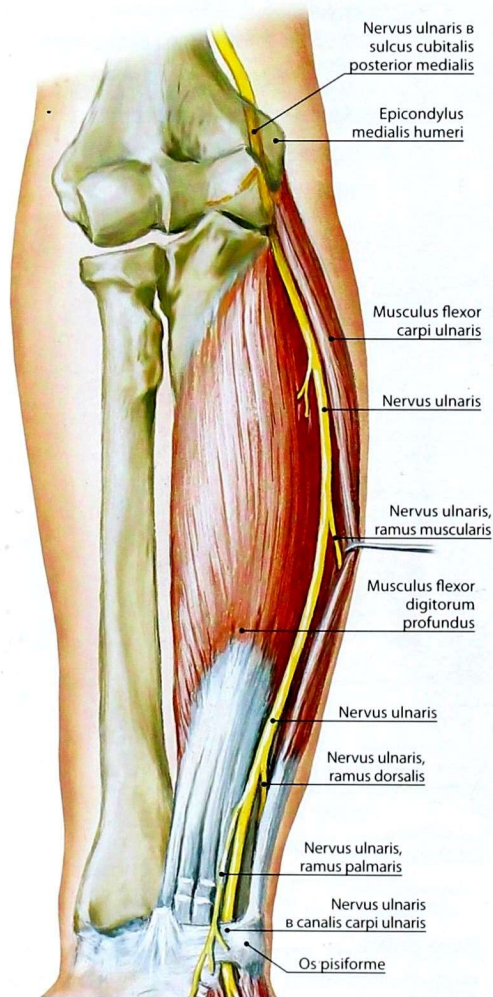


Рис. 82. Ветви локтевого нерва на предплечье и нижнелатеральной поверхности плеча, кожу задней поверхности предплечья. В глубине локтевой ямки нерв делится на *поверхностную (ramus superficialis)* и *глубокую (ramus profundus) ветви*, иннервирующие кожу тыльной поверхности I, II и наружной стороны III пальца кисти и мышцы заднего фасциального ложа предплечья (разгибатели) соответственно.

7. **Подмышечный нерв** (*nervus axillaris*; C5–C8) проходит через четырёхстороннее отверстие и иннервирует дельтовидную и малую круглую мышцы, капсулу плечевого сустава. Конечной кожной ветвью служит *верхний латеральный кожный нерв плеча (nervus cutaneus brachii lateralis superior)*.

Межрёберные нервы

Межрёберные нервы (nervi intercostales) (рис. 86) являются передними ветвями 1–12 грудных спинномозговых нервов. Они иннервируют аутохтонные мышцы груди, мышцы верхней части передней брюшной стенки, кожу груди и живота выше паховой складки.

Поясничное сплетение

Поясничное сплетение (plexus lumbalis) (рис. 87) образовано передними ветвями 1–3 поясничных спинномозговых нервов. В образовании сплетения могут принимать участие передние ветви 12 грудного и 4 поясничного спинномозговых нервов.

Ветви поясничного сплетения (рис. 88)

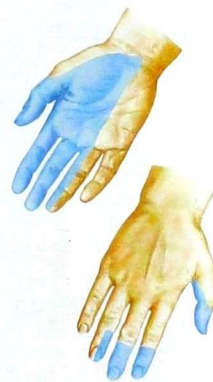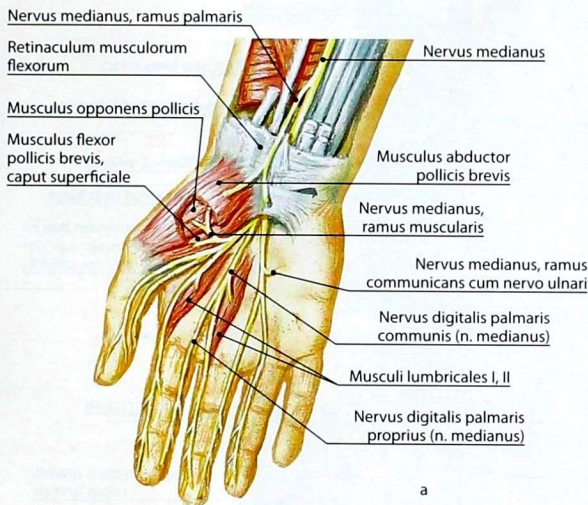
1. **Мышечные ветви (rami musculares)** идут к квадратной мышце поясницы, малой и большой поясничным, а также к подвздошной мышцам.

2. **Подвздошно-подчревный нерв (nervus iliohypogastricus; T12–L1)** иннервирует мышцы живота и кожу в области поверхностного пахового кольца.

3. **Подвздошно-паховый нерв (nervus ilioinguinalis; L1–L4)** отдаёт мышечные ветви к мышцам брюшной стенки, *передние мошоночные нервы (nervi scrotales anteriores)* к коже мошонки, *передние губные нервы (nervi labiales anteriores)* к коже больших половых губ.

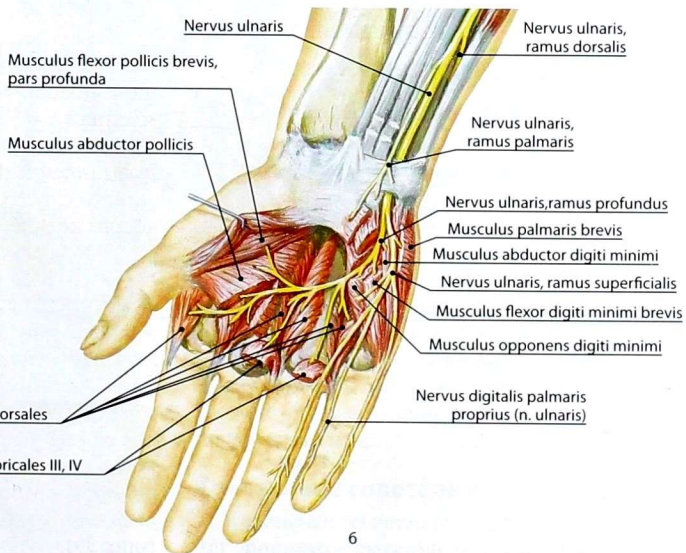
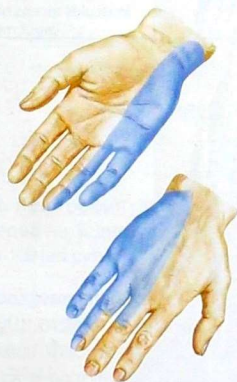4. **Бедренно-половой нерв (nervus genitofemoralis; L1–L2)** отдаёт *половую ветвь (ramus genitalis)*, иннервирующую семенной канатик и оболочки яичка, *бедренную ветвь (ramus femoralis)* к коже бедра ниже паховой складки (рис. 89).

5. **Латеральный кожный нерв бедра (nervus cutaneus femoris lateralis; L1–L2)** иннервирует кожу латеральной поверхности бедра.



Зона кожной иннервации

Зона кожной иннервации



6

Рис. 83. Иннервация кисти: а — ветви и зоны иннервации срединного нерва; б — ветви и зоны иннервации локтевого нерва

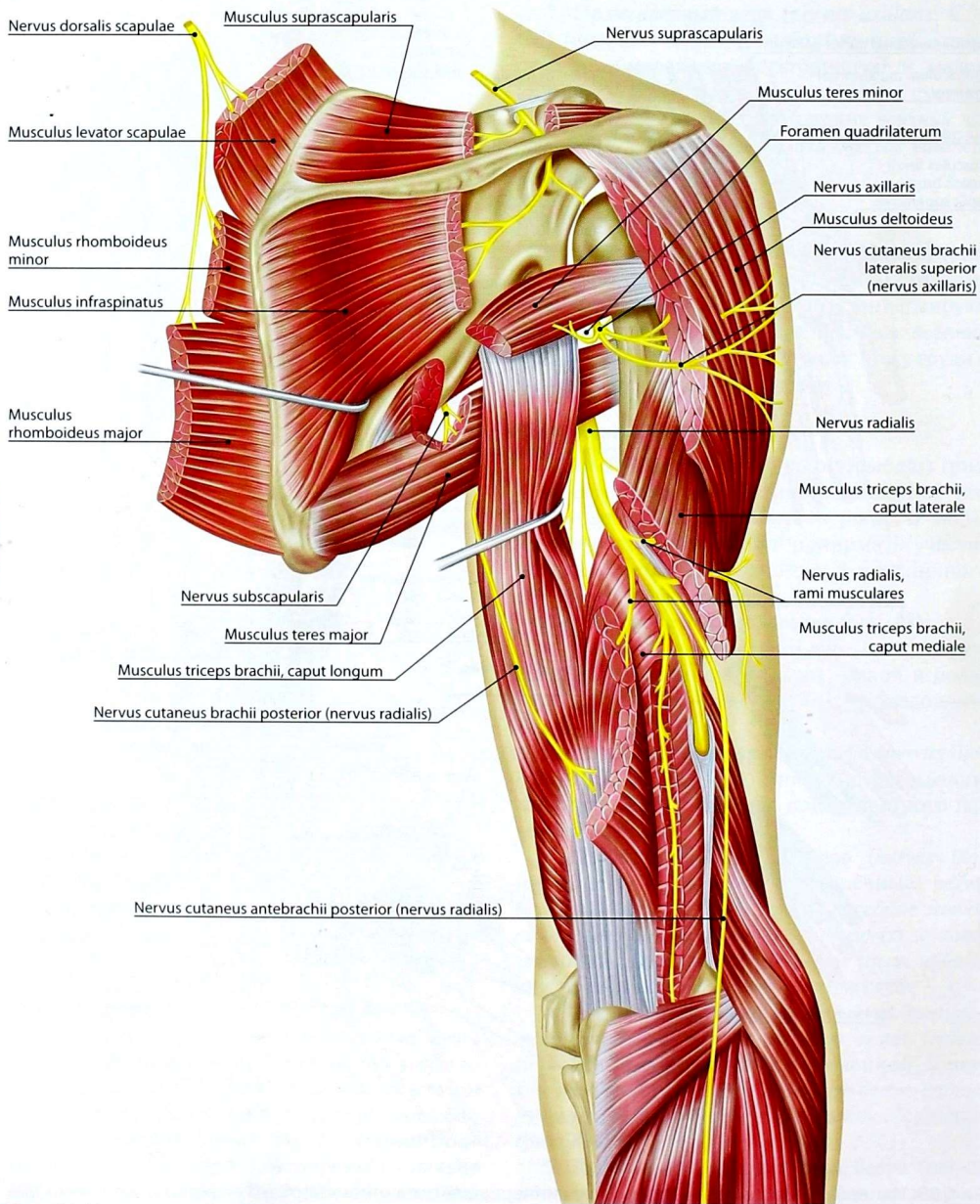


Рис. 84. Нервы задней поверхности плеча

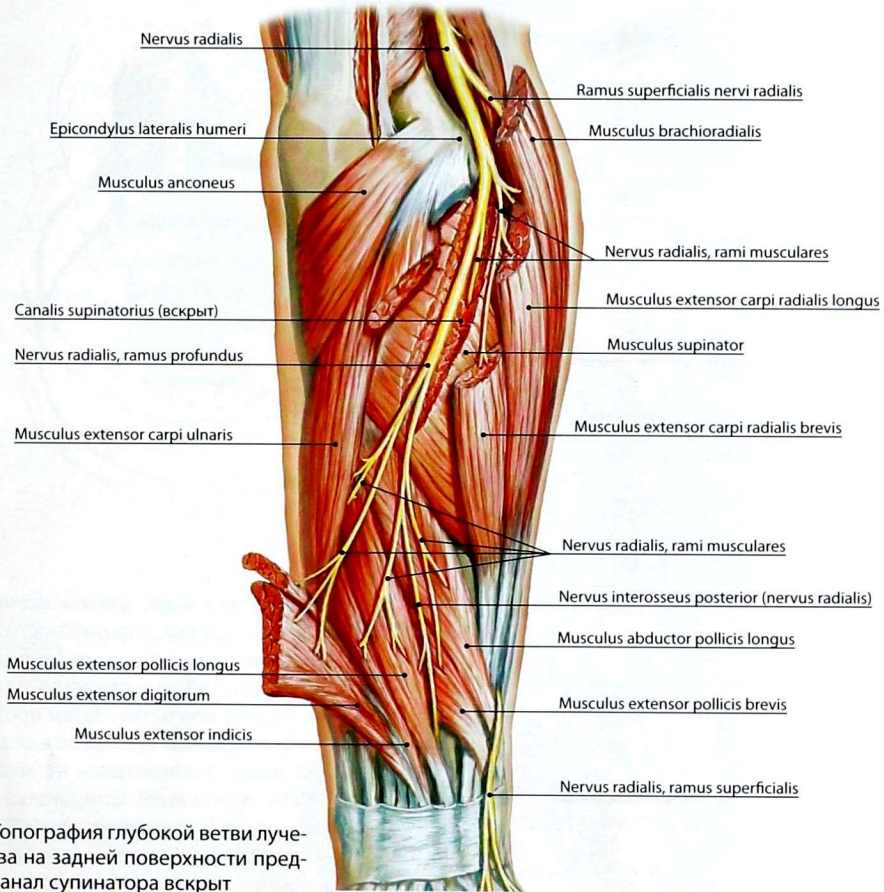


Рис. 85. Топография глубокой ветви лучевого нерва на задней поверхности предплечья. Канал супинатора вскрыт

6. **Бедренный нерв** (*nervus femoralis*; L1–L4) (рис. 90) отдаёт мышечные ветви к мышцам переднего фасциального ложа бедра (сгибатели бедра и разгибатели голени). *Передние кожные ветви (rami cutanei anteriores)* иннервируют переднемедиальную поверхность кожи бедра. Одна из чувствительных ветвей — *подкожный нерв (nervus saphenus)*, пройдя через приводящий канал, иннервирует кожу переднемедиальной поверхности голени и медиального края стопы.

7. **Запирательный нерв** (*nervus obturatorius*; L2–L4) (рис. 91) в области таза иннервирует наружную запирательную мышцу, проходит

через одноимённый канал, отдаёт суставную ветвь к тазобедренному суставу и мышечные ветви к мышцам медиального фасциального ложа бедра (приводящие тонкие мышцы). Его кожная ветвь иннервирует кожу медиальной поверхности бедра.

Крестцовое сплетение

Крестцовое сплетение (*plexus sacralis*) (рис. 92) образовано передними ветвями 4–5 поясничных, образующих *пояснично-крестцовый ствол (truncus lumbosacralis)*, и передними ветвями 1–4 крестцовых спинномозговых нервов.

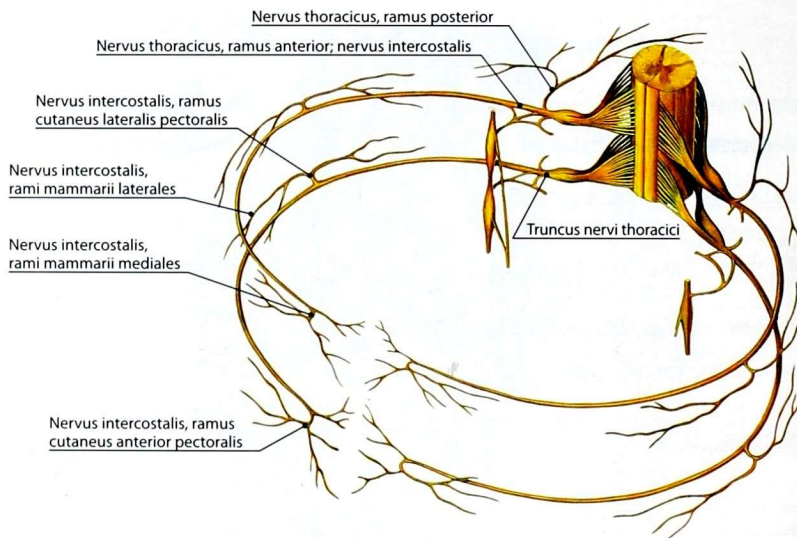


Рис. 86. Межреберные нервы — передние ветви грудных нервов

От крестцового сплетения отходят короткие и длинные ветви.

I. Короткие ветви

1. **Мышечные ветви:** нерв внутренней запирательной мышцы (*nervus musculi obturatorii interni*), нерв грушевидной мышцы (*nervus musculi piriformis*), нерв квадратной мышцы бедра (*nervus musculi quadrati femoris*), ветви к близнецовым мышцам.

2. **Верхний ягодичный нерв** (*nervus gluteus superior*; L4–S1) выходит в ягодичную область через надгрушевидное отверстие, иннервирует малую и среднюю ягодичные мышцы, а также напрягатель широкой фасции бедра.

3. **Нижний ягодичный нерв** (*nervus gluteus inferior*; L4–S2) выходит в ягодичную область через подгрушевидное отверстие, иннервирует большую ягодичную мышцу.

II. Длинные ветви

1. **Задний кожный нерв бедра** (*nervus cutaneus femoris posterior*; S1–S3) иннервирует кожу задней поверхности бедра и подколенной ямки, отдаёт нижние нервы ягодиц (*nervi clunium inferiores*) к ко-

же нижней части ягодиц, *промежностные ветви (rami perineales)* — к коже промежности.

2. **Половой нерв** (*nervus pudendus*; S1–S4) (рис. 93) выходит из полости малого таза через подгрушевидное отверстие. Затем проходит через малое седалищное отверстие в седалищно-анальную ямку, располагаясь на медиальной поверхности внутренней запирательной мышцы в половом канале (*canalis pudendalis*). Отдаёт нижние заднепроходные нервы (*nervi anales inferiores*) к мышце, поднимающей задний проход, и наружному сфинктеру заднего прохода, *промежностные нервы (nervi perineales)* — к коже и мышцам промежности, наружным половым органам.

3. **Седалищный нерв** (*nervus ischiadicus*; L4–S2) (рис. 94) выходит в ягодичную область через подгрушевидное отверстие и спускается вниз. На бедре отдаёт мышечные ветви к мышцам заднего фасциального ложа бедра (разгибатели бедра, сгибатели голени) и ветвь к коленному суставу. В верхнем углу подколенной ямки нерв делится на большеберцовый и общий малоберцовый нервы.

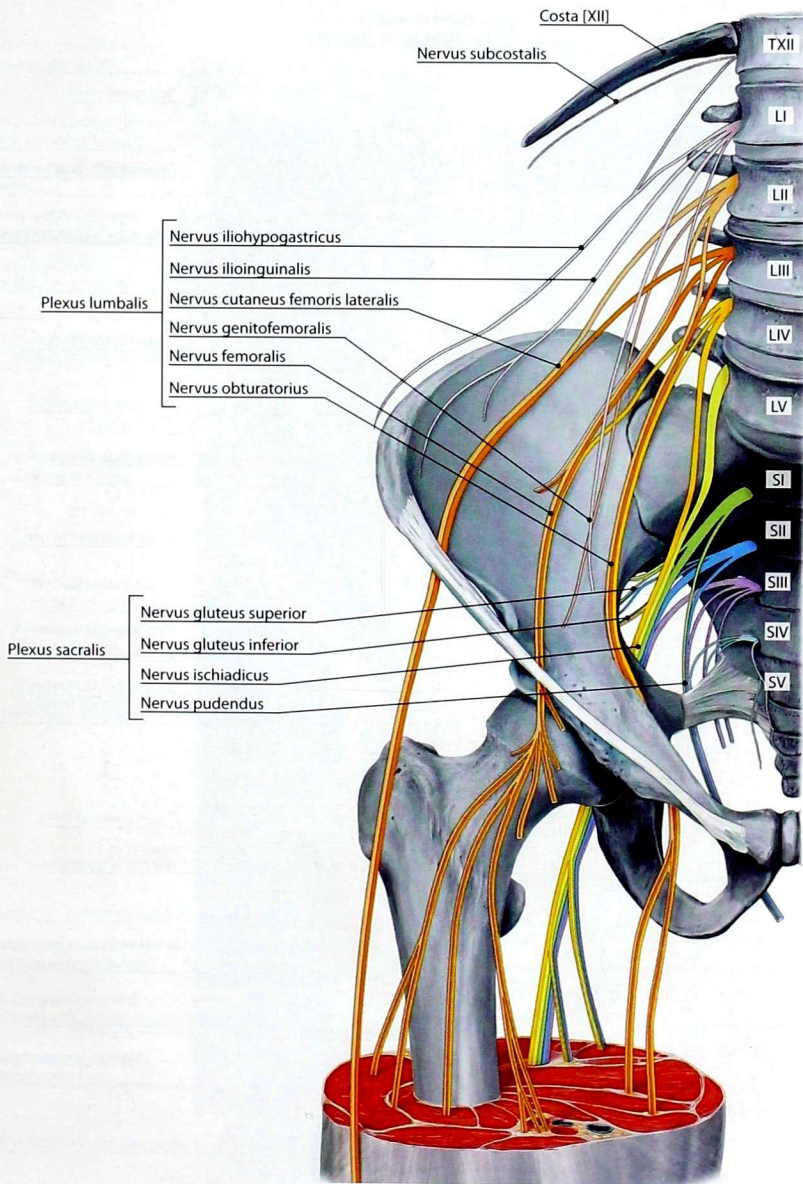


Рис. 87. Ветви поясничного и крестцового сплетений

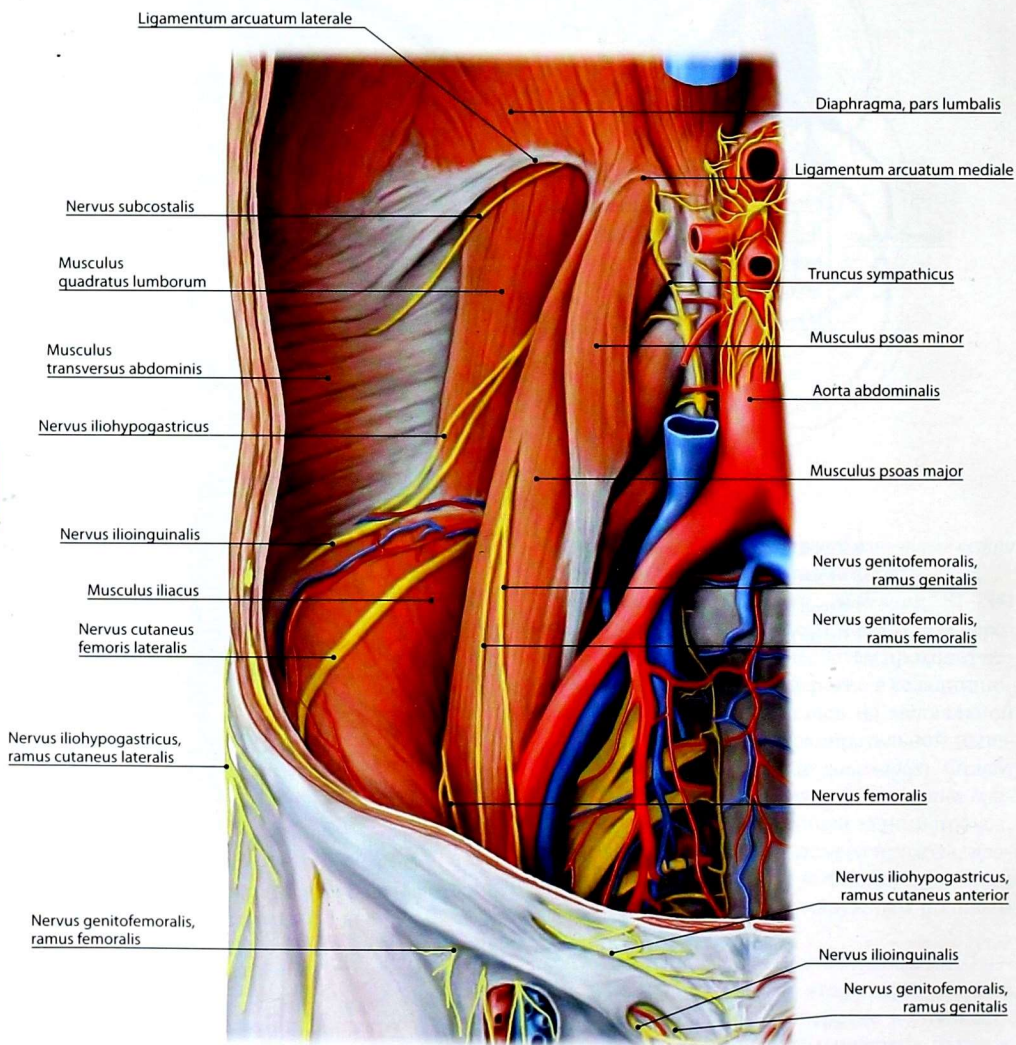


Рис. 88. Нервы поясничного сплетения

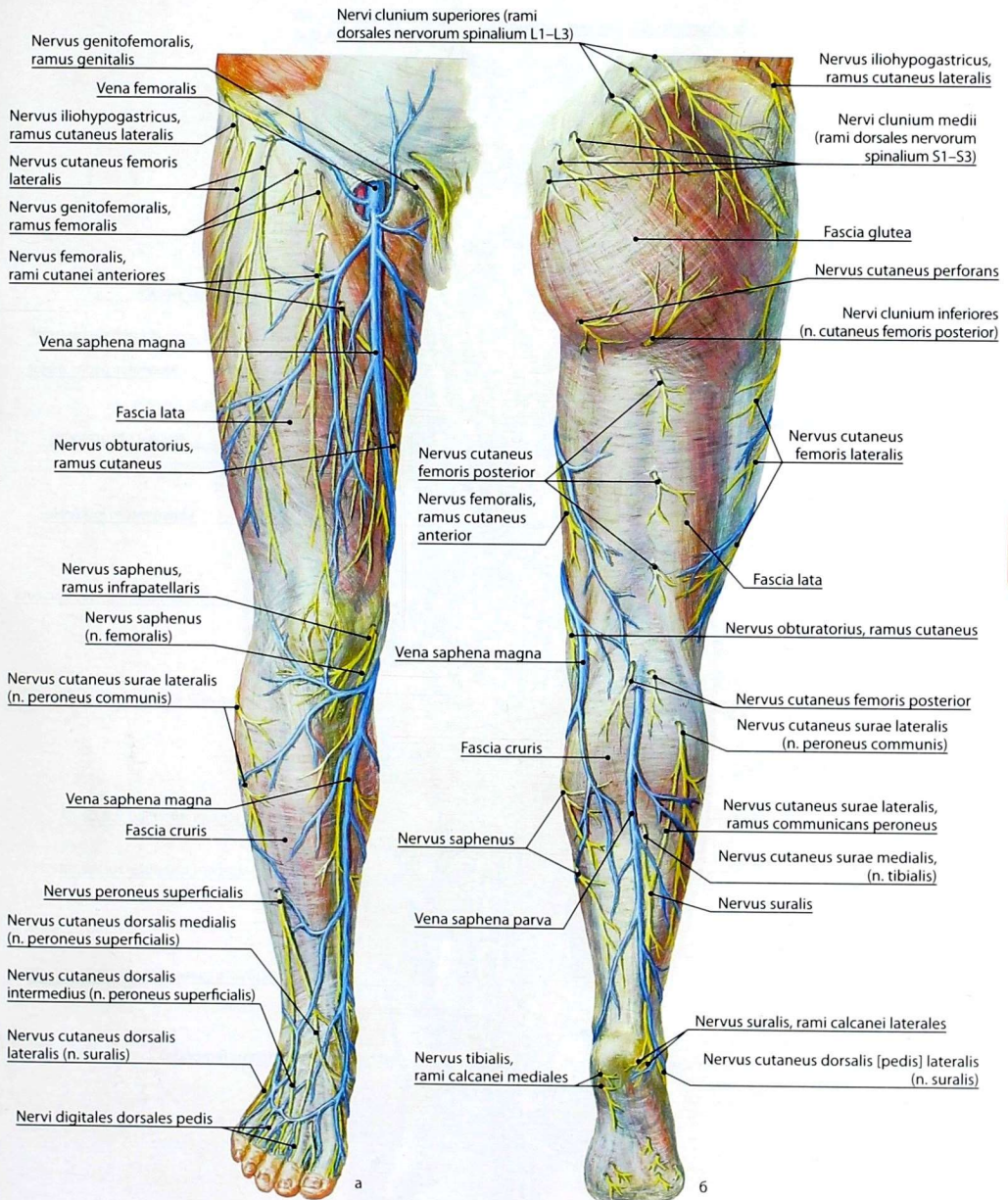


Рис. 89. Кожные нервы нижней конечности: а — вид спереди; б — вид сзади

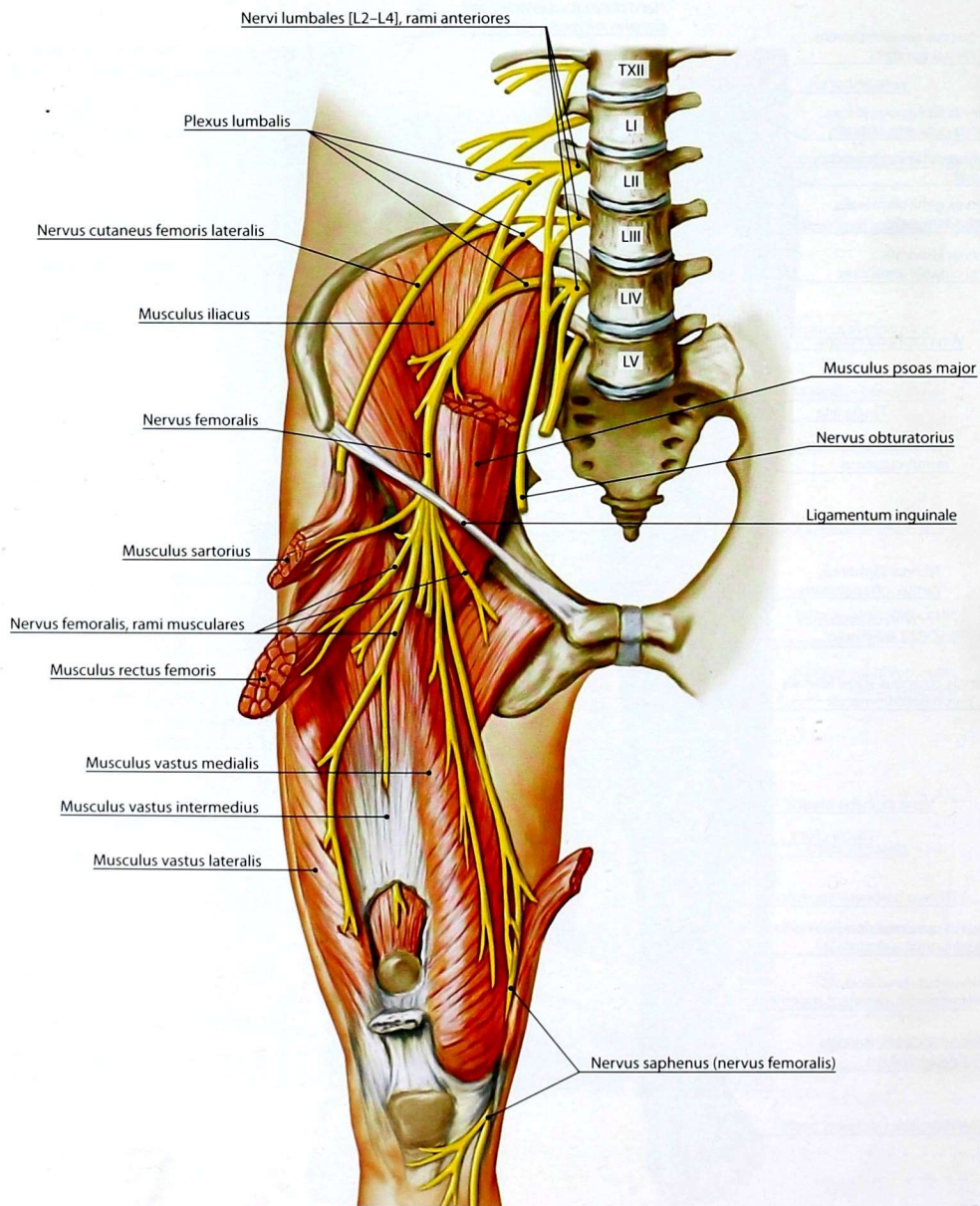


Рис. 90. Нервы поясничного сплетения. Ветви бедренного нерва

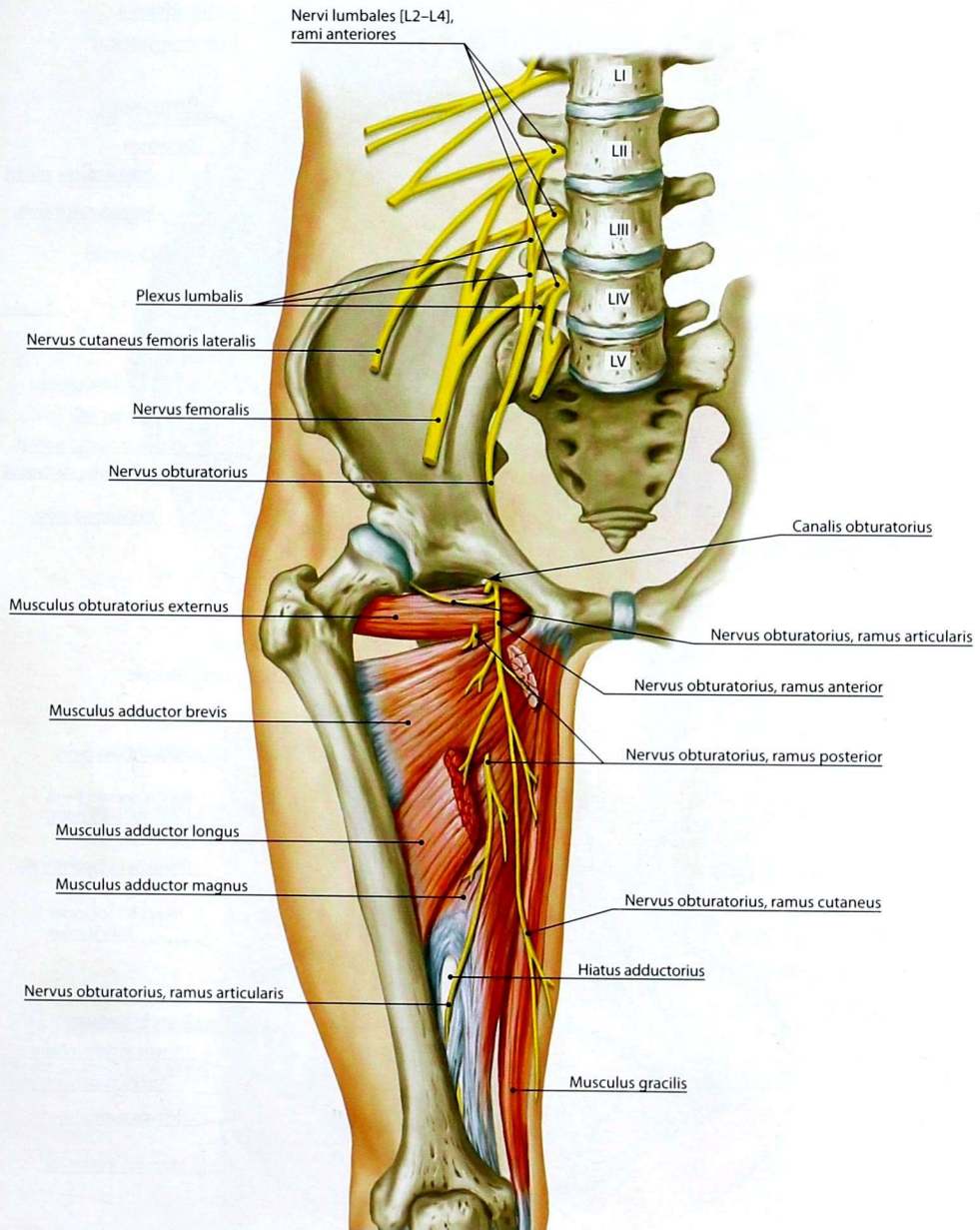


Рис. 91. Нервы поясничного сплетения. Ветви запирающего нерва

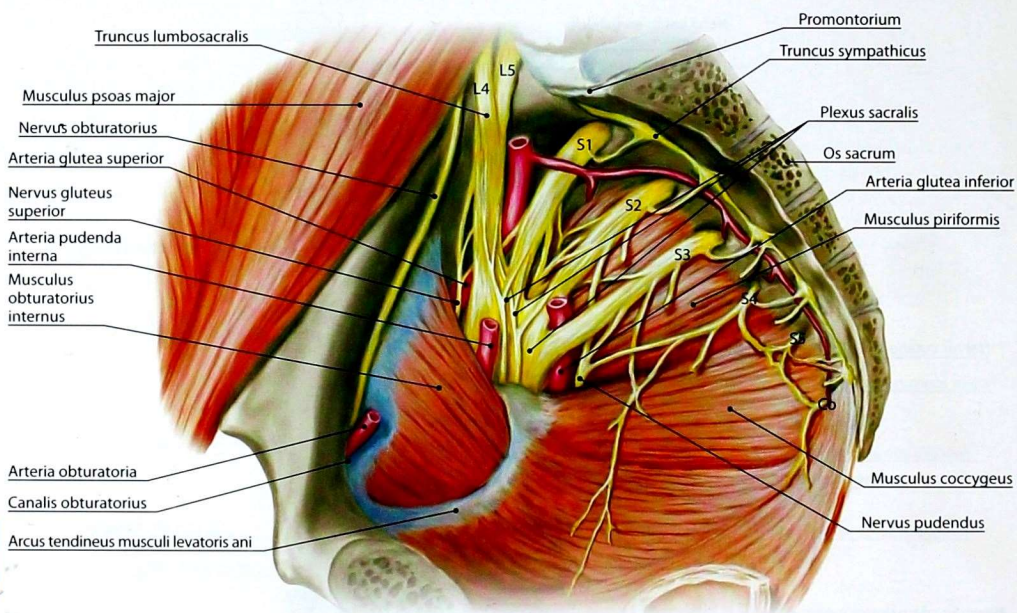


Рис. 92. Формирование и топография крестцового сплетения

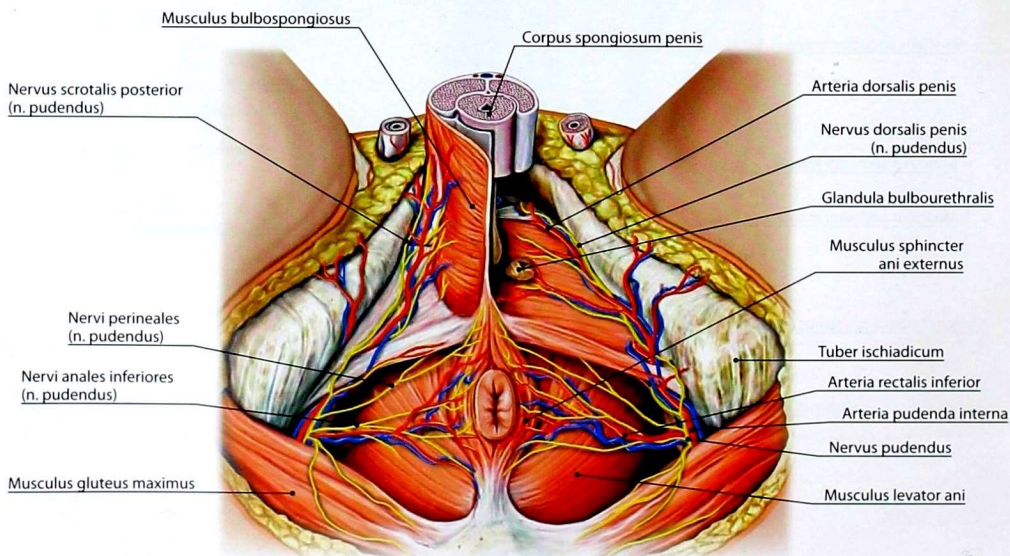


Рис. 93. Ветви полового нерва в области мужской промежности

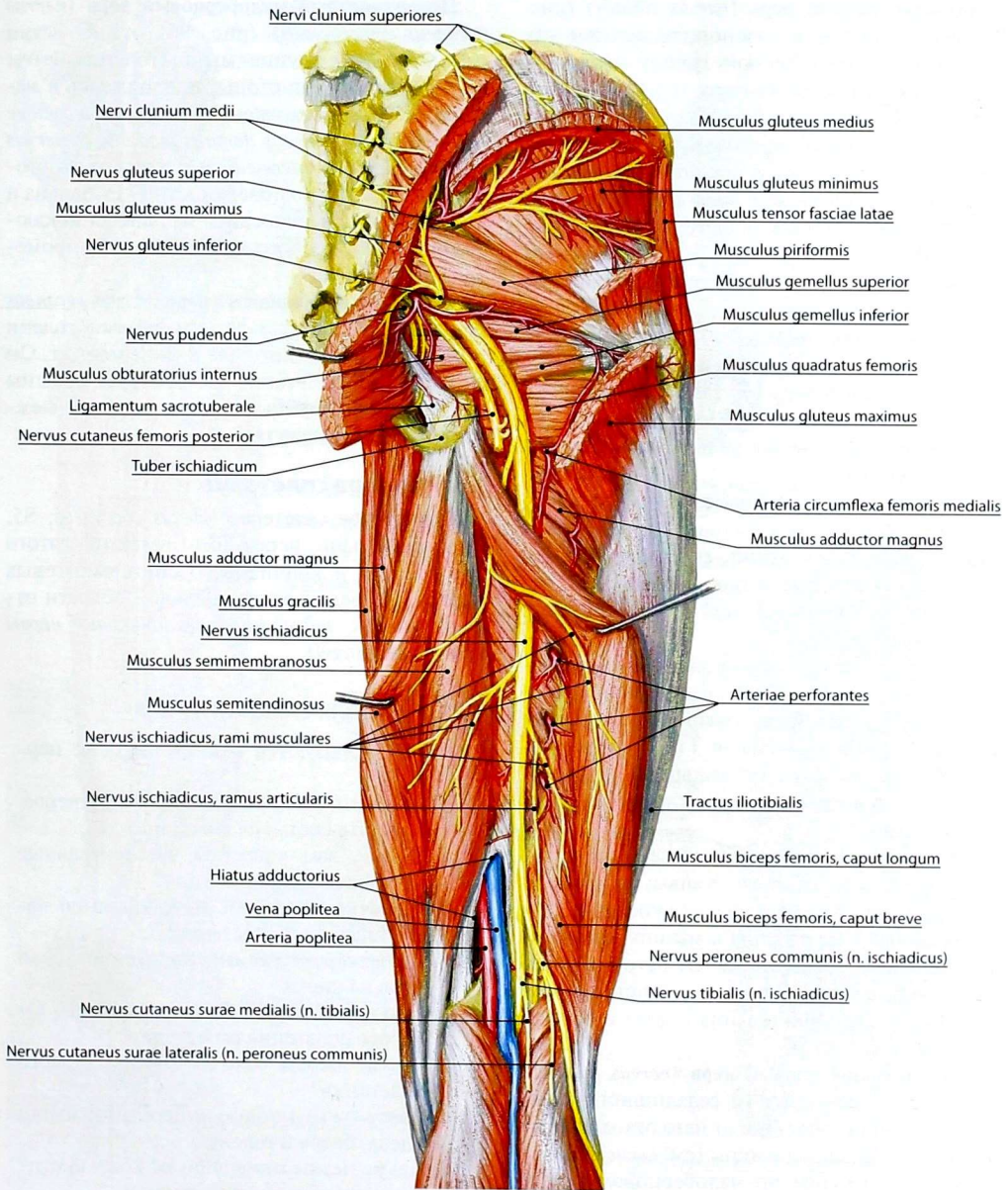


Рис. 94. Топография седалищного нерва и его ветвей

Большеберцовый нерв (*nervus tibialis*) (рис. 95) располагается в голеноподколенном канале, иннервирует заднюю группу мышц голени, капсулы коленного и голеностопного суставов. В подколенной ямке от него отходит *медиальный кожный нерв икры* (*nervus cutaneus surae medialis*), который соединяется с *латеральным кожным нервом икры* (*nervus cutaneus surae lateralis*) — ветвью общего малоберцового нерва. При этом образуется *икроножный нерв* (*nervus suralis*). Указанные нервы иннервируют кожу задней поверхности голени. Икроножный нерв выходит на латеральную поверхность тыла стопы, где носит название — *латеральный тыльный кожный нерв* (*nervus cutaneus dorsalis lateralis*), обеспечивающий иннервацию кожи указанной области и латеральной поверхности V пальца стопы.

Пройдя по голеноподколенному каналу, большеберцовый нерв выходит на подошву и под удерживателем мышц-сгибателей делится на свои конечные ветви: *медиальный и латеральный подошвенные нервы* (*nervi plantares medialis et lateralis*).

Медиальный подошвенный нерв иннервирует короткий сгибатель большого пальца стопы; мышцу, отводящую большой палец стопы; короткий сгибатель пальцев; I и II червеобразные мышцы, а также кожу пальцев стопы соответственно обращённым друг к другу сторонам I–IV пальцев.

Латеральный подошвенный нерв иннервирует квадратную мышцу подошвы; мышцы медиальной группы стопы; все межкостные; III и IV червеобразные мышцы и мышцу, приводящую большой палец стопы. От него берут начало кожные ветви к медиальной поверхности подошвы и обращённым друг к другу сторонам IV–V пальцев стопы.

Общий малоберцовый нерв (*nervus peroneus communis*) ответвляется от седалищного нерва в подколенной ямке, где от него отходит латеральный кожный нерв икры (см. *выше*).

В верхнем мышечно-малоберцовом канале общий малоберцовый нерв делится на поверхностный и глубокий малоберцовые нервы.

Поверхностный малоберцовый нерв (*nervus peroneus superficialis*) (рис. 96) отдаёт ветви к латеральной группе мышц голени. Затем он выходит на тыл стопы, продолжаясь в *медиальный и промежуточный тыльные кожные нервы* (*nervus cutaneus dorsalis medialis et nervus cutaneus dorsalis intermedius*) к коже тыла стопы соответственно поверхности I–IV пальца и внутренней поверхности V пальца, за исключением кожи первого межпальцевого промежутка.

Глубокий малоберцовый нерв (*nervus peroneus profundus*) проходит между мышцами голени передней группы, которые и иннервирует. Он выходит на тыл стопы, иннервирует мышцы одноимённой группы и кожу первого межпальцевого промежутка.

Копчиковое сплетение

Копчиковое сплетение (*plexus coccygeus*; S5, Co) образовано передними ветвями пятого крестцового и копчикового спинномозговых нервов. От него к коже анальной области отходят тонкие *заднепроходно-копчиковые нервы* (*nervi apococcygei*).

ВОПРОСЫ ДЛЯ САМОКОНТРОЛЯ

1. Как образуются спинномозговые нервы?
2. Назовите ветви спинномозгового нерва. Укажите состав их волокон.
3. Какие вам известны чувствительные ветви шейного сплетения?
4. Перечислите ветви подключичной части плечевого сплетения.
5. Какие структуры иннервирует локтевой нерв на кисти?
6. Что иннервирует бедренный нерв? От какого сплетения он отходит?
7. Какие нервы отходят от крестцового сплетения?
8. Назовите групповую иннервацию мышц плеча, бедра и голени.
9. Какие нервы иннервируют кожу кисти? Укажите их зоны иннервации.
10. Что иннервируют межрёберные нервы?

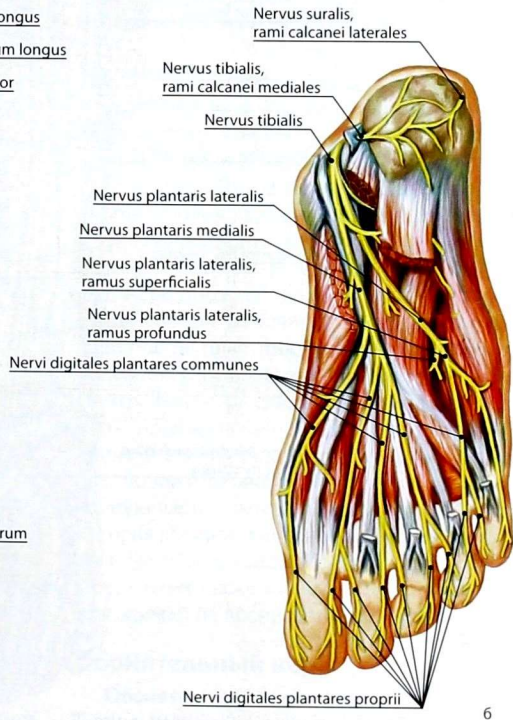
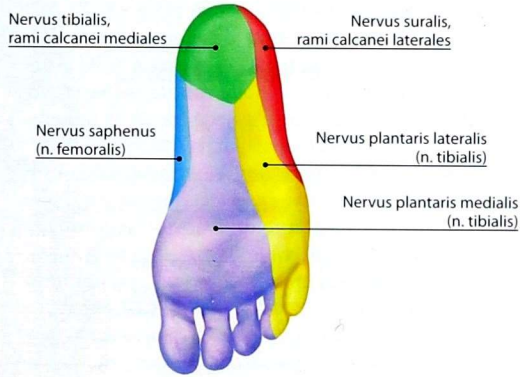
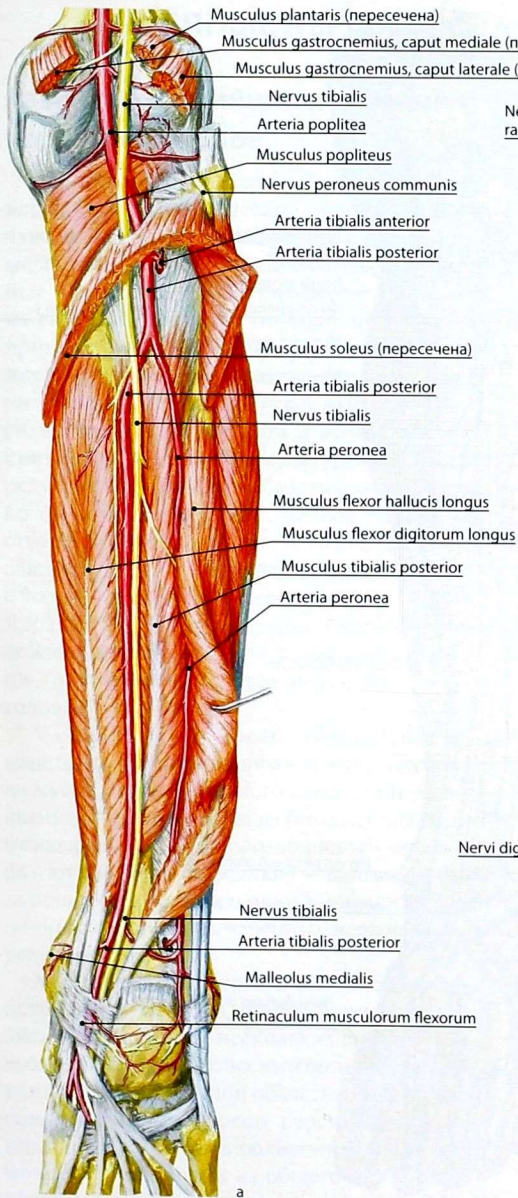


Рис. 95. Топография ветвей большеберцового нерва: а — в области задней поверхности голени; б — на подошве

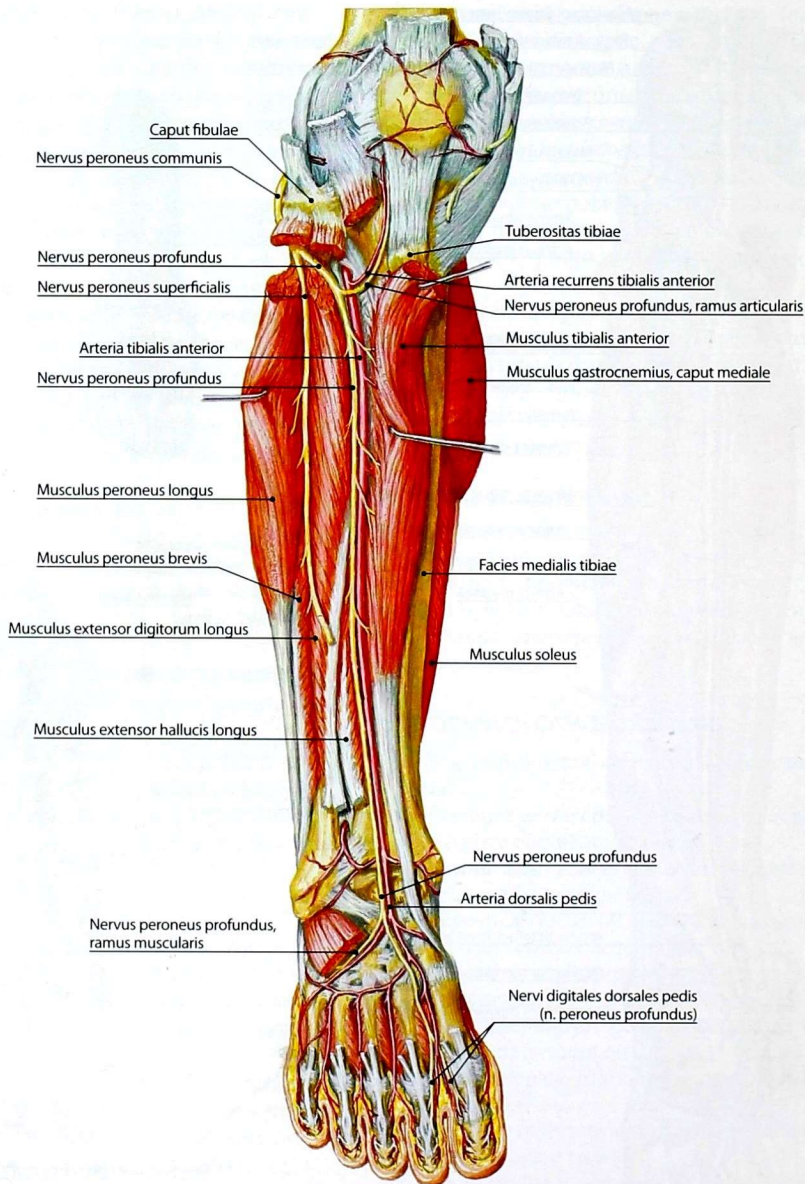


Рис. 96. Топография ветвей поверхностного и глубокого малоберцовых нервов на передней поверхности голени и стопы

ЧЕРЕПНЫЕ НЕРВЫ

Развитие и принципы строения черепных нервов

Концевой, обонятельный и зрительный нервы — специфические нервы органов чувств, которые развиваются из переднего мозга и являются его производными. Остальные черепные нервы дифференцировались из спинномозговых и поэтому по строению принципиально сходны с ними. Дифференцировка и превращение первичных спинномозговых нервов в черепные связаны с развитием органов чувств и жаберных дуг с принадлежащей им мускулатурой, а также с редукцией миотомов в области головы. Однако ни один из черепных нервов не соответствует полностью спинномозговому, так как складывается не из передних и задних корешков, а только из одного — переднего или заднего. Ядра III, IV, VI пары черепных нервов расположены вентрально, они иннервируют мышцы, развившиеся из трёх передних сомитов головы.

V—XII пары черепных нервов связаны с мышцами, происходящими в ходе эволюции из мускулатуры жаберного аппарата и развившимися в эмбриогенезе из боковых пластинок мезодермы. У низших позвоночных нервы образуют две ветви: переднюю — двигательную и заднюю — чувствительную. У высших позвоночных задняя ветвь черепных нервов обычно редуцирована.

X—XII черепные нервы имеют сложное происхождение, так как в ходе эволюции образовались путём слияния нескольких спинномозговых нервов. В связи с ассимиляцией метамеров туловища с затылочной областью головы часть спинномозговых нервов перемещалась краниально и заходила в область продолговатого мозга. В дальнейшем из общего источника — первичного блуждающего нерва — отделились IX и XI черепные нервы, т.е. они являются как бы его производными.

По функциональной принадлежности черепные нервы распределяются следующим образом: 0, I, II и VIII пары — чувствительные; III, IV, VI, XI и XII пары — двигательные, иннервирующие поперечнополосатую мускулатуру; V, VII, IX и X пары — смешанные нервы, так как содержат и двигательные, и чувствительные волокна. В то же время в составе III, VII, IX и X нервов проходят парасимпатические волокна, иннервирующие висцеральную мускулатуру и железы. На протяжении черепных нервов и их ветвей к ним могут присоединяться симпатические волокна, что значительно усложняет анатомию путей иннервации органов.

Ядра черепных нервов расположены преимущественно в ромбовидном мозге (V—XII пары); в среднем мозге находятся ядра III и IV пар; II пара черепных нервов связана с промежуточным мозгом, 0 и I — с конечным.

Концевой нерв

Концевой нерв (*nervus terminalis [0]*), нулевая пара черепных нервов, — это пара маленьких нервов, которые тесно прилежат к обонятельным нервам. Они содержат множество безмиелиновых волокон и связанные с ними небольшие группы биполярных и мультиполярных нервных клеток — *концевой узел* (*ganglion terminale*). Каждый нерв проходит вдоль медиальной стороны обонятельной луковицы, их ветви прободают решётчатую пластинку решётчатой кости и разветвляются в слизистую оболочку полости носа. Центральное нерв связан с мозгом вблизи переднего продырявленного пространства и прозрачной перегородки. Его функция неизвестна, предположительно он представляет собой головную часть симпатической нервной системы, которая распространяется на кровеносные сосуды и железы слизистой оболочки полости носа. Существует также мнение, что этот нерв специализирован на восприятии феромонов.

Обонятельный нерв

Обонятельный нерв (*nervus olfactorius [I]*), I пара черепных нервов, по составу волокон является чувствительным, образован 15—20 обонятельными нитями (*fila olfactoria*). Они,

в свою очередь, состоят из отростков обонятельных клеток, располагающихся в слизистой оболочке обонятельной области носовой полости. Обонятельные нити входят в полость черепа через отверстия в решётчатой пластинке решётчатой кости и заканчиваются в обонятельных луковицах, которые продолжают в *обонятельный тракт (tractus olfactorius)*.

Вместе с обонятельным нервом рассматривают *концевой нерв (nervus terminalis [0])*, связанный с сошниково-носовым органом.

Зрительный нерв

Зрительный нерв (nervus opticus [II]), II пара черепных нервов, по составу волокон является чувствительным, состоящим из отростков мультиполярных нервных клеток сетчатой оболочки глазного яблока. Зрительный нерв формируется в области заднего полюса глазного яблока и по зрительному каналу входит в полость черепа. Оба зрительных нерва в предперекрестной борозде клиновидной кости образуют *зрительный перекрест (chiasma opticum)*. Продолжение зрительных путей называется *зрительным трактом (tractus opticus)*.

В зрительном перекресте медиальная группа нервных волокон каждого нерва переходит в зрительный тракт противоположной стороны, а латеральная — продолжается в зрительный тракт своей стороны. Зрительные тракты достигают подкорковых зрительных центров.

Глазодвигательный нерв

Глазодвигательный нерв (nervus oculomotorius [III]), III пара черепных нервов, содержит волокна, отходящие от двигательных (*nuclei nervi oculomotorii et nucleus centralis impar*) и парасимпатических (*nuclei accessorii nervi oculomotorii*) ядер среднего мозга. Он выходит на основание мозга из борозды глазодвигательного нерва в глубине межжозговой ямки среднего мозга, идёт вперёд в верхней стенке пещеристого синуса (рис. 97, 98) и через верхнюю глазничную щель проникает в глазницу, где разделяется на *верхнюю ветвь (ramus superior)* — к верхней прямой мышце и мышце, поднимающей верхнее веко, и *нижнюю ветвь (ramus inferior)* — к медиальной и нижней прямой, а также нижней косой мышцам (рис. 99). Нижняя ветвь содержит преганглионарные парасимпатические

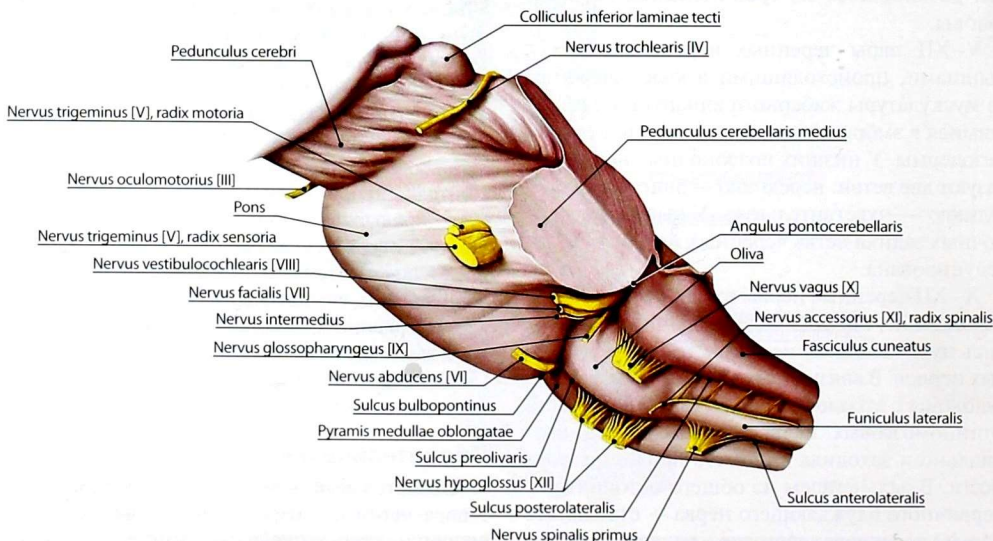


Рис. 97. Ствол головного мозга. Латеральная поверхность. Места выхода черепных нервов

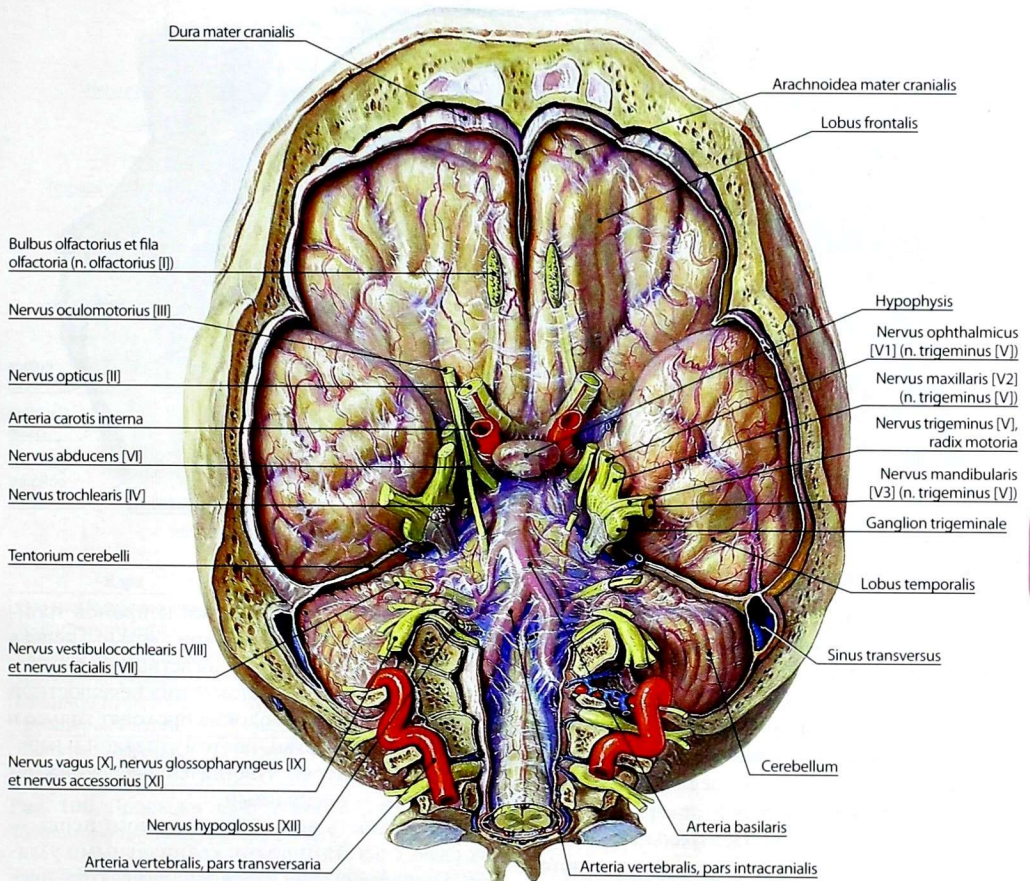


Рис. 98. Места выхода черепных нервов на нижней поверхности головного мозга

волокна, идущие к ресничному узлу. Узел расположен в глазнице, между зрительным нервом и наружной прямой мышцей глазного яблока. Постганглионарные волокна от клеток данного узла в составе коротких ресничных нервов проникают в глазное яблоко, иннервируя сфинктер зрачка и ресничную мышцу.

Блоковый нерв

Блоковый нерв (*nervus trochlearis [IV]*), IV пара черепных нервов, двигательный, берёт начало от нейронов *ядра блокового нерва* (*nucleus nervi*

trochlearis), расположенного в среднем мозге. Выходит из мозга сбоку от уздечки верхнего мозгового паруса, огибает ножку мозга и направляется вперёд в наружной стенке пещеристого синуса. Через верхнюю глазничную щель попадает в глазницу, иннервирует верхнюю косую мышцу.

Тройничный нерв

Тройничный нерв (*nervus trigeminus [V]*), V пара черепных нервов, является смешанным нервом, содержащим двигательные и чувствительные волокна (рис. 100).

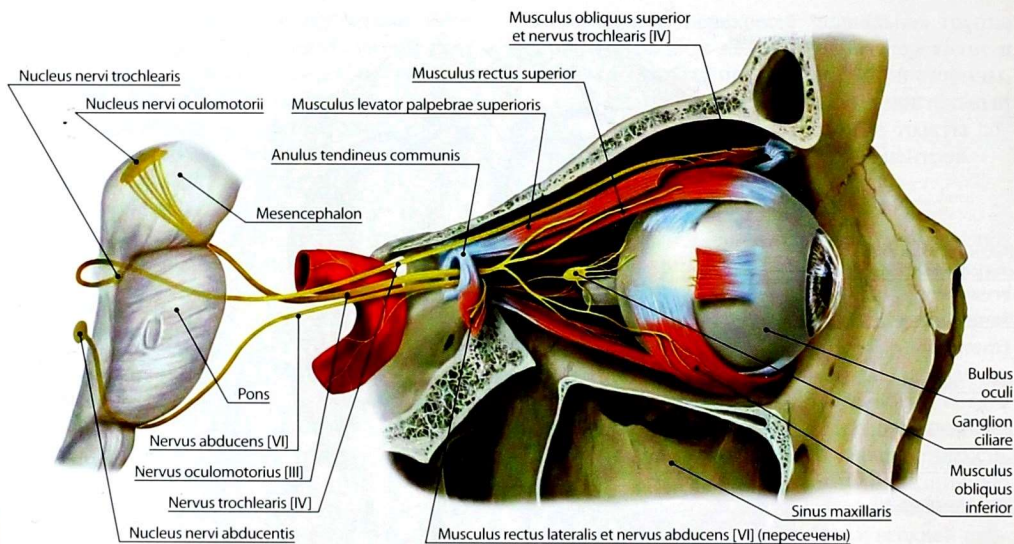


Рис. 99. Двигательные нервы наружных мышц глазного яблока. Вид сбоку

Двигательные волокна служат аксонами нейронов *двигательного ядра тройничного нерва (nucleus motorius nervi trigemini [V])*, расположенного в мосту. Чувствительные волокна представлены периферическими отростками чувствительных нейронов *тройничного узла (ganglion trigeminale)*. Этот узел лежит в тройничном вдавлении передней поверхности пирамиды височной кости. Центральные отростки клеток тройничного узла заканчиваются на клетках трёх ядер: *средне мозгового (nucleus mesencephalicus nervi trigemini [V])*, *главного (nucleus principalis nervi trigemini [V])* и *спинно-мозгового (nucleus spinalis nervi trigemini [V])* ядер тройничного нерва.

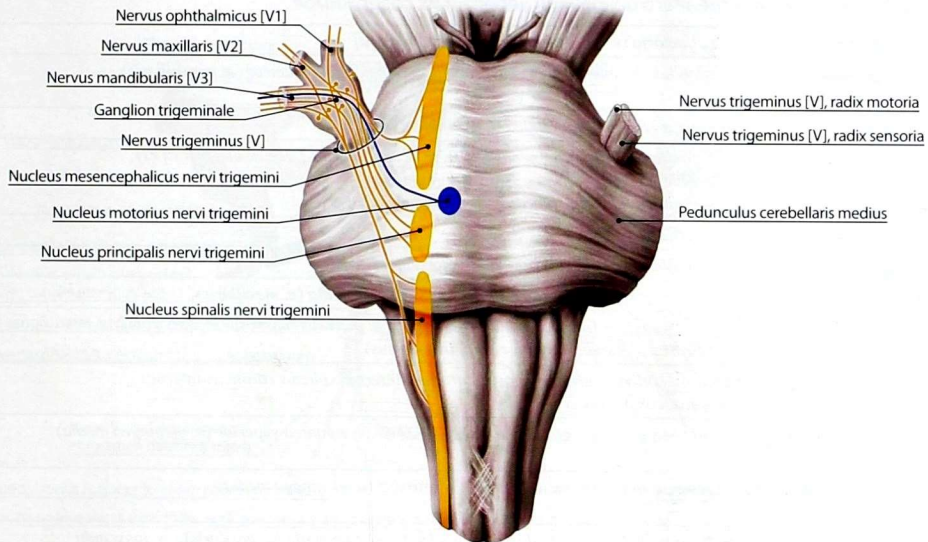
Тройничный нерв выходит из вещества моста на границе со средней мозжечковой ножкой двумя корешками — чувствительным и двигательным. *Чувствительный корешок (radix sensoria)* представлен совокупностью центральных отростков нейронов тройничного узла. *Двигательный корешок (radix motoria)* гораздо тоньше — он образован аксонами нейронов двигательного ядра.

Периферические отростки нейронов тройничного узла образуют три ветви: первая ветвь — глазной нерв; вторая ветвь — верхнечелюстной нерв; третья ветвь — нижнечелюстной нерв. Двигательные волокна проходят только в составе третьей ветви, поэтому глазной и верхнечелюстной нервы чувствительные, а нижнечелюстной — смешанный.

Особенность ветвей тройничного нерва — их связь с вегетативными краниальными узлами. На клетках этих узлов заканчиваются преганглионарные парасимпатические волокна от других черепных нервов (лицевого и языкоглоточного). Постганглионарные волокна, начинающиеся от клеток вегетативных узлов, присоединяются к ветвям тройничного нерва и достигают в их составе рабочего органа (железы или ресничной мышцы и сфинктера зрачка).

От каждой ветви тройничного нерва в самом начале отходит менингеальная ветвь к твёрдой оболочке головного мозга.

I. Глазной нерв (nervus ophthalmicus [VI]) (рис. 101) — первая ветвь тройничного нерва, осуществляет иннервацию глазного яблока, слёзной



| Ядра | Функциональная характеристика | Связи |
|---|--|--|
| Среднемозговое ядро тройничного нерва | Чувствительное, проприоцептивное | Аксоны нейронов тройничного узла |
| Главное (основное) ядро тройничного нерва | Чувствительное, общей чувствительности | Аксоны нейронов тройничного узла |
| Спинномозговое ядро тройничного нерва | Чувствительное, общей чувствительности | Аксоны нейронов тройничного узла |
| Двигательное ядро тройничного нерва | Соматическое эфферентное | Нейро-мышечные синапсы мышц, производных I жаберной дуги |

Рис. 100. Проекция ядер тройничного нерва на переднюю поверхность ствола головного мозга и их функциональная характеристика

железы, слёзного мешка, слизистой оболочки решётчатого лабиринта, лобной и клиновидной пазух, кожи и конъюнктивы верхнего века, надпереносья, спинки носа и лба. Следовательно, он имеет зону иннервации выше глазной щели.

Глазной нерв ответвляется от тройничного нерва в области тройничного узла и проходит вместе с III, IV и VI парами черепных нервов через пещеристый синус твёрдой оболочки головного мозга. Затем через верхнюю глазничную щель (табл. 1) проникает в глазницу и делится на три ветви: носоресничный, лобный и слёзный нервы. Перед входом в глазницу отдаёт *менингеальную ветвь (ramus meningeus)* к намёту мозжечка.

1. **Носоресничный нерв (*nervus nasociliaris*)** в глазнице располагается наиболее медиально — между медиальной прямой и верхней косой мышцами глазного яблока. Он отдаёт ветви:

1) *задний и передний решётчатые нервы (nervi ethmoidales posterior et anterior)* — к слизистой оболочке ячеек решётчатого лабиринта и полости носа;

2) *длинные ресничные нервы (nervi ciliares longi)* — к склере и сосудистой оболочке глазного яблока;

3) *носовые ветви (rami nasales)* — к спинке носа и слизистой оболочке передней части полости носа;

Таблица 1. Отверстия внутреннего основания черепа и их содержимое

| | |
|---|--|
| Foramina cribrosa | <i>fila olfactoria (n. olfactorius [I]); n. terminalis [0]</i> |
| Foramen ethmoidale anterius | <i>a. ethmoidalis anterior (a. ophthalmica); n. ethmoidalis anterior (n. nasociliaris)</i> |
| Canalis opticus | <i>n. opticus [II]; a. ophthalmica (a. carotis interna)</i> |
| Fissura orbitalis superior | <i>n. nasociliaris (n. ophthalmicus [VI]); n. oculomotorius [III]; n. abducens [VI]; n. trochlearis [IV]; n. frontalis (n. ophthalmicus [VI]); n. lacrimalis (n. ophthalmicus [VI]); r. orbitalis (a. meningea media); v. ophthalmica superior</i> |
| Foramen rotundum | <i>n. maxillaris [V2]</i> |
| Foramen ovale | <i>n. mandibularis [V3], plexus venosus foraminis ovalis</i> |
| Foramen spinosum | <i>r. meningeus (n. mandibularis [V3]); a. meningea media (a. maxillaris)</i> |
| Foramen lacerum | <i>n. petrosus minor (n. glossopharyngeus [IX]); n. petrosus major (n. facialis [VII]); n. petrosus profundus (plexus caroticus internus)</i> |
| Apertura interna canalis carotici | <i>a. carotis interna; plexus venosus caroticus internus; plexus caroticus internus (n. caroticus internus)</i> |
| Hiatus canalis nervi petrosi minoris | <i>n. petrosus minor (n. glossopharyngeus [IX]); a. tympanica superior (a. meningea media)</i> |
| Hiatus canalis nervi petrosi majoris | <i>n. petrosus major (n. facialis [VII]); r. petrosus (a. meningea media)</i> |
| Porus acusticus internus | <i>n. facialis [VII]; n. vestibulocochlearis [VIII]; a. labyrinthi (a. basilaris); vv. labyrinthi</i> |
| Foramen jugulare | <i>n. glossopharyngeus [IX]; n. vagus [X]; r. meningeus (n. vagus [X]); n. accessorius [XI]; a. meningea posterior (a. pharyngea ascendens); bulbus superior venae jugularis [internae]</i> |
| Canalis condylaris | <i>v. emissaria condylaris</i> |
| Foramen mastoideum | <i>v. emissaria mastoidea</i> |
| Canalis nervi hypoglossi | <i>n. hypoglossus [XII]; plexus venosus canalis nervi hypoglossi</i> |
| Foramen magnum | <i>medulla spinalis; plexus venosus vertebralis internus (sinus marginalis); aa. vertebrales; a. spinalis anterior (aa. vertebrales); aa. spinalis posteriores (aa. inferiores posteriores cerebelli); radix spinalis (n. accessorius [XI])</i> |

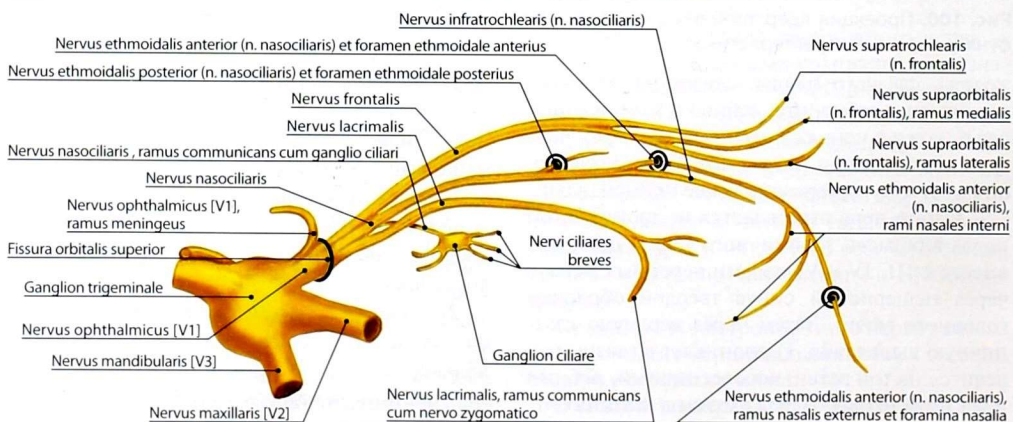


Рис. 101. Первая ветвь тройничного нерва — глазной нерв

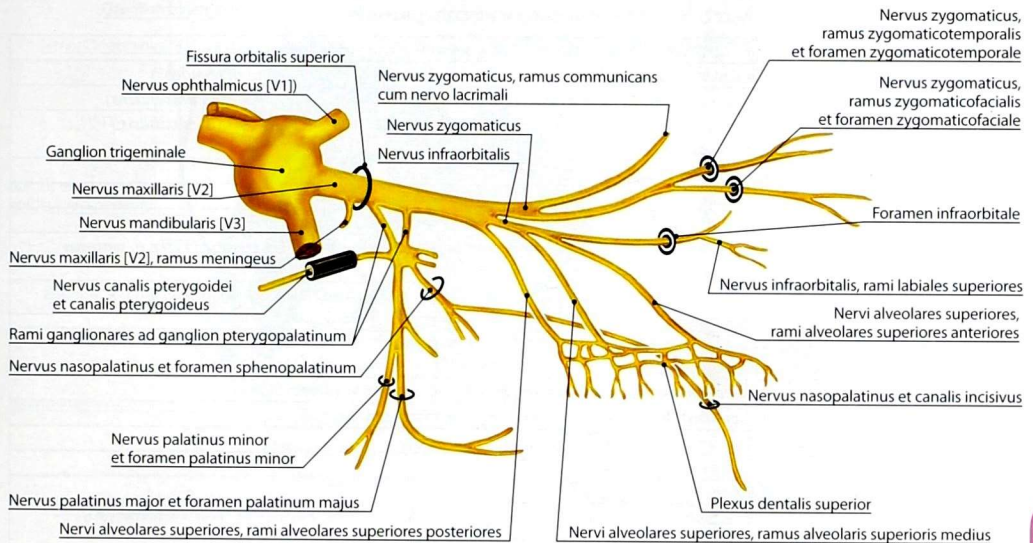


Рис. 102. Вторая ветвь тройничного нерва — верхнечелюстной нерв

4) соединительную ветвь с ресничным узлом (*ramus communicans cum ganglio ciliari*), приносящую к ресничному узлу чувствительные нервные волокна, которые транзитом проходят через узел и продолжают в виде коротких ресничных нервов (*nervi ciliares breves*). Эти нервы содержат, кроме чувствительных волокон, постганглионарные парасимпатические волокна от нейронов ресничного узла и постганглионарные симпатические волокна от нейронов верхнего шейного узла. Короткие ресничные нервы осуществляют чувствительную и вегетативную иннервацию радужки и ресничной мышцы.

2. **Лобный нерв** (*nervus frontalis*) — самая крупная из ветвей глазного нерва, проходит под верхней стенкой глазницы примерно посередине. Он делится на две ветви:

1) **надглазничный нерв** (*nervus supraorbitalis*) выходит из глазницы через надглазничную вырезку, делится на медиальную и латеральную ветви, иннервирует кожу лба;

2) **надбровный нерв** (*nervus supratrochlearis*) проходит над блоком верхней косой мышцы глазного яблока, иннервируя кожу корня носа,

нижней части лба и верхнего века в области медиального угла глаза.

3. **Слезный нерв** (*nervus lacrimalis*) располагается в глазнице наиболее латерально, обеспечивая общую чувствительность слезной железы. Слезный нерв получает соединительную ветвь от скулового нерва, в составе которой к железе проходят постганглионарные парасимпатические волокна от нейронов крылонебного узла.

II. Верхнечелюстной нерв (*nervus maxillaris [V2]*) (рис. 102) — вторая ветвь тройничного нерва, осуществляет иннервацию десны и зубов верхней челюсти, кожи носа, нижнего века, верхней губы, щеки, височной области, а также слизистой оболочки нёба, верхней губы, носа, верхнечелюстной пазухи, щеки. Следовательно, он иннервирует среднюю часть лица между глазной щелью и углом рта.

Верхнечелюстной нерв в полости черепа отдаёт **менингеальную ветвь** (*ramus meningeus*), которая сопровождает переднюю ветвь средней менингеальной артерии и иннервирует твёрдую оболочку головного мозга средней черепной ямки. Из полости черепа нерв выходит

Таблица 2. Отверстия наружного основания черепа и их содержимое

| | |
|---|---|
| <i>Canalis incisivus</i> | <i>n. nasopalatinus (n. maxillaris [V2]); r. septalis posterior (a. sphenopalatina)</i> |
| <i>Foramen palatinum majus</i> | <i>n. palatinus major (n. maxillaris [V2]); a. palatina major (a. palatina descendens)</i> |
| <i>Foramina palatina minora</i> | <i>nn. palatini minores (n. maxillaris [V2]); aa. palatinae minores (a. palatina descendens)</i> |
| <i>Fissura orbitalis inferior</i> | <i>a. infraorbitalis (a. maxillaris); v. ophthalmica inferior; n. infraorbitalis (n. maxillaris [V2]; n. zygomaticus (n. maxillaris [V2])</i> |
| <i>Foramen rotundum</i> | <i>n. maxillaris [V2]</i> |
| <i>Foramen ovale</i> | <i>n. mandibularis [V3]; plexus venosus foraminis ovalis</i> |
| <i>Foramen spinosum</i> | <i>n. mandibularis [V3], r. meningeus; a. meningea media (a. maxillaris)</i> |
| <i>Foramen lacerum et fissura sphenopetrosa</i> | <i>n. petrosus minor (n. glossopharyngeus [IX]); n. petrosus major (n. facialis [VII]); n. petrosus profundus (plexus caroticus internus)</i> |
| <i>Canalis pterygoideus</i> | <i>n. petrosus major (n. facialis [VII]); n. petrosus profundus (plexus caroticus internus); n. canalis pterygoidei; a. canalis pterygoidei (a. maxillaris)</i> |
| <i>Apertura externa canalis carotici</i> | <i>a. carotis interna, pars petrosa; plexus venosus caroticus internus; plexus caroticus internus (n. caroticus internus)</i> |
| <i>Fissura petrotympanica</i> | <i>chorda tympani (n. facialis [VII]); a. tympanica anterior (a. maxillaris)</i> |
| <i>Foramen stylomastoideum</i> | <i>n. facialis [VII]; r. stylomastoideus (a. auricularis posterior)</i> |
| <i>Canalis condylaris</i> | <i>v. emissaria condylaris</i> |
| <i>Foramen mastoideum</i> | <i>v. emissaria mastoidea</i> |
| <i>Canalis mastoideum</i> | <i>r. auricularis (n. vagus [X])</i> |
| <i>Foramen jugulare</i> | <i>n. glossopharyngeus [IX]; n. vagus [X]; n. vagus [X], ramus meningeus; n. accessorius [XI]; a. meningea posterior (a. pharyngea ascendens); bulbos superior venae jugularis</i> |
| <i>Foramen magnum</i> | <i>medulla spinalis; plexus venosus vertebralis internus (sinus marginalis); aa. vertebrales; a. spinalis anterior (aa. vertebrales); aa. spinales posteriores (aa. inferiores posteriores cerebelli); n. accessorius [XI], radix (pars) spinalis</i> |

через круглое отверстие (табл. 2) в крыловидно-нёбную ямку, где от него отходят подглазничный, скуловой нервы и узловыи ветви к крыло-нёбному узлу.

1. **Подглазничный нерв** (*nervus infraorbitalis*) из крыловидно-нёбной ямки проникает через нижнюю глазничную щель в глазницу, в которой проходит в подглазничной борозде, а затем — в подглазничном канале. Здесь от подглазничного нерва отходят *верхние передние, средняя и задние альвеолярные ветви (rami alveolares superiores anteriores, ramus alveolaris superior medius et rami alveolares superiores posteriores)*, образующие *верхнее зубное сплетение (plexus dentalis superior)*. От этого сплетения начинаются *верхние зубные ветви (rami dentales superiores)*, иннервирующие зубы верхней челюсти, и *верхние десневые ветви (rami gingivales superiores)*, иннервирующие десну верхней челюсти.

Из глазницы нерв выходит через подглазничное отверстие на переднюю поверхность верхней челюсти, где в области *кльковой*

ямки (fossa canina) веерообразно разделяется на несколько ветвей, образуя так называемую *малую гусиную лапку (pes anserinus minor)*:

- 1) *нижние ветви века (rami palpebrales inferiores)* — к коже и конъюнктиве нижнего века;
- 2) *наружные носовые ветви (rami nasales externi)* — к коже крыла носа;
- 3) *внутренние носовые ветви (rami nasales interni)* — к слизистой оболочке передних отделов полости носа;
- 4) *верхние губные ветви (rami labiales superiores)* — к коже и слизистой оболочке верхней губы.

2. **Скуловой нерв** (*nervus zygomaticus*) ответвляется от верхнечелюстного нерва в крыловидно-нёбной ямке и через нижнюю глазничную щель проникает в глазницу. Здесь он отдаёт к слёзному нерву соединительную ветвь, которая содержит постганглионарные парасимпатические волокна, идущие от нейрона крыло-нёбного узла к слёзному железу. Далее скуловой нерв входит в скулоглазничное отверстие скуловой кости и делится на две ветви:

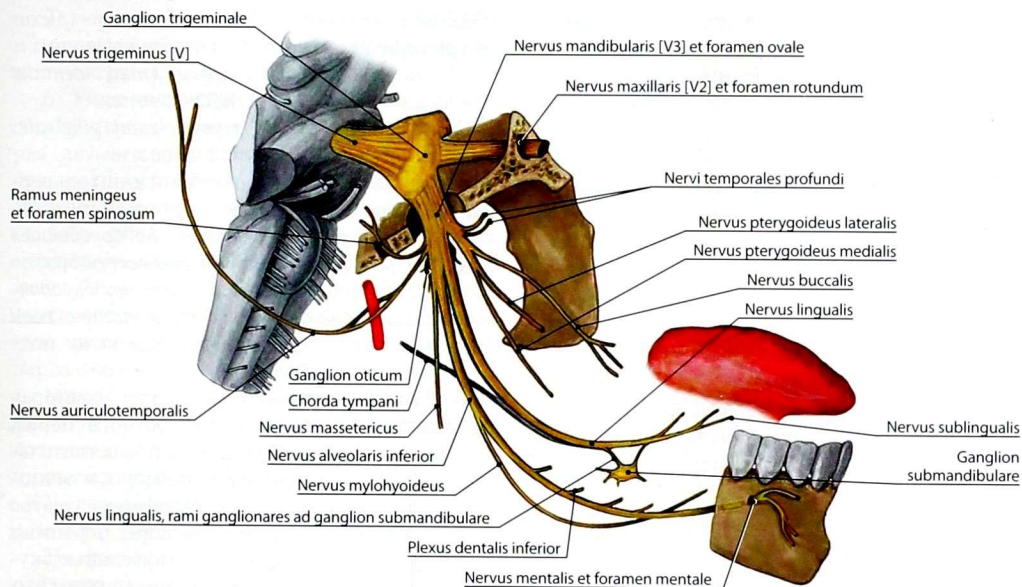


Рис. 103. Третья ветвь тройничного нерва — нижнечелюстной нерв

1) *скуловисочную ветвь (ramus zygomaticotemporalis)*, которая выходит через одноименное отверстие скуловой кости к коже височной области и латерального угла глаза;

2) *скулолицевую ветвь (ramus zygomaticofacialis)*, которая также выходит через одноименное отверстие скуловой кости к коже скуловой и щёчной областей.

3. **Узловые ветви к крылонебному узлу (rami ganglionares ad ganglion pterygopalatinum)** в количестве 2–3 содержат чувствительные волокна, которые транзитом проходят через узел и продолжают в составе ветвей, отходящих от крылонебного узла:

1) *медиальные и латеральные верхние задние носовые ветви (rami nasales posteriores superiores mediales et rami nasales posteriores superiores laterales)*, проникающие через клиновидно-нёбное отверстие к слизистой оболочке носа;

2) *носонёбный нерв (nervus nasopalatinus)* проходит через клиновидно-нёбное отверстие к слизистой оболочке перегородки носа, а затем

через резцовый канал к слизистой оболочке твёрдого и мягкого нёба;

3) *большой и малые нёбные нервы (nervus palatinus major et nervi palatini minores)* проходят через одноимённые отверстия нёбного канала к слизистой оболочке твёрдого и мягкого нёба; *нижние задние носовые ветви (nervi nasales posteriores inferiores)* являются ветвями большого нёбного нерва и направляются к слизистой оболочке дна полости носа.

Следует отметить, что в составе всех ветвей крылонебного узла содержатся чувствительные волокна от верхнечелюстного нерва, постганглионарные парасимпатические волокна от нейронов крылонебного узла и постганглионарные симпатические волокна от нейронов верхнего шейного узла.

III. Нижнечелюстной нерв (nervus mandibularis [V3]) (рис. 103) — третья ветвь тройничного нерва, смешанная, осуществляет иннервацию десны и зубов нижней челюсти; слизистой оболочки языка, щеки и нижней губы; кожи подбородка и нижней губы;

поднижнечелюстной и подъязычной слюнных желёз; височно-нижнечелюстного сустава; жевательных мышц, некоторых мышц шеи, мягкого нёба и среднего уха. Следовательно, чувствительные волокна этого нерва иннервируют нижнюю часть лица (ниже угла рта).

Нижнечелюстной нерв выходит из полости черепа через овальное отверстие и сразу же распадается на ветви.

1. Двигательные ветви:

1) *жевательный нерв (nervus massetericus)* — к одноименной мышце;

2) *глубокие височные нервы (nervi temporales profundi)* — к височной мышце;

3) *латеральный и медиальный крыловидные нервы (nervus pterygoideus lateralis et nervus pterygoideus medialis)* — к одноимённым мышцам;

4) *нерв мышцы, напрягающей барабанную перепонку (nervus musculus tensoris tympani)*, — к одноименной мышце;

5) *нерв мышцы, напрягающей нёбную занавеску (nervus musculus tensoris veli palatini)*, — к одноимённой мышце.

2. **Менингеальная ветвь (ramus meningeus)**, чувствительная, возвращается в полость черепа через остистое отверстие и иннервирует твёрдую оболочку головного мозга средней черепной ямки.

3. **Щёчный нерв (nervus buccalis)**, чувствительный, вначале проходит между крыловидными мышцами, а затем располагается на наружной поверхности щёчной мышцы, прободает её примерно посередине и разветвляется в слизистую оболочку и кожу щеки.

4. **Нижний альвеолярный нерв (nervus alveolaris inferior)**, смешанный, самая крупная из ветвей нижнечелюстного нерва. Перед входом в канал нижней челюсти от него ответвляется двигательный *челюстно-подъязычный нерв (nervus mylohyoideus)*, который иннервирует одноимённую мышцу и переднее брюшко двубрюшной мышцы.

В канале нижней челюсти от нижнего альвеолярного нерва отходят многочисленные ветви, которые, соединяясь между собой,

образуют *нижнее зубное сплетение (plexus dentalis inferior)*. Из этого сплетения выходят:

1) *нижние зубные ветви (rami dentales inferiores)* — к зубам нижней челюсти;

2) *нижние десневые ветви (rami gingivales inferiores)* — к десне нижней челюсти.

Из канала нижней челюсти нижний альвеолярный нерв выходит через подбородочное отверстие и получает название — *подбородочный нерв (nervus mentalis)*. Этот нерв веерообразно разделяется на многочисленные *подбородочные и нижние губные ветви (rami mentales et rami labiales inferiores)*, иннервирующие кожу подбородка и нижней губы.

5. **Язычный нерв (nervus lingualis)**, — вторая по величине ветвь нижнечелюстного нерва, которая содержит волокна общей чувствительности. В области основания черепа к язычному нерву присоединяется *барабанная струна (chorda tympani)* — ветвь VII пары черепных нервов, которая содержит чувствительные вкусовые волокна и преганглионарные парасимпатические волокна от верхнего слюноотделительного ядра лицевого нерва.

После присоединения барабанной струны язычный нерв вначале проходит между крыловидными мышцами, затем по внутренней поверхности ветви нижней челюсти и, дугообразно изгибаясь, вступает в язык со стороны нижней его поверхности. В языке он разделяется на многочисленные *язычные ветви (rami linguales)*, которые обеспечивают общую и вкусовую (за счёт барабанной струны) чувствительность передних двух третей языка. В области дна полости рта от язычного нерва отходят следующие ветви:

1) *узловые ветви к поднижнечелюстному и к подъязычному узлу (rami ganglionares ad ganglion submandibulare et rami ganglionares ad ganglion sibilguale)*, содержащие чувствительные волокна и преганглионарные парасимпатические волокна от клеток верхнего слюноотделительного ядра лицевого нерва [VII], достигающие нейронов соответствующих узлов;

2) *ветви к перешейку зева (rami isthmi faucium)* — к слизистой оболочке нёбно-язычной дужки и нёбной миндалине;

3) *подъязычный нерв (nervus sublingualis)* — к слизистой оболочке дна полости рта и язычной поверхности десны нижней челюсти.

6. **Ушно-височный нерв (nervus auriculotemporalis)** начинается от нижнечелюстного нерва двумя корешками, которые охватывают среднюю менингеальную артерию, а затем сливаются в один ствол. Ушно-височный нерв огибает сзади шейку мышечного отростка нижней челюсти, пронизывает околоушную железу, проходит спереди от хряща наружного слухового прохода, сопровождая поверхностную височную артерию. От ушно-височного нерва отходят следующие ветви:

1) *нерв наружного слухового прохода (nervus teatus acustici externi)* — к коже и хрящу наружного слухового прохода и к капсуле височно-нижнечелюстного сустава;

2) *передние ушные ветви (rami auriculares anteriores)* — к коже и хрящу ушной раковины;

3) *ветви барабанной перепонки (rami membranae tympani)* — к барабанной перепонке;

4) *поверхностные височные ветви (rami temporales superficiales)* — к коже височной области;

5) *узловые ветви к ушному узлу (rami ganglionares ad ganglion oticum)*. Волокна этих ветвей транзитом проходят через узел и в виде *околоушных ветвей (rami parotidei)* направляются к околоушной железе. В составе околоушных ветвей кроме чувствительных волокон проходят постганглионарные парасимпатические волокна. Эти волокна достигают ушного узла в составе малого каменистого нерва от нейронов нижнего слюноотделительного ядра языкоглоточного нерва (IX пара).

Отводящий нерв

Отводящий нерв (nervus abducens [VI]), VI пара черепных нервов, двигательный. *Ядро отводящего нерва (nucleus nervi abducentis)* располагается в мосту. Нерв выходит из мозга в бульбомостовой борозде между задним краем моста и пирамидой продолговатого мозга. Снаружи от спинки турецкого седла он входит в пещеристый синус, где располагается на наружной поверхности внутренней сонной артерии. Далее

через верхнюю глазничную щель проникает в глазницу и следует вперёд над глазодвигательным нервом. Иннервирует латеральную прямую мышцу глазного яблока.

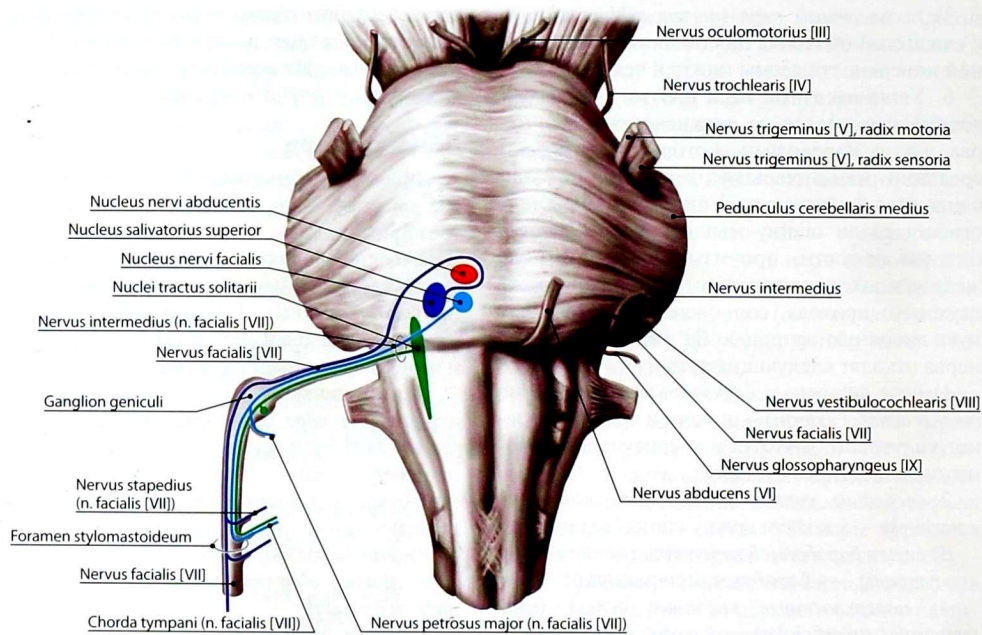
Лицевой нерв

Лицевой нерв (nervus facialis [VII]) (рис. 104), VII пара черепных нервов, смешанный: включает двигательные, чувствительные и парасимпатические волокна, принадлежащие тесно связанному с лицевым *промежуточному нерву (nervus intermedius)*. Лицевой нерв развивается в связи с образованиями второй жаберной дуги и иннервирует мышцы лица.

Двигательные волокна нерва представлены отростками *ядра лицевого нерва (nucleus nervi facialis [VII])*. Чувствительные волокна — это периферические отростки чувствительных нейронов *узла коленца (ganglion geniculi)*. Преганглионарные парасимпатические волокна начинаются от *верхнего слюноотделительного и слёзного ядер (nucleus salivatorius superior et nucleus lacrimalis)*.

Лицевой нерв выходит из мозга рядом с преддверно-улитковым нервом в области мостомозжечкового угла. Далее лицевой нерв через внутреннее слуховое отверстие входит во внутренний слуховой проход, на дне которого вступает в канал лицевого нерва, делая два изгиба соответственно изгибам канала. Сначала ствол нерва, располагаясь горизонтально над барабанной полостью, идёт спереди и латерально, затем поворачивает под прямым углом назад, образуя *коленце (geniculum nervi facialis)*, где расположен чувствительный *узел коленца (ganglion geniculi)*, принадлежащий промежуточному нерву. Пройдя над барабанной полостью, нерв делает второй поворот — вниз, располагаясь позади полости среднего уха. Лицевой нерв выходит из канала через шилососцевидное отверстие и направляется к околоушной железе. Несколько выше указанного отверстия от лицевого нерва отходит *барабанная струна (chorda tympani)*, которая направляется в одноименный канал.

В околоушной железе, на глубине 0,5–1,0 см от её наружной поверхности, происходит разделение лицевого нерва на 2–5 первичных



| Ядра | Функциональная характеристика | Связи |
|---------------------------------|-------------------------------|--|
| Ядро лицевого нерва | Соматическое эфферентное | Нейромышечные синапсы мышц, производных II жаберной дуги и головных миотомов |
| Ядра одиночного пути | Вкусовые | Аксоны узла коленца лицевого [VII], нижних узлов языкоглоточного [IX] и блуждающего [X] нервов |
| Верхнее слюноотделительное ядро | Парасимпатическое эфферентное | Парасимпатические преганглионарные (эфферентные) волокна к головным узлам парасимпатической части автономной нервной системы: крылонёбному, поднижнечелюстному, подъязычному |
| Слёзное ядро | Парасимпатическое эфферентное | Парасимпатические преганглионарные (эфферентные) волокна к крылонёбному узлу |

Рис. 104. Проекция ядер лицевого нерва на переднюю поверхность ствола головного мозга и их функциональная характеристика

ветвей, которые делятся на вторичные, образуя *околоушное сплетение (plexus intraparotideus)* (рис. 105).

На своём пути лицевой нерв отдаёт ветви при прохождении по каналу лицевого нерва, а также после выхода из него.

Внутри канала (рис. 106, 107) от лицевого нерва отходят следующие ветви.

1. **Большой каменистый нерв (*nervus petrosus major*)** берет начало вблизи узла коленца, покидает канал лицевого нерва через расщелину канала большого каменистого нерва и проходит по борозде одноименного нерва к вершине пирамиды. Далее он прорывает хрящ в области рваного отверстия и выходит на наружное основание черепа. Здесь он соединяется с глубоким

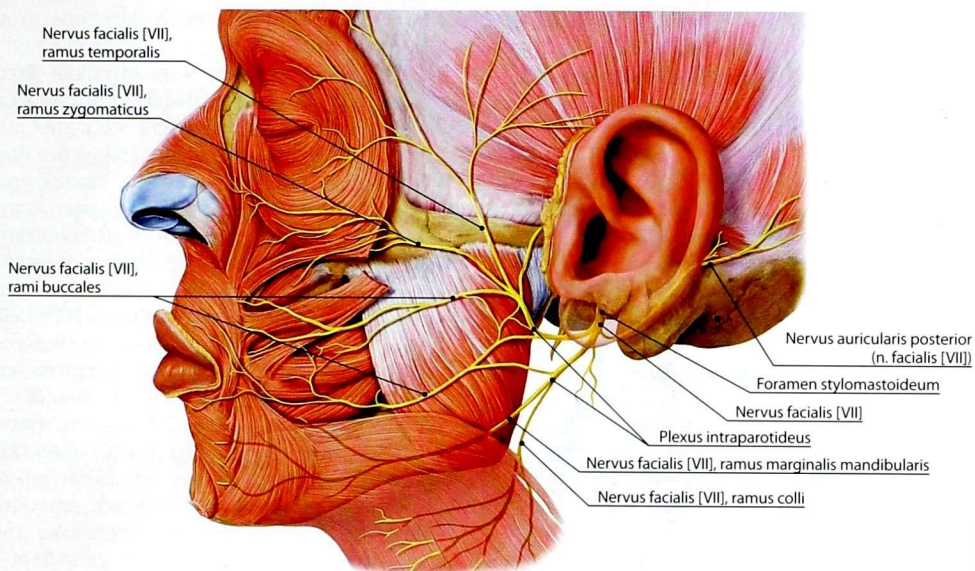


Рис. 105. Ветви лицевого нерва [VII] к мышцам лица

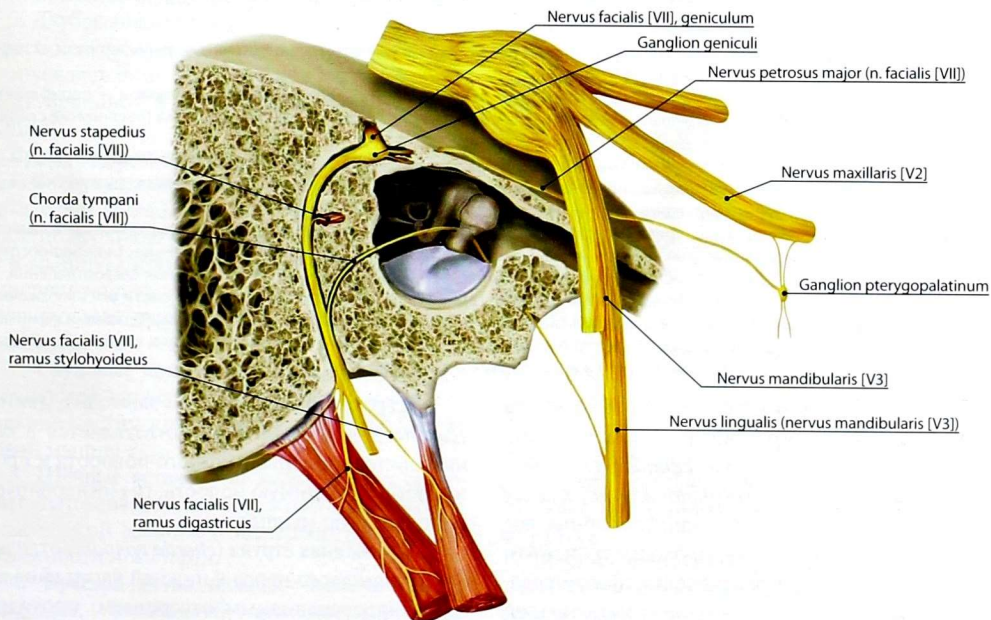


Рис. 106. Топография ветвей лицевого нерва

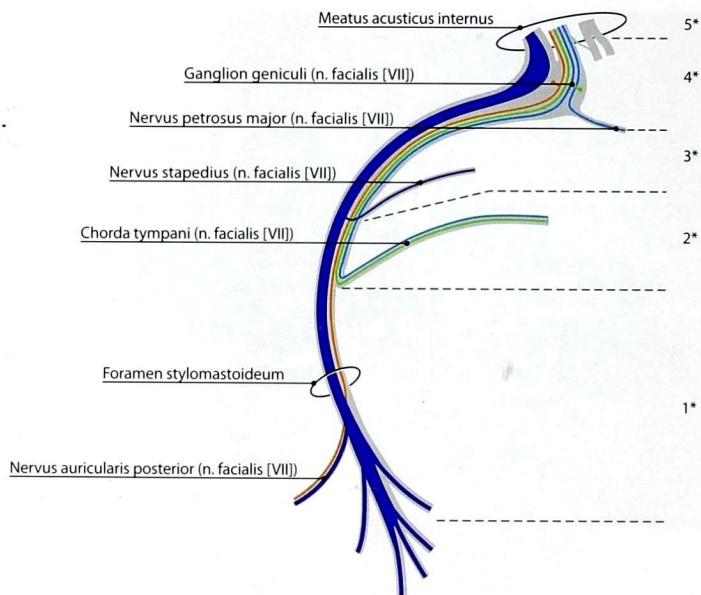


Рис. 107. Иллюстрация клинического значения топографии лицевого нерва и его ветвей

*уровень повреждения лицевого нерва

- 1 — повреждение ствола лицевого нерва или его ветвей после отхождения барабанной струны — периферический паралич мимических мышц;
- 2 — повреждение ствола лицевого нерва между отхождением барабанной струны и стременным нервом — периферический паралич мимических мышц, нарушения вкусовой чувствительности передних двух третей языка (восприятие сладкого, кислого, солёного) и слюноотделения;
- 3 — повреждение ствола лицевого нерва между отхождением стременного и большого каменистого нервов — периферический паралич мимических мышц, нарушение вкусовой чувствительности передних двух третей языка (восприятие сладкого, кислого, солёного) и слюноотделения, снижение слуха;
- 4 — повреждение ствола лицевого нерва между внутренним отверстием канала лицевого нерва и расщелиной большого каменистого нерва — периферический паралич мимических мышц, нарушения вкусовой чувствительности передних двух третей языка (восприятие сладкого, кислого, солёного) и слюноотделения, снижение слуха, нарушения слёзоотделения;
- 5 — повреждение ствола лицевого нерва на протяжении внутреннего слухового прохода либо в области мостомозжечкового угла, как правило, сочетается с повреждением преддверно-улиткового нерва — периферический паралич мимических мышц, нарушения вкусовой чувствительности передних двух третей языка (восприятие сладкого, кислого, солёного), слюноотделения, слёзоотделения, потеря слуха и вестибулярные расстройства

каменистым нервом (ветвь верхнего шейного узла симпатического ствола), формируя *нерв крыловидного канала (nervus canalis pterygoidei)*. Последний проходит по крыловидному каналу к крылонёбному узлу. Постганглионарные волокна, отходящие от узла, проходят транзитом через узловые ветви верхнечелюстного нерва, обеспечивая парасимпатическую иннервацию слёзной железы, желёз полости носа и нёба.

2. **Стременной нерв (*nervus stapedius*)**, двигательный, — тонкий ствол, ответвляется в канале лицевого нерва у второго поворота и проникает в барабанную полость, где иннервирует одноименную мышцу.

3. **Барабанная струна (*chorda tympani*)** отделяется от лицевого нерва в нижней части канала, над шиловосцевидным отверстием, проходит через каналец барабанной струны в барабанную

полость, входит в барабанную полость, где лежит под слизистой оболочкой между длинной ножкой наковальни и рукояткой молоточка. Через каменисто-барабанную щель нерв выходит на наружное основание черепа и в подвижной ямке внедряется в язычный нерв.

Барабанная струна состоит из преганглионарных парасимпатических волокон к поднижнечелюстному и подъязычному узлам и из вкусовых чувствительных волокон к передним двум третям языка.

После выхода из канала лицевого нерва в составе нерва остаются только двигательные волокна, которые формируют следующие ветви.

1. **Задний ушной нерв** (*nervus auricularis posterior*) ответвляется сразу после выхода из шилососцевидного отверстия, идёт назад и вверх по передней поверхности сосцевидного отростка, разделяясь на две ветви: *ушную* (*ramus auricularis*), иннервирующую заднюю ушную мышцу, и *затылочную* (*ramus occipitalis*), иннервирующую затылочное брюшко надчерепной мышцы.

2. **Двубрюшная ветвь** (*ramus digastricus*) отделяется несколько ниже заднего ушного нерва и, спускаясь вниз, иннервирует заднее брюшко двубрюшной мышцы и шилоподъязычную мышцу.

Ветви околоушного сплетения

1. **Височные ветви** (*rami temporales*) идут вверх и разделяются на 3 группы: передние, иннервирующие верхнюю часть круговой мышцы глаза и мышцу, сморщивающую бровь; средние, иннервирующие лобную мышцу; задние, иннервирующие рудиментарные мышцы ушной раковины.

2. **Скуловые ветви** (*rami zygomatici*) распространяются вперёд и вверх к нижней и латеральной частям круговой мышцы глаза и скуловой мышце.

3. **Щёчные ветви** (*rami buccales*) идут горизонтально кпереди по наружной поверхности жевательной мышцы и иннервируют мышцы окружности носа и рта.

4. **Краевая ветвь нижней челюсти** (*ramus marginalis mandibularis*) проходит по краю нижней челюсти и иннервирует мышцы,

опускающие угол рта и нижнюю губу, подбородочную мышцу и мышцу смеха.

5. **Шейная ветвь** (*ramus colli*) спускается на шею, соединяется оболочками с поперечным нервом шеи и иннервирует подкожную мышцу шеи.

В составе лицевого нерва выделяют *промежуточный нерв* (*nervus intermedius*), который состоит из преганглионарных парасимпатических и чувствительных волокон. Чувствительные нейроны расположены в узле колена. Центральные отростки этих клеток поднимаются в составе корешка нерва и заканчиваются на ядрах одиночного пути. Периферические отростки чувствительных нейронов идут через барабанную струну к слизистой оболочке языка. Парасимпатические волокна берут начало в верхнем слюноотделительном и слёзном ядрах моста. Волокна промежуточного нерва покидают ствол лицевого нерва, переходя в барабанную струну и большой каменистый нерв.

Преддверно-улитковый нерв

Преддверно-улитковый нерв (*nervus vestibulocochlearis [VIII]*) (рис. 108), VIII пара черепных нервов, чувствительный. Он состоит из двух функционально различных частей: преддверной и улитковой.

Преддверный нерв (*nervus vestibularis*) проводит импульсы от статического аппарата преддверия и кинетического — полукружных каналов лабиринта. *Улитковый нерв* (*nervus cochlearis*) обеспечивает передачу звуковых раздражений от спирального органа. Каждая часть нерва имеет собственные чувствительные узлы, содержащие биполярные нервные клетки: *преддверный узел* (*ganglion vestibulare*), расположенный на дне внутреннего слухового прохода, и *улитковый узел*, или *спиральный узел улитки* (*ganglion cochleare seu ganglion spirale cochleae*), который находится в костном стержне улитки.

От улиткового узла периферические отростки его биполярных нервных клеток идут к чувствительным эпителиальным клеткам спирального органа улитки, образуя в совокупности

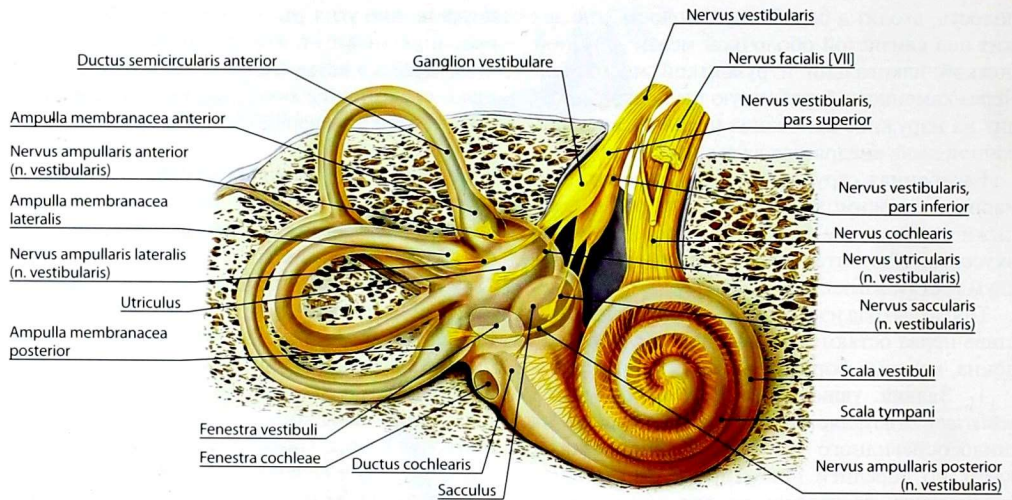


Рис. 108. Ветви преддверно-улиткового нерва

улитковую часть нерва. Центральные отростки клеток улиткового узла формируют улитковый (нижний) корешок, идущий в составе преддверно-улиткового нерва к заднему и переднему улитковым ядрам моста.

Преддверный узел удлиненный, в нем различают две части: *верхнюю (pars superior)* и *нижнюю (pars inferior)*. Периферические отростки клеток верхней части образуют следующие нервы:

1) *эллиптически-мешотчатый нерв (nervus utricularis)* несёт импульсы от клеток эллиптического мешочка преддверия лабиринта;

2) *передний ампулярный нерв (nervus ampullaris anterior)* — от клеток чувствительных полосок передней перепончатой ампулы переднего полукружного протока;

3) *латеральный ампулярный нерв (nervus ampullaris lateralis)* — от латеральной перепончатой ампулы.

К нижней части преддверного узла от слухового пятна мешочка импульсы поступают в составе *сферически-мешотчатого нерва (nervus saccularis)*, а от задней перепончатой ампулы — в составе *заднего ампулярного нерва (nervus ampullaris posterior)*.

Центральные отростки клеток преддверного узла образуют преддверный (верхний) корешок, который выходит через внутреннее слуховое отверстие позади лицевого нерва и вступает в составе преддверно-улиткового нерва в мозг в области *мостомозжечкового угла (angulus pontocerebellaris)*, достигая 4 преддверных ядер: медиального, латерального, верхнего и нижнего.

Языкоглоточный нерв

Языкоглоточный нерв (nervus glossopharyngeus [IX]) (рис. 109), IX пара черепных нервов, смешанный. Он является нервом третьей жаберной дуги — иннервирует слизистую оболочку задней трети языка, нёбных дужек, глотки и барабанной полости, околоушную железу и шилоглоточную мышцу. В составе нерва имеются чувствительные, двигательные и парасимпатические нервные волокна.

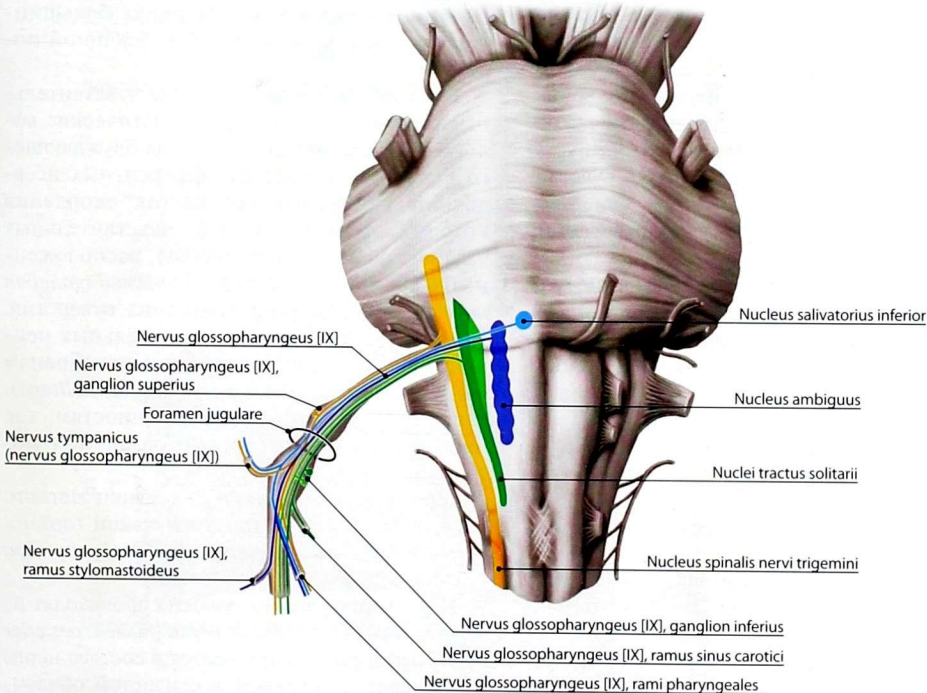
Чувствительные волокна — отростки чувствительных нейронов *верхнего и нижнего узлов (ganglion superius et ganglion inferius)*. Верхний узел располагается в области яремного отверстия, нижний узел — в области каменной ямки. Периферические отростки следуют

в составе нерва к органам, где образуют рецепторы, центральные — идут в продолговатый мозг к чувствительным ядрам одиночного пути (*nuclei tractus solitarii*).

Двигательные волокна начинаются от нейронов общего с блуждающим нервом двойного ядра (*nucleus ambiguus*) и проходят в составе нерва к шилоглоточной мышце.

Парасимпатические волокна берут начало от нижнего слюноотделительного ядра (*nucleus salivatorius superior*), которое расположено в продолговатом мозге.

Корешок языкоглоточного нерва выходит из продолговатого мозга в задней латеральной борозде вместе с блуждающим и добавочным нервами, покидая череп через яремное



| Ядра | Функциональная характеристика | Связи |
|--------------------------------|-----------------------------------|---|
| Двойное ядро | Соматическое эфферентное | Нейромышечные синапсы мышц, производных III жаберной дуги |
| Ядра одиночного пути | Вкусовые и общая чувствительность | Аксоны нижних узлов языкоглоточного [IX] и блуждающего [X] нервов, узла колена лицевого нерва [VII] |
| Нижнее слюноотделительное ядро | Парасимпатическое эфферентное | Парасимпатические преганглионарные (эфферентные) волокна к головному узлу парасимпатической части автономной нервной системы: ушному узлу |

Рис. 109. Проекция ядер языкоглоточного нерва [IX] на переднюю поверхность ствола головного мозга и их функциональная характеристика

отверстие. Вне черепа языкоглоточный нерв лежит сначала между внутренней сонной артерией и внутренней яремной веной, а затем полой дугой огибает сзади и снаружи шилоглоточную мышцу и подходит к области корня языка, где разделяется на конечные ветви.

Ветви языкоглоточного нерва (рис. 110)

1. **Барабанный нерв** (*nervus tympanicus*) содержит чувствительные и парасимпатические волокна. Он отходит от нижнего узла и проходит через барабанный каналец в барабанную полость, где вместе с соединительной ветвью лицевого нерва (парасимпатической) и с сонно-барабанными нервами (симпатические волокна от верхнего шейного узла симпатического ствола) формирует *барабанное сплетение* (*plexus tympanicus*), отдавая в его состав весь чувствительный компонент. Барабанное сплетение иннервирует слизистую оболочку барабанной полости и слуховой трубы.

Продолжение барабанного нерва в виде *малого каменистого нерва* (*nervus petrosus minor*), содержащего преганглионарные парасимпатические волокна, покидает барабанную полость через её верхнюю стенку. После выхода из расщелины канала малого каменистого нерва проникает через *fissura petrosquamosa* на наружное основание черепа и идёт к ушному узлу. Постганглионарные волокна входят в состав ушно-височного нерва и достигают околоушной железы.

2. **Ветвь шилоглоточной мышцы** (*ramus musculi stylopharyngei*), двигательная, идёт к одноименной мышце.

3. **Синусная ветвь** (*ramus sinus carotici*), чувствительная, разветвляется в сонном гломусе и в сонном синусе.

4. **Миндаликовые ветви** (*rami tonsillares*), чувствительные, направляются к слизистой оболочке нёбной миндалины и нёбных дужек.

5. **Глоточные ветви** (*rami pharyngeales*), чувствительные и парасимпатические, подходят к глотке и вместе с глоточными ветвями блуждающего нерва и симпатического ствола образуют *глоточное сплетение* (*plexus pharyngealis*), обеспечивая иннервацию слизистой оболочки глотки.

6. **Язычные ветви** (*rami linguales*) — конечные ветви языкоглоточного нерва: содержат чувствительные вкусовые волокна к слизистой оболочке задней трети языка, а также обеспечивают общую чувствительность данной части языка.

Блуждающий нерв

Блуждающий нерв (*nervus vagus [X]*) (рис. 111–114), X пара черепных нервов, смешанный, обеспечивает иннервацию большинства органов, шеи, грудной и брюшной полости.

Блуждающий нерв содержит чувствительные, двигательные и парасимпатические волокна. Чувствительные волокна блуждающего нерва происходят от афферентных псевдоуниполярных нервных клеток, скопления которых формируют два чувствительных узла: *верхний* (*ganglion superius*), расположенный в яремном отверстии, и *нижний* (*ganglion inferius*), лежащий по выходе из отверстия. Центральные отростки чувствительных нейронов идут в продолговатый мозг к нейронам *ядер одиночного нуты* (*nuclei tractus solitarii*), а периферические — к внутренностям, где заканчиваются рецепторами различной модальности.

Двигательные волокна для мышц мягкого нёба, констрикторов глотки и мышц гортани берут начало от мотонейронов *двойного ядра* (*nucleus ambiguus*).

Парасимпатические волокна происходят из *заднего ядра блуждающего нерва* (*nucleus posterior nervi vagi*) и распространяются в составе нерва к миокарду, мышечной и слизистой оболочкам внутренних органов, а также к печени и поджелудочной железе, крупным сосудам. Импульсы, идущие по парасимпатическим волокнам, уменьшают частоту сердечных сокращений, расширяют сосуды, суживают бронхи, усиливают перистальтику полых органов желудочно-кишечного тракта.

Блуждающий нерв выходит из продолговатого мозга из задней латеральной борозды многочисленными корешками, сливающимися в общий ствол, который покидает череп

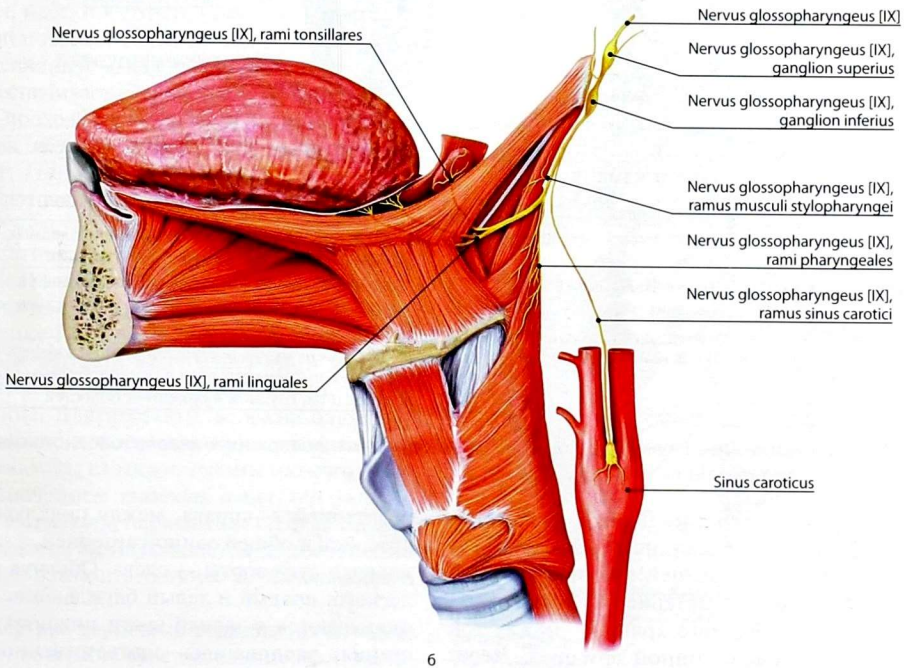
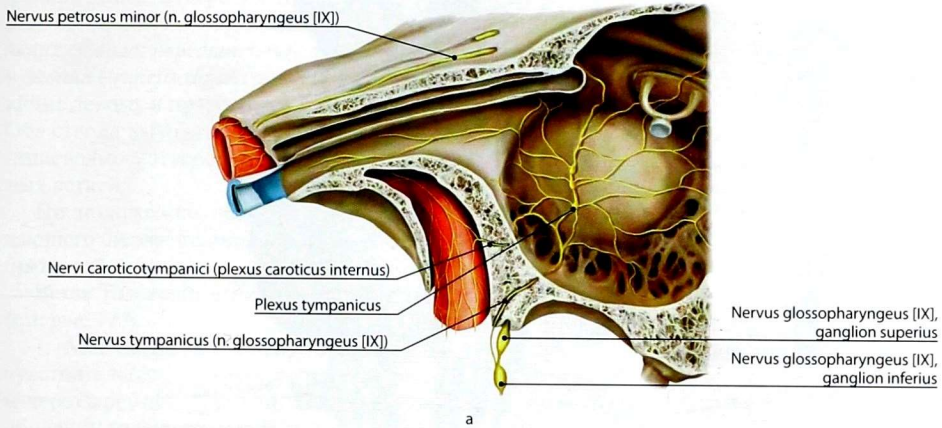
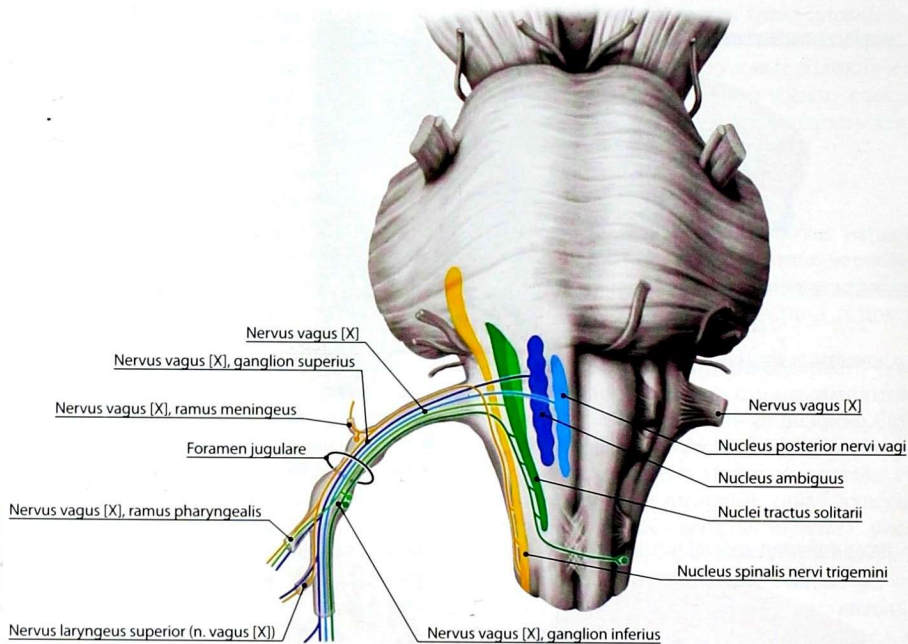


Рис. 110. Основные ветви языкоглоточного нерва в области головы (а) и шеи (б)



| Ядра | Функциональная характеристика | Связи |
|-------------------------------|-----------------------------------|---|
| Двойное ядро | Соматическое эфферентное | Нейромышечные синапсы мышц, производных IV и V жаберных дуг, мягкого нёба, гортани |
| Ядра одиночного пути | Вкусовые и общая чувствительность | Аксоны нижних узлов блуждающего нерва [X], языкоглоточного нерва [IX], узла колена лицевого нерва [VII] |
| Заднее ядро блуждающего нерва | Парасимпатическое эфферентное | Парасимпатические преганглионарные (эфферентные) волокна к интрамуральным и околоорганным узлам органов шеи, грудной и брюшной полостей |

Рис. 111. Проекция ядер блуждающего нерва [X] на переднюю поверхность ствола головного мозга и их функциональная характеристика

через яремное отверстие. Далее блуждающий нерв идёт в составе сосудисто-нервного пучка шеи между внутренней яремной веной и внутренней сонной артерией, а ниже верхнего края щитовидного хряща — между той же веной и общей сонной артерией. Через верхнюю апертуру грудной клетки блуждающий нерв проникает в верхнее средостение, располагаясь между подключичными веной

и артерией — справа, между подключичной артерией и общей сонной артерией, а затем — впереди дуги аорты — слева. Обогнув корень лёгкого, правый и левый блуждающие нервы оказываются в задней части нижнего средостения, располагаясь соответственно сзади и спереди от пищевода. По ходу пищевода ветви блуждающих нервов образуют *пищеводное сплетение (plexus oesophageus)*. Вблизи

пищеводного отверстия диафрагмы указанные ветви сливаются, формируя два *блуждающих ствола*: *передний (truncus vagalis anterior)* и *задний (truncus vagalis posterior)*, соответствующие левому и правому блуждающим нервам. Оба ствола выходят из грудной полости через пищеводное отверстие и отдают ряд конечных ветвей.

По положению выделяют 4 отдела блуждающего нерва: головной, шейный, грудной, брюшной.

Ветви головного отдела блуждающего нерва (см. рис. 113)

1. **Менингеальная ветвь (ramus meningeus)**, чувствительная, начинается от верхнего узла и через яремное отверстие достигает твёрдой оболочки головного мозга в области задней черепной ямки.

2. **Ушная ветвь (ramus auricularis)**, чувствительная, идёт от верхнего узла по переднелатеральной поверхности луковицы яремной вены в сосцевидный канал. Пройдя через него, она обеспечивает иннервацию наружного слухового прохода и кожи ушной раковины.

Ветви шейного отдела блуждающего нерва (см. рис. 114):

1. **Глоточные ветви (rami pharyngeales)** содержат чувствительные, двигательные и парасимпатические волокна. Они берут начало от нижнего узла, между наружной и внутренней сонными артериями проникают к боковой стенке глотки, на которой вместе с глоточными ветвями языкоглоточного нерва и симпатического ствола образуют глоточное сплетение. Двигательные волокна блуждающего нерва из этого сплетения иннервируют констрикторы глотки и мышцы мягкого нёба, за исключением *musculus tensor veli palatini*. Чувствительная и парасимпатическая иннервация глотки осуществляется одновременно ветвями языкоглоточного и блуждающего нервов.

2. **Верхний гортанный нерв (nervus laryngeus superior)** содержит чувствительные, двигательные и парасимпатические волокна, отходит от нижнего узла и спускается вниз и вперёд по боковой стенке глотки, кнутри от внутренней

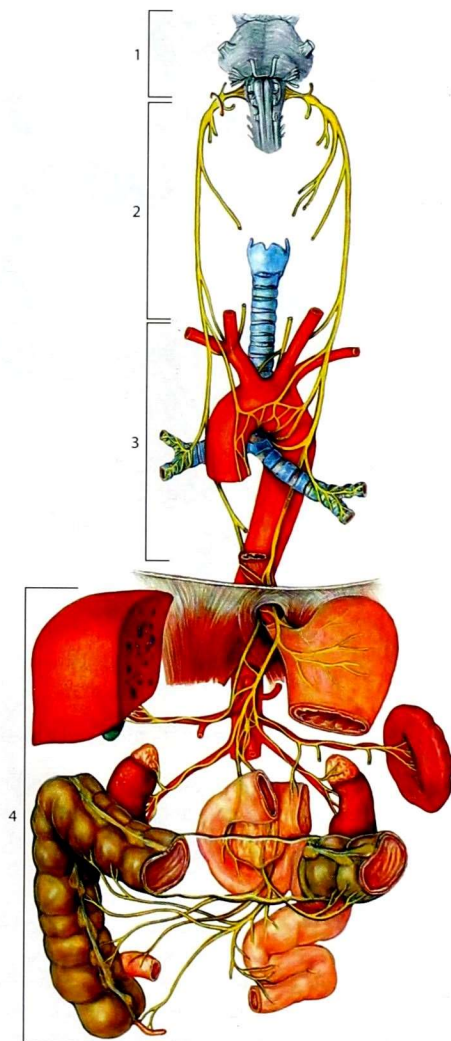


Рис. 112. Отделы блуждающего нерва [X].

С учётом топографии блуждающего нерва выделяют его отделы:

- 1 — головной;
- 2 — шейный;
- 3 — грудной;
- 4 — брюшной

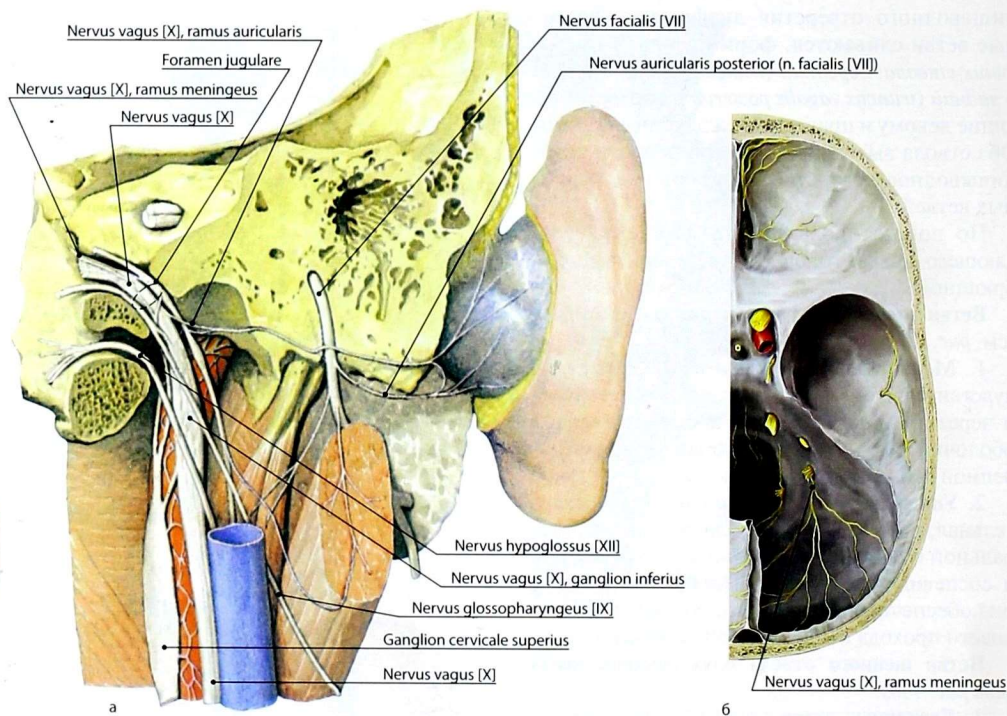


Рис. 113. Блуждающий нерв: а — топография ветвей головного отдела нерва; б — менингеальная ветвь

сонной артерии. У большого рога подъязычной кости нерв делится на две ветви: *наружную (ramus externus)* и *внутреннюю (ramus internus)*. Наружная ветвь идёт по заднему краю щитовидного хряща к перстнещитовидной мышце. Внутренняя ветвь — более толстая, чувствительная и парасимпатическая — прободает щитоподъязычную мембрану и иннервирует слизистую оболочку гортани выше голосовой щели, а также слизистую оболочку надгортанника и корня языка.

3. Верхние шейные сердечные ветви (rami cardiaci cervicales superiores) содержат чувствительные и парасимпатические волокна, которые соединяются с одноименными симпатическими шейными сердечными нервами и участвуют в образовании сердечного сплетения.

4. Нижние шейные сердечные ветви (rami cardiaci cervicales inferiores), чувствительные и парасимпатические, отходят от возвратного гортанного нерва или от ствола блуждающего нерва; участвуют в формировании сердечного сплетения.

Ветви грудного отдела блуждающего нерва

1. Возвратный гортанный нерв (nervus laryngeus recurrens), смешанный, отходит от блуждающего нерва на уровне верхней апертуры грудной клетки. Правый возвратный гортанный нерв огибает снизу и сзади правую подключичную артерию, а левый — дугу аорты. Оба нерва поднимаются в борозде между пищеводом и трахеей, отдавая ветви к этим органам. Конечная ветвь — *нижний гортанный нерв (nervus laryngeus inferior)* — подходит к гортани и двигательными волокнами

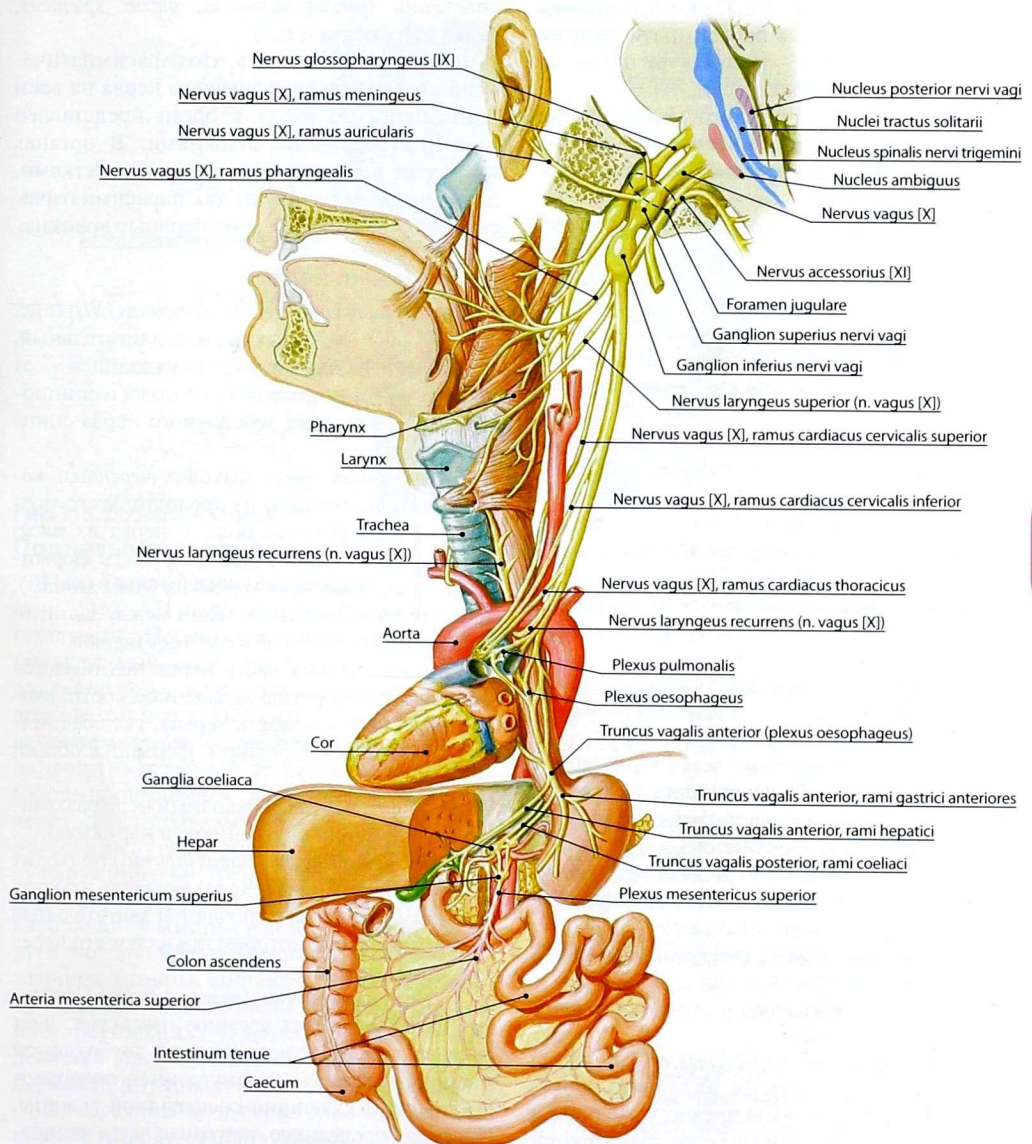


Рис. 114. Блуждающий нерв

иннервирует все её мышцы, за исключением перстнещитовидной, а парасимпатическими и чувствительными — слизистую оболочку гортани ниже голосовой щели.

От возвратного гортанного нерва отходят чувствительные и парасимпатические ветви к трахее, пищеводу, щитовидной и околотитовидным железам.

2. **Грудные сердечные ветви** (*rami cardiaci thoracici*), чувствительные и парасимпатические, начинаются от блуждающего нерва ниже отхождения от него возвратного гортанного нерва; участвуют в образовании сердечного сплетения.

3. **Трахеальные ветви** (*rami tracheales*), чувствительные и парасимпатические, идут к грудному отделу трахеи.

4. **Бронхиальные ветви** (*rami bronchiales*), чувствительные и парасимпатические, направляются к бронхам.

5. **Пищеводные ветви** (*rami oesophageales*), чувствительные и парасимпатические, подходят к грудному отделу пищевода.

6. **Перикардиальные ветви** (*rami pericardiales*), чувствительные и парасимпатические, иннервируют перикард.

Ветви брюшного отдела (блуждающих стволов) — чувствительные и парасимпатические по составу волокон.

1. **Передние желудочные ветви** (*rami gastrici anteriores*) начинаются от переднего ствола и образуют на передней поверхности желудка переднее желудочное сплетение.

2. **Задние желудочные ветви** (*rami gastrici posteriores*) отходят от заднего ствола и формируют заднее желудочное сплетение.

3. **Печёночные ветви** (*rami hepatici*) входят в состав печёночного сплетения.

4. **Почечные ветви** (*rami renales*) формируют почечные сплетения.

5. **Чревные ветви** (*rami coeliaci*) отходят в основном от заднего ствола, их волокна проходят транзитом через узлы чревного сплетения и в составе ветвей последнего по ходу артерий направляются к внутренним органам: печени, селезёнке, поджелудочной железе, тонкой и толстой кишке (до середины поперечной ободочной кишки), формируя соответствующие

сплетения (*plexus hepaticus*, *plexus splenicus*, *plexus pancreaticus* и т.д.).

Необходимо отметить, что парасимпатический компонент блуждающего нерва на всем протяжении до выхода в орган представлен преганглионарными волокнами. В органах находятся интрамуральные узлы с клетками, в которых контактируют как парасимпатические, так и симпатические нервные волокна.

Добавочный нерв

Добавочный нерв (*nervus accessorius [XI]*) (рис. 115), XI пара черепных нервов, двигательный. Начинается двумя частями: блуждающей — от двойного ядра продолговатого мозга и спинномозговой — от ядра добавочного нерва спинного мозга.

Блуждающая часть выходит *черепным корешком* (*radix cranialis*) из продолговатого мозга ниже выхода блуждающего нерва из *sulcus posterolateralis*. Спинномозговая часть формируется *спинномозговым корешком* (*radix spinalis*), выходящим из спинного мозга между задними и передними корешками шейных нервов.

Спинномозговая часть нерва поднимается к большому отверстию затылочной кости, входит через него в полость черепа, где соединяется с черепным корешком, формируя общий ствол нерва.

В полости черепа добавочный нерв разделяется на две ветви: внутреннюю и наружную.

1. **Внутренняя ветвь** (*ramus internus*) подходит к блуждающему нерву. Через эту ветвь в состав блуждающего нерва включаются двигательные нервные волокна, которые покидают его через гортанные нервы.

2. **Наружная ветвь** (*ramus externus*) выходит из черепа через яремное отверстие, идёт сначала позади заднего брюшка двубрюшной мышцы, а далее — по внутренней поверхности грудино-ключично-сосцевидной мышцы. Прободая последнюю, наружная ветвь направляется вниз и заканчивается в трапециевидной мышце. Таким образом, добавочный нерв иннервирует грудино-ключично-сосцевидную и трапециевидную мышцы.

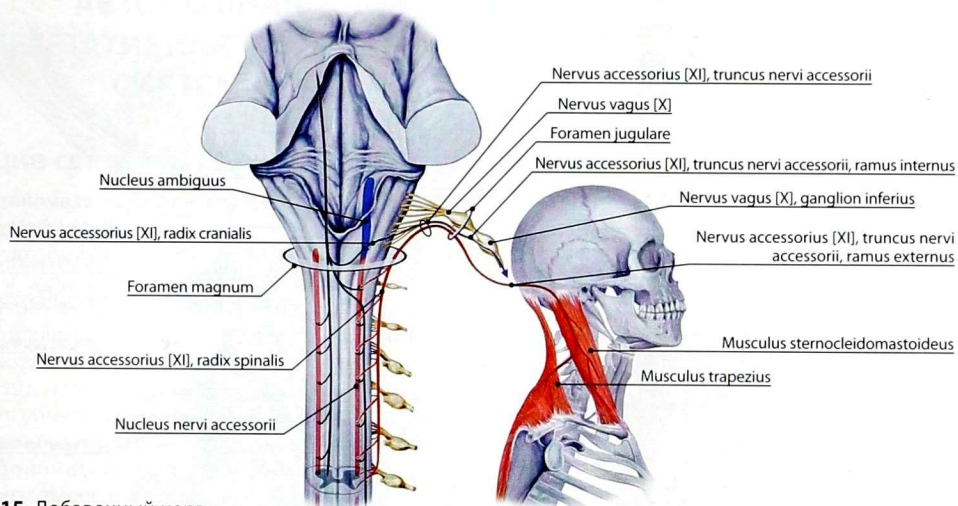


Рис. 115. Добавочный нерв

Подъязычный нерв

Подъязычный нерв (*nervus hypoglossus [XII]*) (рис. 116), XII пара черепных нервов, двигательный. Нервные волокна, образующие подъязычный нерв, отходят от клеток его двигательного ядра, находящегося в продолговатом мозге. Нерв выходит из мозга несколькими корешками между пирамидой и оливой (из передней латеральной борозды). Сформировавшийся ствол нерва проходит через канал подъязычного нерва, выходит в область шеи, где располагается сначала между наружной и внутренней сонными артериями, а затем спускается под задним брюшком двубрюшной мышцы в виде открытой кверху дуги по боковой поверхности подъязычно-язычной мышцы, составляя верхнюю сторону *язычного треугольника* (*trigonum linguale*) или треугольника Пирогова. Затем он разделяется на конечные *язычные ветви* (*rami linguales*), иннервирующие мышцы языка.

От середины дуги нерва вниз вдоль общей сонной артерии отходит *верхний корешок шейной петли* (*radix superior ansae cervicalis*), который соединяется с её *нижним корешком* (*radix inferior*) из шейного сплетения, в результате чего образуется *шейная петля* (*ansa cervicalis*).

От шейной петли отходят несколько ветвей к мышцам шеи, расположенным преимущественно ниже подъязычной кости (см. *Шейное сплетение*).

ВОПРОСЫ ДЛЯ САМОКОНТРОЛЯ

1. Какие черепные нервы по составу волокон являются смешанными?
2. Назовите черепные нервы промежуточного и среднего мозга.
3. Какие нервы иннервируют мышцы глазного яблока?
4. Перечислите ветви глазного нерва. Укажите их области иннервации.
5. Какие нервы иннервируют зубы верхней челюсти?
6. Какие ветви нижнечелюстного нерва вы знаете?
7. Какие виды нервных волокон проходят в составе барабанной струны?
8. Укажите ветви, отходящие от лицевого нерва по ходу канала. Что они иннервируют?
9. Перечислите ветви околушного сплетения. Что они иннервируют?

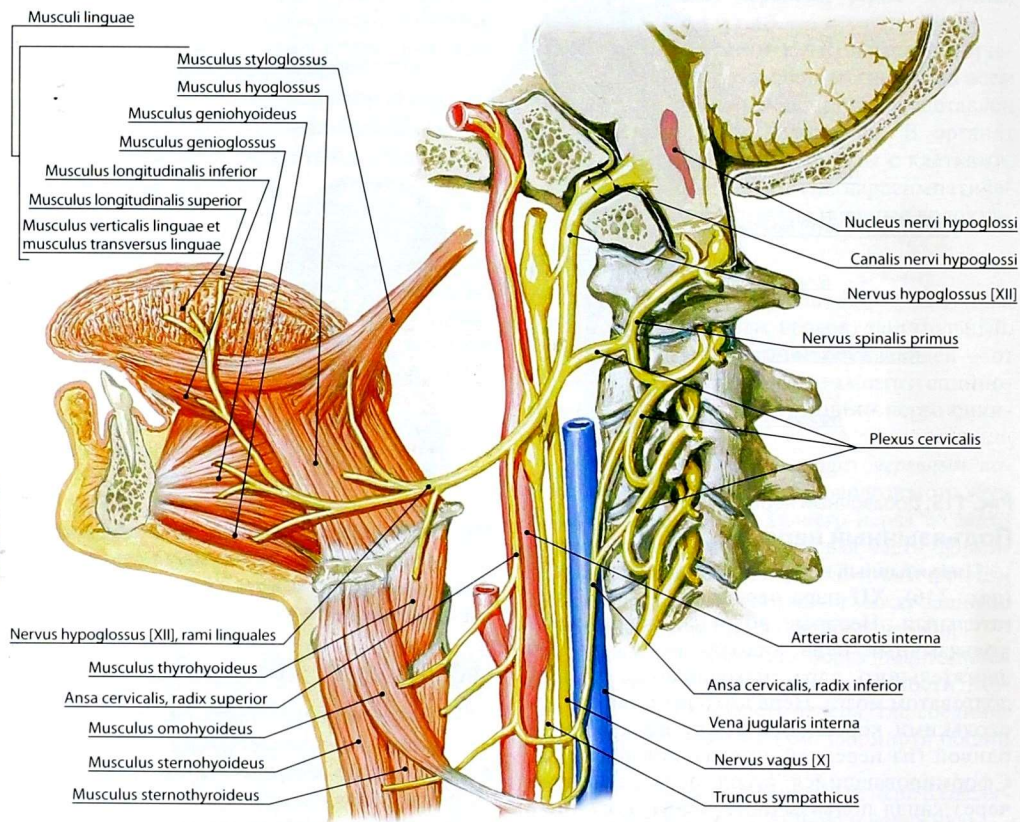


Рис. 116. Подъязычный нерв

10. Назовите ветви языкоглоточного нерва.
11. Какие ветви отходят от головного и шейного отделов блуждающего нерва? Что они иннервируют?
12. Какие ветви грудного и брюшного отдела блуждающего нерва вам известны? Что они иннервируют?
14. Что иннервируют добавочный и подъязычный нервы?

15. Укажите состав волокон III, IV пар черепных нервов, локализацию их ядер и области иннервации.
16. Укажите состав волокон V–VII пар черепных нервов, локализацию их ядер и области иннервации.
17. Укажите состав волокон IX, X пар черепных нервов, локализацию их ядер и области иннервации.

АУТОНОМНАЯ (ВЕГЕТАТИВНАЯ) НЕРВНАЯ СИСТЕМА

Общие сведения

Автономная нервная система — часть нервной системы, которая иннервирует сердце, гладкую мускулатуру, внутренние органы, сосуды и железы, осуществляя регуляцию ряда жизненно важных функций, таких как дыхание, пищеварение, обмен веществ, выделение, размножение и др. Кроме того, она выполняет адаптационно-трофическую функцию — регулирует обмен веществ в зависимости от условий внешней среды.

Автономность этой части нервной системы относительная и не предусматривает её полную независимость от высших центров нервной системы. Термин «автономная» нервная система отражает лишь то, что она регулирует произвольные функции организма. Между соматической и автономной частями нервной системы существует тесная анатомическая и функциональная взаимосвязь. Деятельность обеих частей нервной системы объединяется корой полушарий большого мозга. Высшим вегетативным подкорковым центром, осуществляющим регуляцию и интеграцию функций внутренних органов, эндокринных желез и сосудистой системы, является гипоталамус.

В автономной нервной системе по топографическому принципу выделяют центральную часть, расположенную в головном и спинном мозге, и периферическую, имеющую очень широкую область распространения, проникающую во все органы и ткани.

По функциональному принципу автономная нервная система состоит из двух частей — симпатической и парасимпатической, которые выполняют разные функции. Например, при увеличении активности симпатической части наблюдаются повышение частоты сердечных сокращений, сужение сосудов, ослабление перистальтики кишечника, а при активации парасимпатической — снижение частоты сердечных

сокращений, усиление перистальтики кишечника, усиление секреции желёз. Однако различие функций симпатической и парасимпатической частей не антагонистично — существует синергизм в деятельности этих двух систем. Обе части автономной нервной системы дополняют друг друга, и большинство проводников и сплетений содержат как симпатические, так и парасимпатические волокна. Следует иметь в виду, что симпатическая часть автономной нервной системы имеет более широкую, чем парасимпатическая, область иннервации, так как некоторые органы (потовые и сальные железы, мышца, поднимающая волос, мозговое вещество надпочечников, хромаффинные тельца, большинство сосудов) имеют только симпатическую иннервацию.

В автономной нервной системе, так же как и в анимальной, различают два отдела: центральный, включающий центры, расположенные в головном и спинном мозге, и периферический, состоящий из вегетативных узлов (ганглиев), внеорганных и органных (внутристеночных, интрамуральных) сплетений.

1. **Узлы (ганглии)** автономной нервной системы в симпатической и парасимпатической частях расположены различно. В симпатической части имеется две группы узлов, связанных со спинномозговыми центрами, — паравертебральные и превертебральные. Паравертебральные формируют цепочки узлов, соединяющихся между собой и образующих по бокам от позвоночного столба *левый и правый симпатические стволы (truncus sympathicus dexter et truncus sympathicus sinister)*. Превертебральные узлы располагаются спереди от позвоночного столба на грудной аорте и вокруг брюшной аорты и её ветвей, участвуя в формировании *грудного (plexus aorticus thoracicus)* и *брюшного аортального сплетений (plexus aorticus abdominalis)*. В парасимпатической части узлы связаны с парасимпатическими ядрами III, VII, IX и X пар черепных нервов, с парасимпатическими ядрами крестцовых сегментов спинного мозга (S2–S4) и располагаются рядом с иннервируемыми органами.

2. **Внеорганные автономные нервные сплетения** образуются автономными узлами и нервами — ветвями симпатического ствола, блуждающих, языкоглоточных нервов и тазовых внутренних нервов, а также чувствительными волокнами нервной системы на крупных сосудах, чаще артериях, и вокруг полых органов.

3. **Интрамуральные нервные сплетения** залегают в различных слоях оболочек органов и внутри паренхиматозных органов. Интрамуральные сплетения, так же как и внеорганные, являются смешанными по составу, общими для обеих частей вегетативной нервной системы.

Отличия автономной и соматической нервной систем

Автономная (вегетативная) нервная система имеет следующие отличия от соматической (анимальной) нервной системы (рис. 117).

1. **Область эфферентной иннервации.** Соматическая часть нервной системы иннервирует кожу и скелетную мускулатуру (ограниченная область иннервации), а автономная — иннервирует также гладкую мускулатуру внутренних органов и сосудов, сердце, железы и имеет выраженную трофическую функцию (обширная область иннервации).

2. **Сегментарность иннервации.** В соматической нервной системе проявляется сегментарность расположения центров, выхода нервов, зон иннервации. Для автономной нервной системы характерны гнездность расположения центров и выхода нервных пучков, отсутствие сегментарной иннервации органов-мишеней.

3. **Локализация эфферентного нейрона.** В соматической нервной системе эфферентный нейрон (мотонейрон) локализуется в центральной нервной системе — в передних рогах серого вещества спинного мозга или в двигательных ядрах черепных нервов. Эфферентный нейрон вегетативной нервной системы расположен на периферии — во внеорганных и интрамуральных узлах.

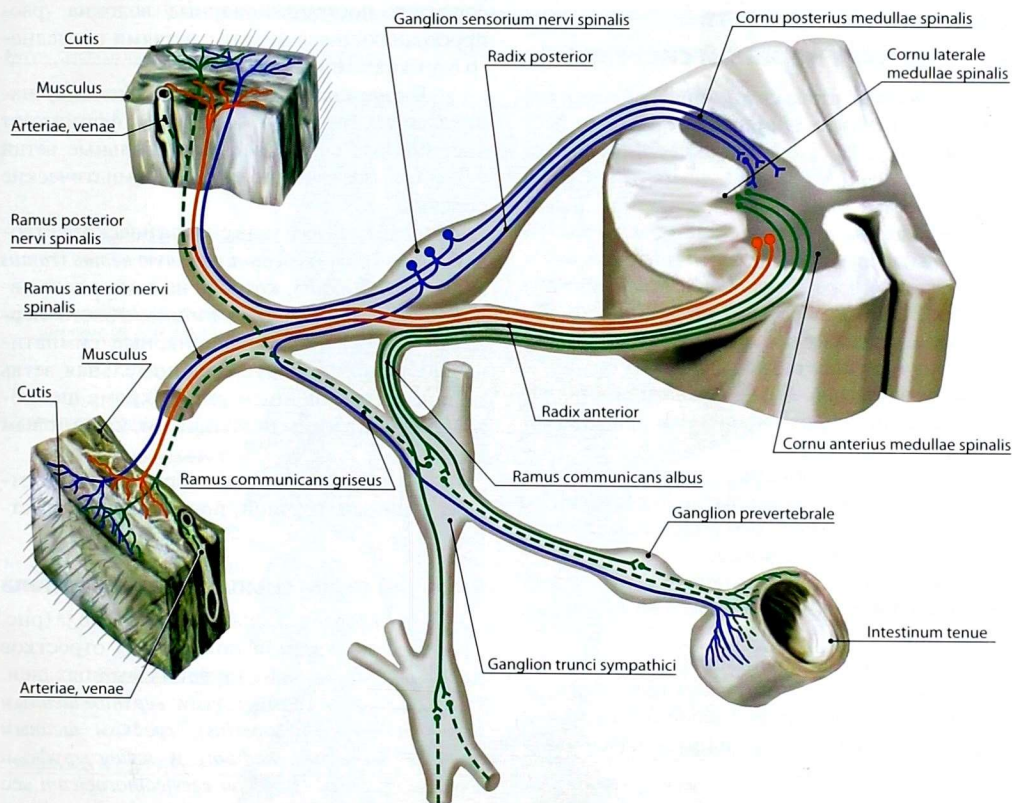
4. **Строение эфферентных нервных волокон.** В соматической нервной системе эфферентные волокна миелиновые, быстропроводящие

нервный импульс, в автономной — эфферентные волокна (постганглионарные, послеузловые) безмиелиновые, медленнопроводящие. Послеузловые аксоны окончаний не образуют: ими являются варикозные утолщения, в которых по ходу волокон кванты медиаторов выделяются в межклеточное пространство.

5. **Чувствительное звено рефлекторной дуги.** В соматической нервной системе первый, афферентный, нейрон рефлекторной дуги расположен в чувствительных узлах спинномозговых и черепных нервов. В автономной нервной системе афферентный нейрон имеет двоякое расположение: нейроны чувствительных узлов спинномозговых и черепных нервов связывают органы-мишени с центральной нервной системой, реализуя межсистемные связи и висцеро-соматические рефлексы; собственные афферентные нейроны локализуются в узлах симпатической нервной системы и в интрамуральных узлах. Они выполняют настроечные функции, обеспечивают замыкание рефлекторных дуг на уровне органа и межорганные связи.

Развитие автономной нервной системы

Автономная нервная система, выполняющая одну из самых древних функций — адаптационно-трофическую, обеспечивает адаптацию (от *adapto* — примериваю, прилаживаю) клеток, тканей и органов путём изменения обмена веществ применительно к условиям внешней среды. На ранних стадиях развития жизни, например у беспозвоночных, имелась общая ганглиозно-сетевидная нервная система, выполняющая все функции нервной системы — как иннервацию мускулатуры, так и регуляцию внутренних сред организма. В ходе эволюции и усложнения строения организмов единая нервная система разделилась на 2 отдела — анимальный (соматический) и вегетативный (автономный). В ходе эволюции очень быстро происходило развитие аппарата движения и органов чувств, помогающих особи лучше приспособляться к изменяющимся условиям среды, поэтому анимальная часть нервной системы подверглась быстрому прогрессивному



- Аfferентные соматические и автономные волокна
- Эfferентные преганглионарные автономные волокна
- - - - - Эfferентные постганглионарные автономные волокна
- Эfferентные соматические волокна

Рис. 117. Рефлекторная дуга соматической и автономной нервной систем

развитию. Наоборот, структурная организация автономной нервной системы более соответствовала конструкции и функции внутренних органов. Данная часть нервной системы развивалась медленнее, но в целом повторяла эволюцию нервной системы от бесчерепных до высших представителей животного мира.

В процессе эмбрионального развития человека центральный отдел автономной нервной

системы (центры в головном и спинном мозге) возникает из нейробластов соответствующих отделов нервной трубки. Периферический отдел (узлы) появляется из нейробластов, которые мигрировали из ганглиозной пластинки на периферию. Появляющиеся в процессе развития отростки нервных клеток формируют нервы и сплетения автономной нервной системы.

Симпатическая часть автономной нервной системы

Центральный отдел симпатической части автономной нервной системы представлен расположенными в боковых рогах серого вещества спинного мозга на уровне сегментов С8–L3 *промежуточно-латеральными ядрами (nuclei intermediolaterales)*. Аксоны клеток выходят из спинного мозга в виде преганглионарных волокон в составе передних корешков, отделяются от ствола спинномозгового нерва в составе *белых соединительных ветвей (rami communicantes albi)* и идут к узлам симпатического ствола.

Периферический отдел симпатической части автономной нервной системы представлен узлами:

1) околопозвоночными (паравертебральными) нервными узлами, расположенными по бокам позвоночного столба, входящими в состав симпатических стволов;

2) ветвями и нервами, отходящими от узлов, объединяющих их в ствол или формирующих сплетения;

3) впередипозвоночными (превертебральными) нервными узлами, входящими в состав грудного и брюшного аортальных сплетений, а также экстраорганными и интрамуральными узлами и сплетениями.

Симпатический ствол

Симпатический ствол (*truncus sympathicus*) парный, состоит из цепочки *узлов (ganglia trunci sympathici)*, имеющих следующие ветви.

1. **Межганглионарные (межузловые) ветви (*rami interganglionares*)** — соединяют нервные узлы одной стороны между собой, в результате чего формируется симпатический ствол, либо противоположных сторон, что обеспечивает перекрестную иннервацию органов грудной и брюшной полостей. В крестцовом отделе оба ствола связаны с непарным копчиковым узлом. Межганглионарные ветви содержат преганглионарные и постганглионарные волокна.

2. **Серая соединительная ветвь (*ramus communicans griseus*)** соединяет узел симпатического ствола со стволом спинномозгового нерва,

содержит постганглионарные волокна, распространяющиеся вместе с ветвями последнего в органах-мишенях.

3. **Висцеральные ветви (*rami viscerales*)** направляются напрямую к органам, формируют внеорганные сплетения. Висцеральные ветви содержат постганглионарные симпатические волокна.

Иногда к ветвям узла симпатического ствола относят *белую соединительную ветвь (ramus communicans albus)*, которая на самом деле является ветвью ствола спинномозгового нерва и содержит преганглионарные симпатические волокна. Белая соединительная ветвь не подходит к шейным узлам (кроме шейногрудного), нижним поясничным, крестцовым узлам.

В симпатическом стволе различают 4 отдела: шейный, грудной, поясничный и крестцовый.

Шейный отдел симпатического ствола

Шейный отдел симпатического ствола (рис. 118) залегает впереди поперечных отростков шейных позвонков на глубоких мышцах шеи. Он представлен тремя узлами: *верхним шейным (ganglion cervicale superius)*, *средним шейным (ganglion cervicale medium)* и *шейногрудным* или *звёздчатым (ganglion cervicothoracicum seu stellatum)*. Средний шейный узел самый незначительный по размеру. Звёздчатый узел состоит из нижнего шейного узла, сросшегося с одним-двумя верхними грудными узлами.

Преганглионарные симпатические волокна проникают в шейные узлы посредством белых соединительных ветвей восьмого шейного, первого—второго грудных спинномозговых нервов, идущих к нейронам шейногрудного узла. Часть содержащихся в них аксонов нейронов промежуточно-латеральных ядер боковых рогов серого вещества спинного мозга сегментов С8–Т1–Т2 проходят через узел и межузловые ветви транзитом и заканчиваются на нейронах, лежащих выше шейных узлов.

От шейных узлов отходят следующие нервы и ветви.

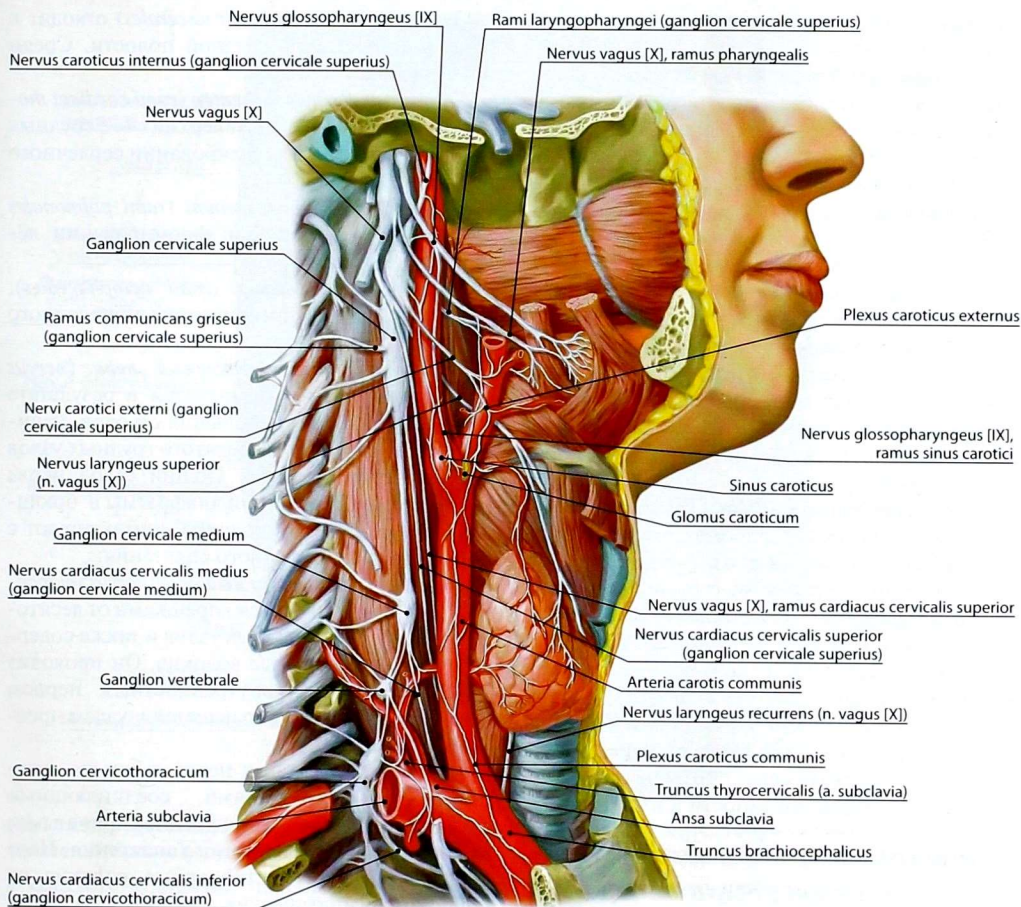


Рис. 118. Шейная часть автономной нервной системы

1. **Межузловые ветви** (*rami interganglionares*), связывающие узлы между собой, шейно-грудным узлом и с грудными узлами.

2. **Серые соединительные ветви** (*rami communicantes grisei*) — к нервам шейного, плечевого сплетений, верхним грудным нервам.

3. **Внутренний сонный нерв** (*nervus caroticus internus*) отходит обычно от верхнего и среднего шейных узлов к внутренней сонной артерии и формирует вокруг неё *внутреннее сонное сплетение* (*plexus caroticus internus*), которое

распространяется и на её ветви. От сплетения ответвляется *глубокий каменистый нерв* (*nervus petrosus profundus*), волокна которого проходят транзитом через крылонёбный узел и достигают с его ветвями рабочих органов.

4. **Яремный нерв** (*nervus jugularis*) начинается от верхнего шейного узла, в пределах яремного отверстия разделяется на две ветви: одна идёт к верхнему узлу блуждающего нерва, другая — к нижнему узлу языкоглоточного нерва.

Симпатические волокна входят в состав ветвей указанных нервов.

5. **Позвоночный нерв** (*nervus vertebralis*) отходит от шейно-грудного узла к позвоночной артерии, вокруг которой формирует *позвоночное сплетение* (*plexus vertebralis*).

6. **Сердечные шейные верхний, средний и нижний нервы** (*nervus cardiacus cervicalis superior, nervus cardiacus cervicalis medius et nervus cardiacus cervicalis inferior*) берут начало от соответствующих шейных узлов и входят в состав сердечного нервного сплетения.

7. **Наружные сонные нервы** (*nervi carotici externi*) отходят от верхнего и среднего шейных узлов к наружной сонной артерии, участвуя в образовании *наружного сонного сплетения* (*plexus caroticus externus*), которое распространяется и на ветви артерии.

8. **Гортанно-глоточные ветви** (*rami laryngopharyngei*) идут от верхнего шейного узла к глоточному нервному сплетению и в составе соединительной ветви — к верхнему гортанному нерву.

9. **Подключичные ветви** (*rami subclavii*) отходят от *подключичной петли* (*ansa subclavia*), которая образована разделением межузловой ветви между средним шейным и шейно-грудным узлами. Подключичные ветви образуют сплетения вокруг подключичной артерии, переходящие на подмышечную артерию, артерии свободной верхней конечности и их ветви.

Грудной отдел симпатического ствола

Грудной отдел симпатического ствола (рис. 119, 120) включает 9–12 грудных узлов. *Белые соединительные ветви* (*rami communicantes albi*) соединяют грудные спинномозговые нервы с грудными узлами симпатического ствола. В составе этих ветвей к узлам и через узлы идут преганглионарные волокна из ядер боковых рогов спинного мозга. От узлов грудного отдела начинаются следующие нервы и ветви.

1. **Межузловые ветви** (*rami interganglionares*), соединяющие грудные узлы между собой, с шейно-грудным и поясничными узлами.

2. **Серые соединительные ветви** (*rami communicantes grisei*) отходят от грудных узлов к грудным спинномозговым нервам.

3. **Органные ветви** (*rami viscerales*) отходят к сплетениям органов грудной полости. Среди них выделяют:

— **грудные сердечные ветви** (*rami cardiaci thoracici*), которые отходят от верхних 4–5 грудных узлов и участвуют в формировании сердечного нервного сплетения;

— **грудные лёгочные ветви** (*rami pulmonales thoracici*), участвующие в формировании лёгочного сплетения;

— **пищеводные ветви** (*rami oesophageales*), участвующие в формировании пищевого сплетения;

— **большой внутренностный нерв** (*nervus splanchnicus major*) формируется в результате слияния отдельных небольших стволов, начинающихся от шестого–девятого грудных узлов симпатического ствола. Общий ствол нерва проходит между ножками диафрагмы в брюшную полость, где его волокна контактируют с нейронами узлов чревного сплетения;

— **малый внутренностный нерв** (*nervus splanchnicus minor*) формируется корешками от десятого–двенадцатого грудных узлов и также содержит преганглионарные волокна. Он проходит вместе с большим внутренностным нервом через диафрагму и направляется к узлам чревного сплетения.

Оба внутренностных нерва являются межганглионарными ветвями, соединяющими околопозвоночные узлы с предпозвоночными, входящими в состав чревного сплетения. Нервы содержат преганглионарные волокна от нейронов симпатических ядер боковых рогов средних и нижних грудных сегментов, которые проходят через узлы симпатического ствола транзитом.

Поясничный отдел симпатического ствола

Поясничный отдел симпатического ствола состоит из 3–5 поясничных узлов, расположенных у медиального края большой поясничной мышцы. *Белые соединительные ветви* (*rami communicantes albi*), содержащие преганглионарные волокна, соединяют первые 2–3 поясничных спинномозговых нервов

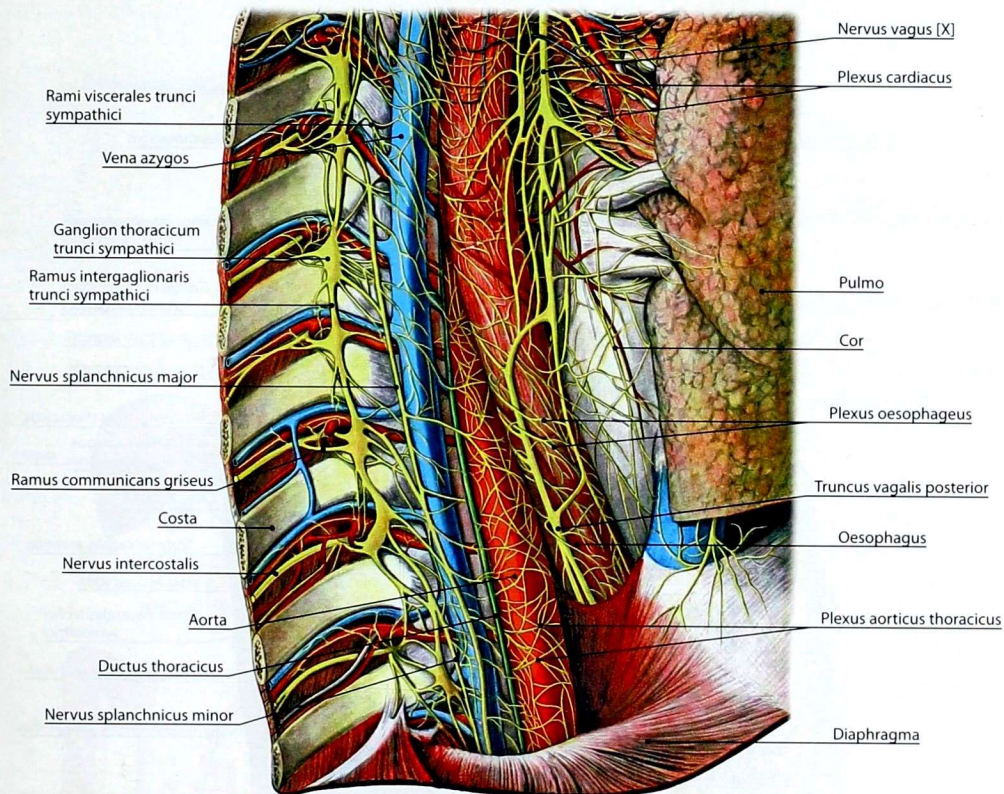


Рис. 119. Грудной отдел правого симпатического ствола и правого блуждающего нерва. Формирование сплетений органов грудной полости (вид справа)

с соответствующими поясничными узлами. От узлов отходят следующие нервы.

1. **Межузловые ветви** (*rami interganglionares*), соединяющие поясничные узлы между собой, с грудными и крестцовыми узлами; содержат пре- и постганглионарные волокна.

2. **Серые соединительные ветви** (*rami communicantes grisei*), соединяющие поясничные узлы с нервами поясничного сплетения; содержат постганглионарные волокна.

3. **Поясничные внутренностные нервы** (*nervi splanchnici lumbales*) идут к чревному, межбрыжеечному и нижнему брыжеечному сплетениям.

Крестцовый отдел симпатического ствола

Крестцовый отдел симпатического ствола включает 3–4 *крестцовых узла* (*ganglia sacralia*), лежащих медиальнее передних крестцовых отверстий, и *непарный узел* (*ganglion impar*), лежащий на передней поверхности копчика. От узлов отходят следующие ветви и нервы.

1. **Межузловые ветви** (*rami interganglionares*), связывающие узлы между собой и вышележащими поясничными узлами.

2. **Серые соединительные ветви** (*rami communicantes grisei*), идущие к нервам крестцового сплетения.

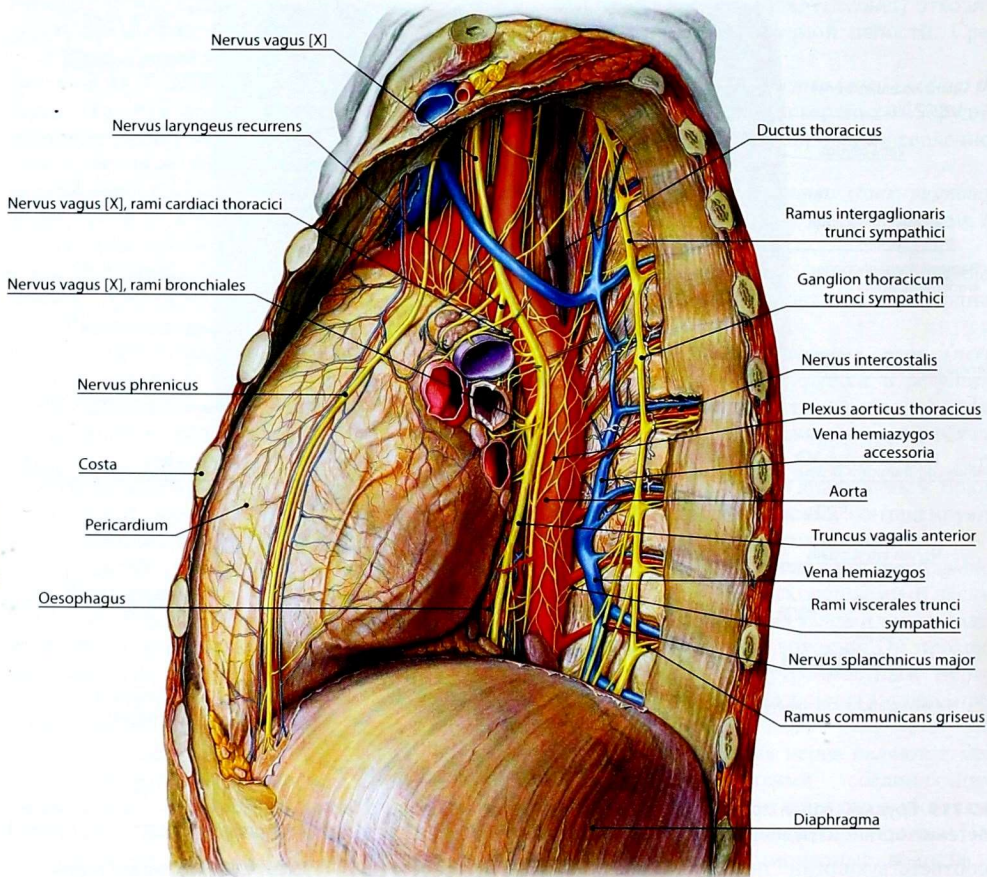


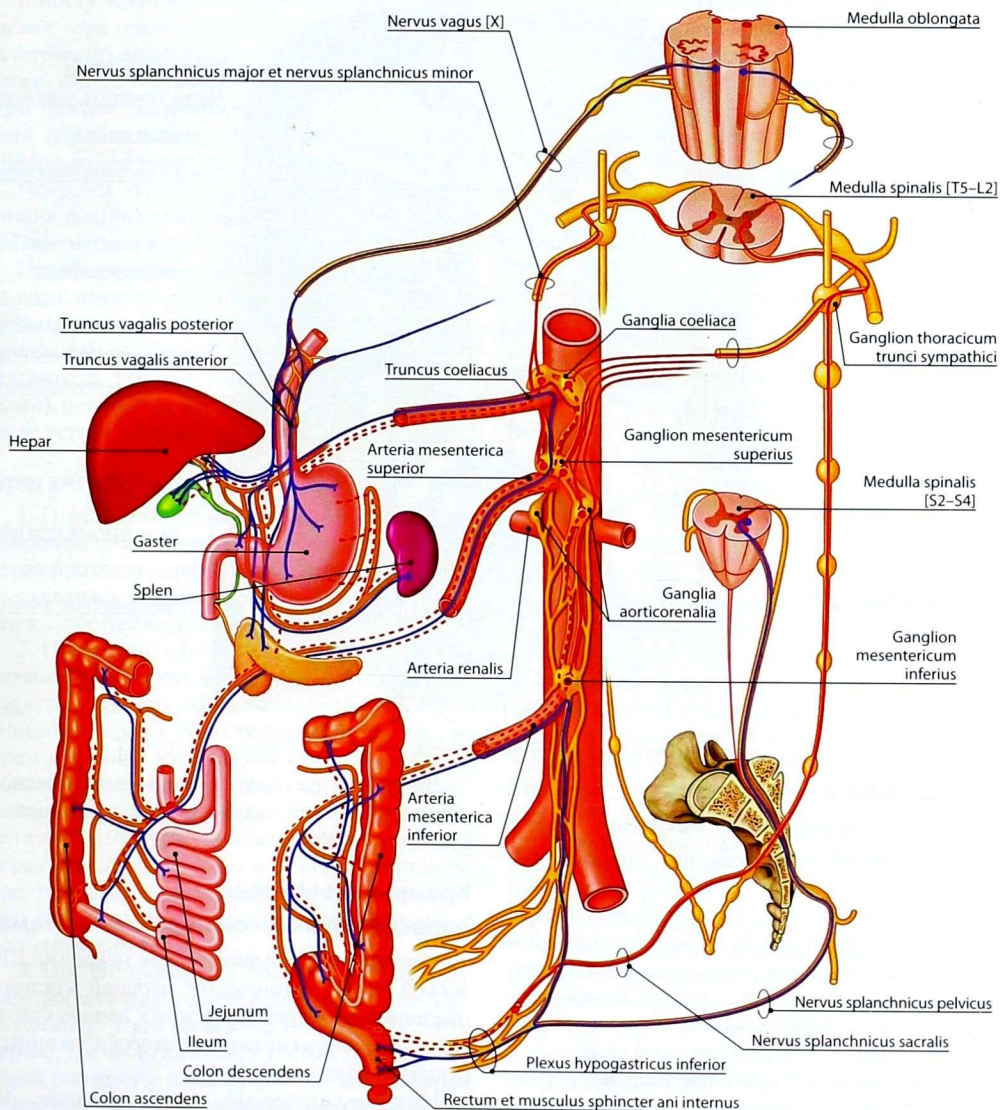
Рис. 120. Грудной отдел левого симпатического ствола и левого блуждающего нерва. Формирование экстраорганных сплетений (вид слева)

3. **Крестцовые внутренностные нервы** (*nervi splanchnici sacrales*) — к тазовому нервному сплетению.

Предпозвоночные узлы

Предпозвоночные узлы (*ganglia prevertebralia*) (рис. 121, 122) располагаются спереди от позвоночного столба на нисходящей аорте — мелкие входят в состав сплетений органов грудной

полости, крупные — в состав брюшного аортального сплетения. К крупным узлам относят парные чревные узлы, аортопочечные узлы, верхний брыжеечный узел и нижний брыжеечный узел. Сплетения по составу волокон относятся к смешанному, т.е. содержат, как и их ветви, симпатические и парасимпатические волокна. В связи с этим они будут рассмотрены после парасимпатической части автономной нервной системы.



- Преганглионарные парасимпатические волокна
- Преганглионарные симпатические волокна
- - - Постганглионарные симпатические волокна

Рис. 121. Иннервация органов брюшной полости (схема)

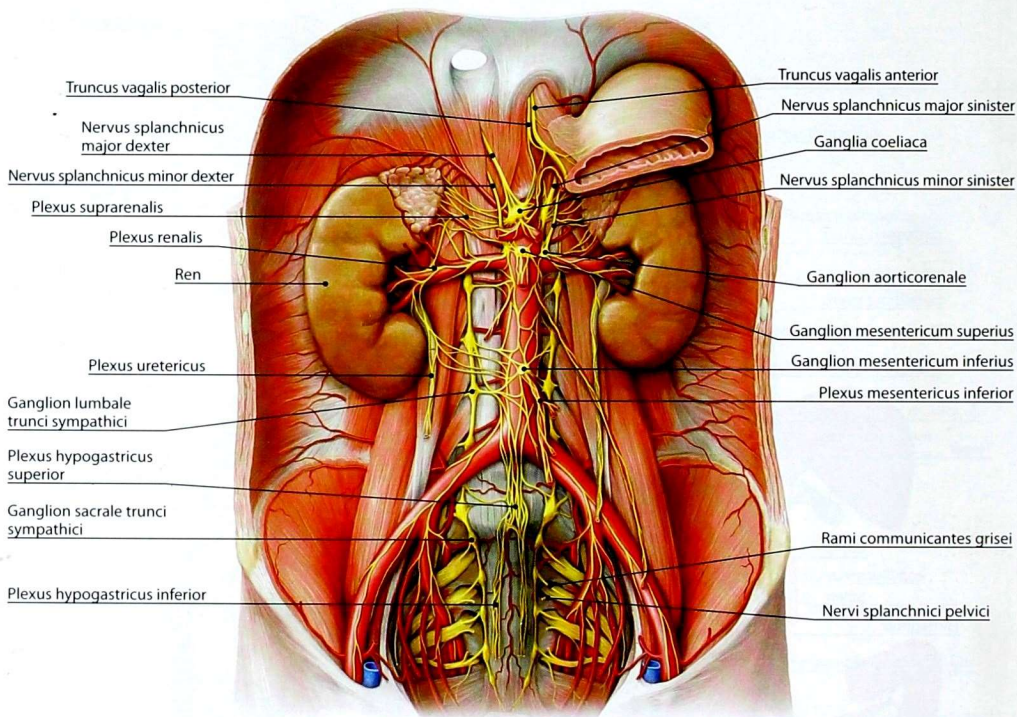


Рис. 122. Брюшные и тазовые автономные сплетения и узлы

Парасимпатическая часть автономной нервной системы

Центральный отдел парасимпатической части автономной нервной системы представлен в головном мозге парасимпатическими ядрами III, VII, IX и X пар черепных нервов, в спинном мозге — *крестцовыми парасимпатическими ядрами (nuclei parasympathici sacrales)*, которые лежат в боковых рогах серого вещества спинного мозга на уровне 2–4 крестцовых сегментов.

Периферический отдел представлен нервами, содержащими преганглионарные волокна, отходящие от парасимпатических ядер, парасимпатическими узлами, постганглионарными волокнами, входящими в состав ветвей узлов, экстраорганными и интрамуральными узлами и сплетениями.

По расположению в парасимпатической нервной системе выделяют краниальный и крестцовый отделы.

Краниальный отдел парасимпатической нервной системы

Центры краниального отдела парасимпатической части автономной нервной системы представлены ядрами черепных нервов ствола головного мозга (мезэнцефалический и понтобульбарный отделы).

Мезэнцефалический отдел содержит *добавочные ядра глазодвигательного нерва (nuclei accessorii nervi oculomotorii)*, которые находятся в сером веществе, окружающем водопровод среднего мозга, медиальнее двигательного ядра глазодвигательного нерва.

В мосту лежат *верхнее слюноотделительное* и *слёзное ядра* (*nucleus salivatorius superior et nucleus lacrimalis*) лицевого нерва. В продолговатом мозге находятся *нижнее слюноотделительное ядро* (*nucleus salivatorius inferior*) языкоглоточного нерва и *заднее ядро блуждающего нерва* (*nucleus posterior nervi vagi [X]*).

Нейроны указанных ядер являются источником преганглионарных волокон, идущих в составе нервов и их ветвей к ганглиям (узлам).

Периферическая часть краниального отдела парасимпатической нервной системы (рис. 123) представлена преганглионарными (предузловыми) нервными волокнами, ганглиями (узлами) и постганглионарными (послеузловыми) нервными волокнами, идущими в составе ветвей парасимпатических узлов.

Преганглионарные волокна

1. Преганглионарные нервные волокна от нейронов добавочных ядер глазодвигательного нерва проходят через его ствол, нижнюю ветвь и, отделяясь в виде парасимпатического корешка, достигают клеток ресничного узла.

2. Преганглионарные волокна от нейронов парасимпатических ядер лицевого нерва проходят разным путем: часть волокон отделяется от лицевого нерва в области коленца под названием «большой каменистый нерв» и достигает клеток крылонёбного узла; другие, принадлежащие исключительно верхнему слюноотделительному ядру, ответвляются от лицевого нерва перед его выходом через шиლოსцевидное отверстие и достигают в составе барабанной струны нейронов поднижнечелюстного и подъязычного ганглиев.

3. Преганглионарные волокна от нейронов парасимпатического ядра языкоглоточного нерва проходят в его составе до выхода из полости черепа, где часть волокон в составе барабанного нерва попадает в барабанную полость, выходит из неё под названием «малый каменистый нерв», который через каменисто-чешуйчатый синхондроз достигает в подвисочной ямке нейронов ушного ганглия. Другие парасимпатические волокна входят в состав глоточных ветвей языкоглоточного нерва и вместе с парасимпатическими

волокнами ветвей блуждающего нерва и симпатическими волокнами ветвей шейных симпатических узлов, образующих глоточное сплетение, достигают нейронов интрамуральных сплетений глотки. Небольшая часть преганглионарных волокон в составе *синусной ветви* (*ramus sinus carotici*) входит в *сонный гломус* (*glomus caroticum*) и контактирует с его хромаффинными клетками.

4. Преганглионарные волокна от нейронов заднего ядра блуждающего нерва повторяют его ход, отделяясь в составе ветвей шейной, грудной и брюшной частей. Преганглионарные волокна достигают интрамуральных (трубчатые органы) и экстрамуральных (паренхиматозные органы) ганглиев органов сердечно-сосудистой системы, органов дыхания и органов пищеварительной системы, развивающихся из верхней и средней частей туловищной кишки.

Ганглии и постганглионарные волокна

Ганглии головной части парасимпатической нервной системы относят к экстраорганным: они состоят из мультиполярных нейронов, аксоны которых являются постганглионарами.

Ресничный узел (*ganglion ciliare*) (рис. 124) длиной до 4 мм лежит на латеральной поверхности зрительного нерва, приблизительно на границе между передней и средней его третями. К узлу подходят соединительные ветви в виде его корешков:

1) *глазодвигательный корешок* (*radix oculomotoria*) — парасимпатический корешок из нижней ветви глазодвигательного нерва, содержит преганглионарные волокна;

2) *носоресничный корешок* (*radix nasociliaris*) — чувствительный корешок, соединительная ветвь носоресничного нерва к ресничному узлу, которая содержит чувствительные волокна из глазного нерва [VI].

От нервных клеток ресничного узла отходят постганглионарные волокна, которые формируют вместе с чувствительными волокнами от тройничного нерва короткие ресничные нервы. Постганглионарные волокна иннервируют ресничную мышцу, сфинктер зрачка, а чувствительные волокна — оболочки глазного яблока.

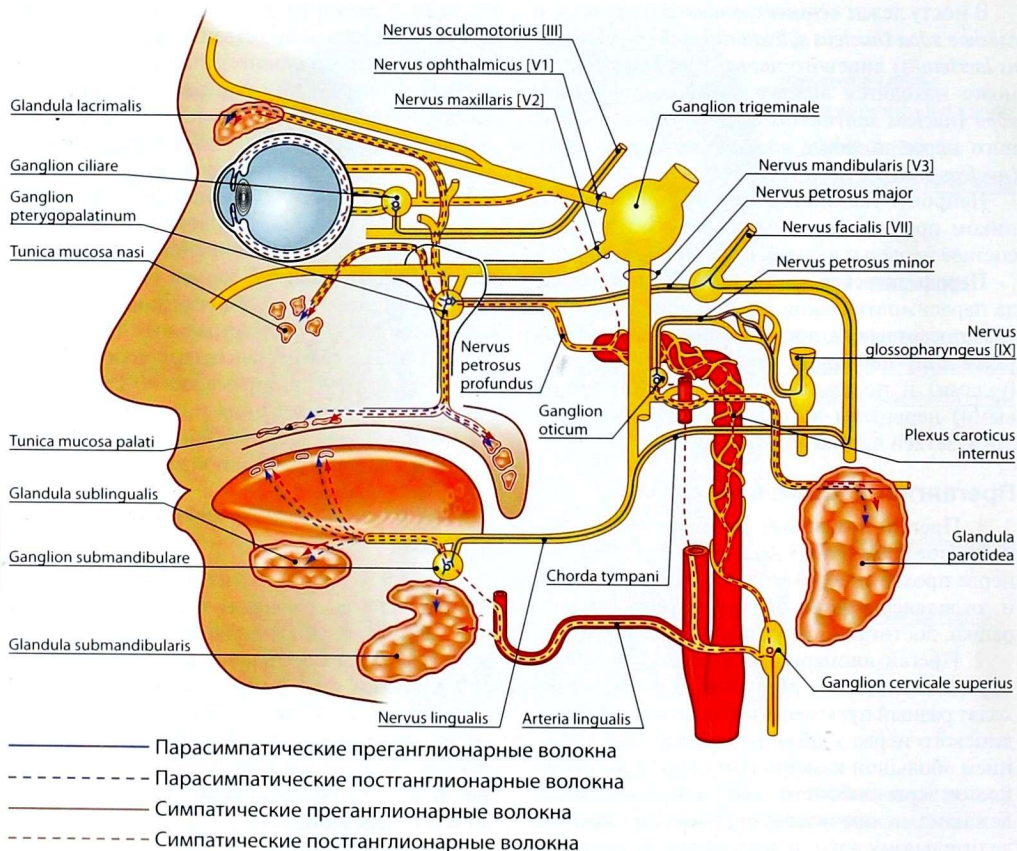


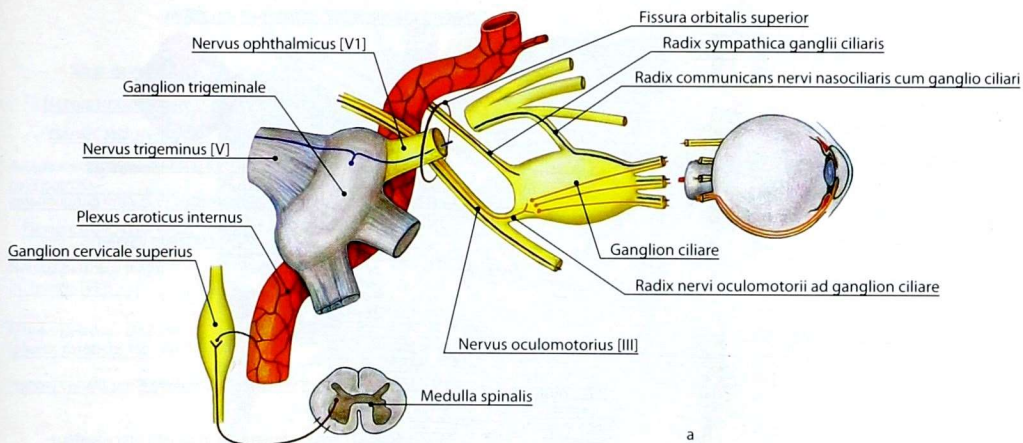
Рис. 123. Головная часть автономной нервной системы (схема)

Крылонёбный узел (*ganglion pterygopalatinum*) (рис. 125, 126) расположен в крыловидно-нёбной ямке. Он имеет треугольную форму, длину 3–5 мм. К нему подходят 3 корешка:

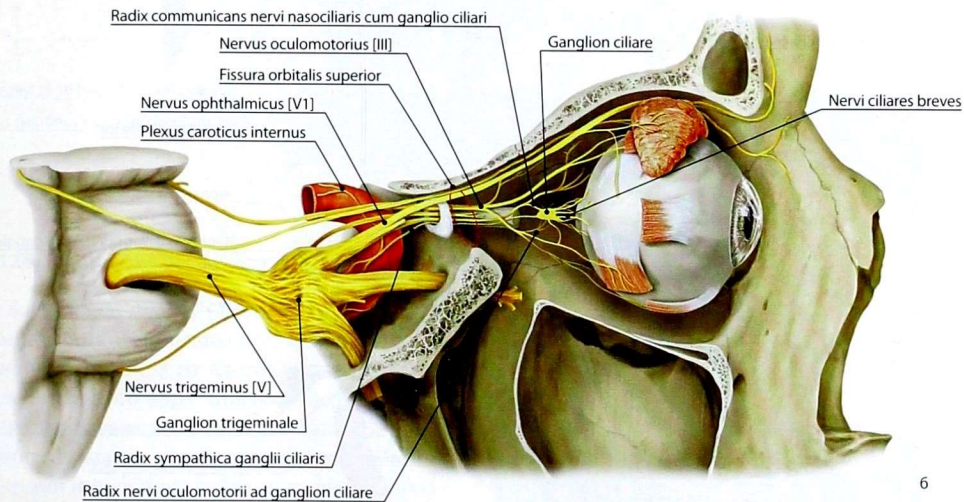
1) **большой каменный нерв** (*nervus petrosus major*) — парасимпатический корешок, содержит преганглионарные волокна от верхнего слюноотделительного и слёзного ядер лицевого нерва, которые заканчиваются на клетках крылонёбного узла. Отростки последних являются постганглионарными волокнами и в составе узловых (ганглионарных) ветвей верхнечелюстного нерва [V2] достигают желёз

полости носа и нёба; через скуловой нерв, его соединительную ветвь к слёзному нерву и слёзный нерв достигают слёзной железы, обеспечивая её парасимпатическую иннервацию;

2) **глубокий каменный нерв** (*nervus petrosus profundus*) — симпатический корешок, отходит от внутреннего сонного сплетения; он содержит постганглионарные симпатические нервные волокна от верхнего шейного узла симпатического ствола, которые проходят через узел транзитом. Большой и глубокий каменные нервы соединяются в **нерв крыловидного канала** (*nervus canalis pterygoidei*), проходящий через



a



6

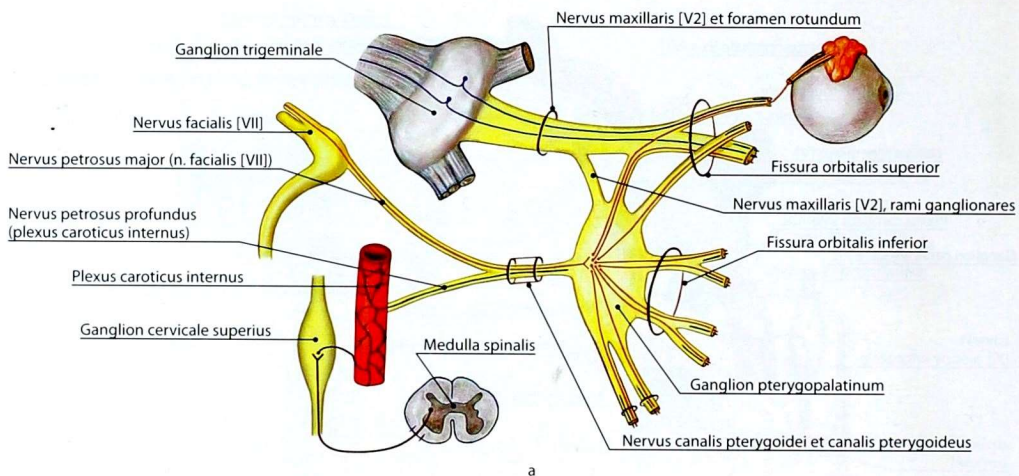
Рис. 124. Ветви ресничного узла: а — схема; б — рисунок с анатомического препарата

одноимённый канал в основании крыловидного отростка клиновидной кости;

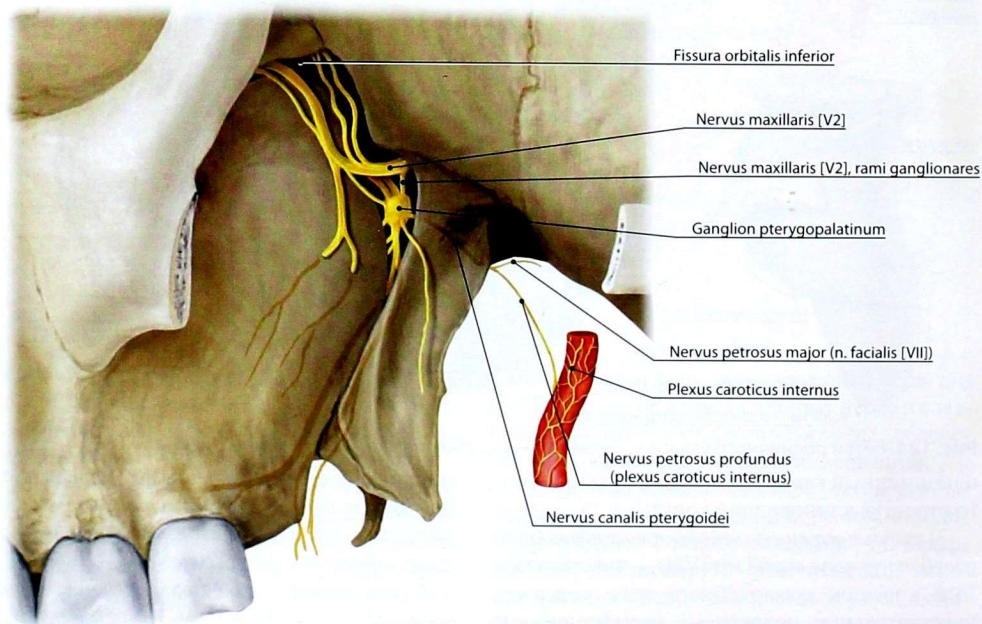
3) *узловые ветви верхнечелюстного нерва (rami ganglionares nervi maxillaris [V2])* — чувствительный корешок крылонёбного узла, содержит чувствительные волокна — периферические отростки клеток тройничного узла, проходящие через верхнечелюстной нерв, его узловые ветви к узлу, который проходят транзитом и

вместе с постганглионарными парасимпатическими и симпатическими волокнами формируют ветви к слизистой оболочке полости носа, твёрдого и мягкого нёба.

Поднижнечелюстной узел (ganglion submandibulare) (рис. 127) размером 3–3,5 мм располагается под стволом язычного нерва в области одноимённой железы. Имеет следующие корешки:



a



б

Рис. 125. Ветви крылонёбного узла: а — схема; б — рисунок с анатомического препарата

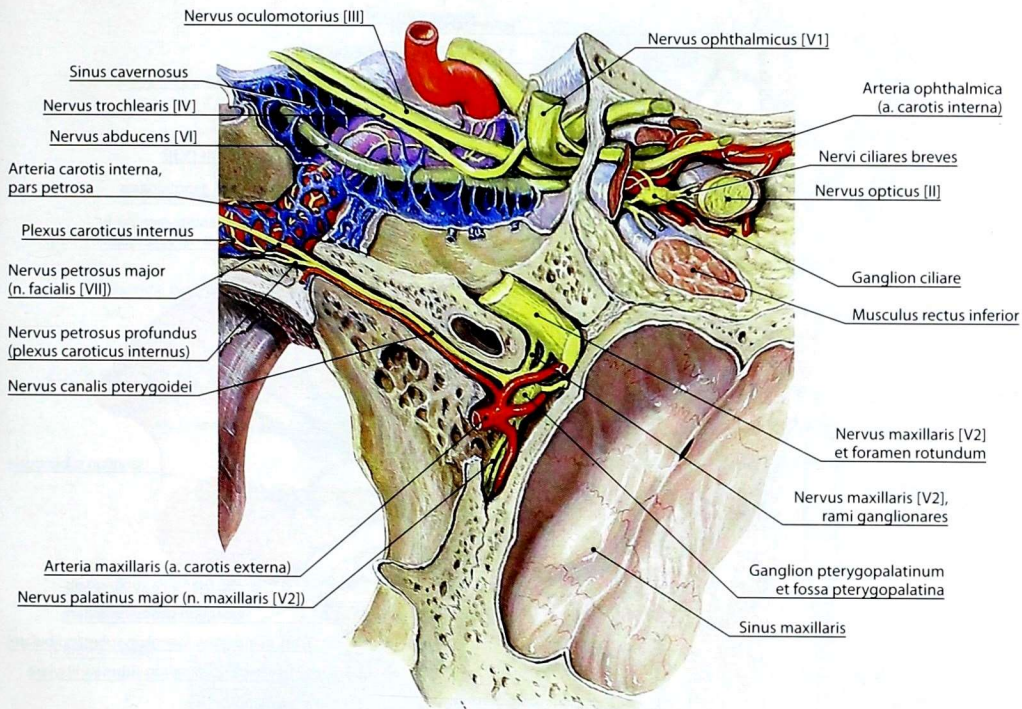


Рис. 126. Топография ресничного и крылонёбного узлов

1) *барабанная струна (chorda tympani)* — парасимпатический корешок, содержит преганглионарные волокна от клеток верхнего слюноотделительного ядра лицевого нерва, которые заканчиваются на клетках ганглия. Отходящие из узла ветви с постганглионарными волокнами иннервируют поднижнечелюстную и подъязычную железы;

2) *узловые ветви нижнечелюстного нерва (rami ganglionares nervi mandibularis [V3])* — чувствительный корешок, содержит чувствительные волокна, проходящие узел транзитом к поднижнечелюстной и подъязычной железам.

Подъязычный узел (ganglion sublinguale) находится в толще одноимённой железы. К нему подходят такие же корешки, как и к предыдущему узлу.

Ушной узел (ganglion oticum) (рис. 128, 129) — округлое уплощённое тело диаметром 3–5 мм, располагающееся под овальным отверстием. Имеет два корешка:

1) *малый каменистый нерв (nervus petrosus minor)* — парасимпатический корешок, содержит волокна, отходящие от нейронов нижнего слюноотделительного ядра языкоглоточного нерва. Они входят в состав барабанного нерва и, покинув барабанную полость, под названием «малый каменистый нерв» через одноимённую расщелину покидают полость черепа и, прободая каменисто-чешуйчатый синхондроз, достигают нейролитов ушного узла;

2) *узловые ветви нижнечелюстного нерва (rami ganglionares nervi mandibularis [V3])* — чувствительный корешок, содержит волокна, отходящие от псевдоуниполярных нейронов

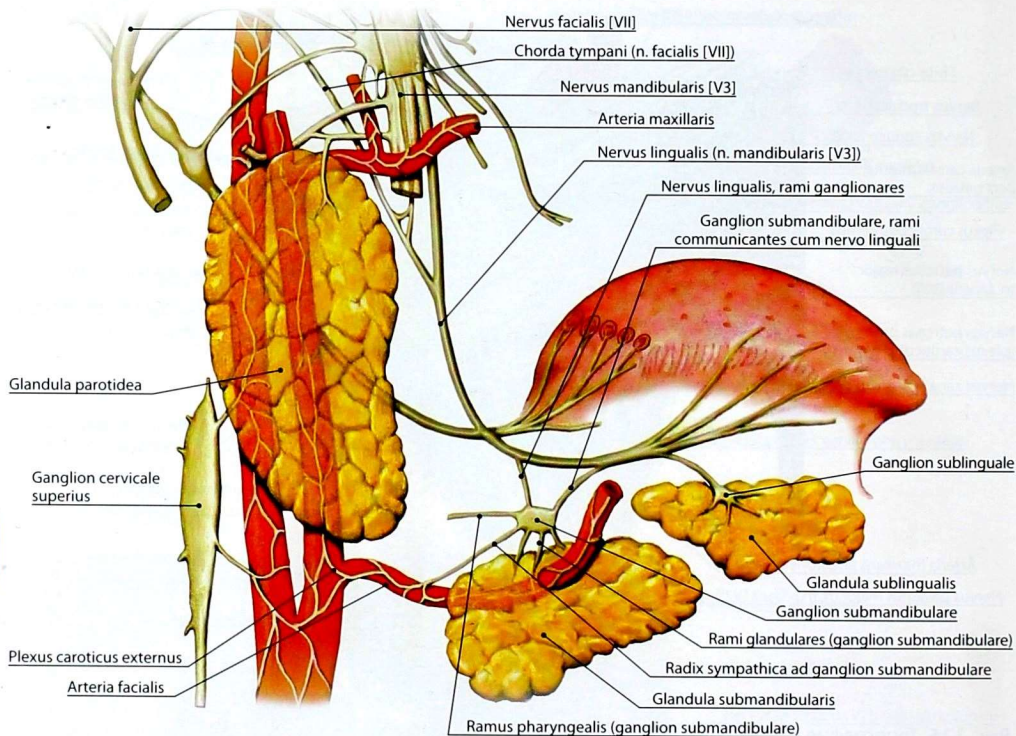


Рис. 127. Ветви поднижнечелюстного и подъязычного узлов (схема)

тройничного узла, которые через ветви нижнечелюстного нерва достигают узла и проходят через него транзитом.

От узла отходят ветви, содержащие как постганглионарные, так и чувствительные волокна:

1) к ушно-височному нерву, в который поступают идущие транзитом постганглионарные парасимпатические секреторные волокна к околоушной железе;

2) к щёчному нерву, через который постганглионарные парасимпатические секреторные волокна достигают мелких слюнных желёз щеки.

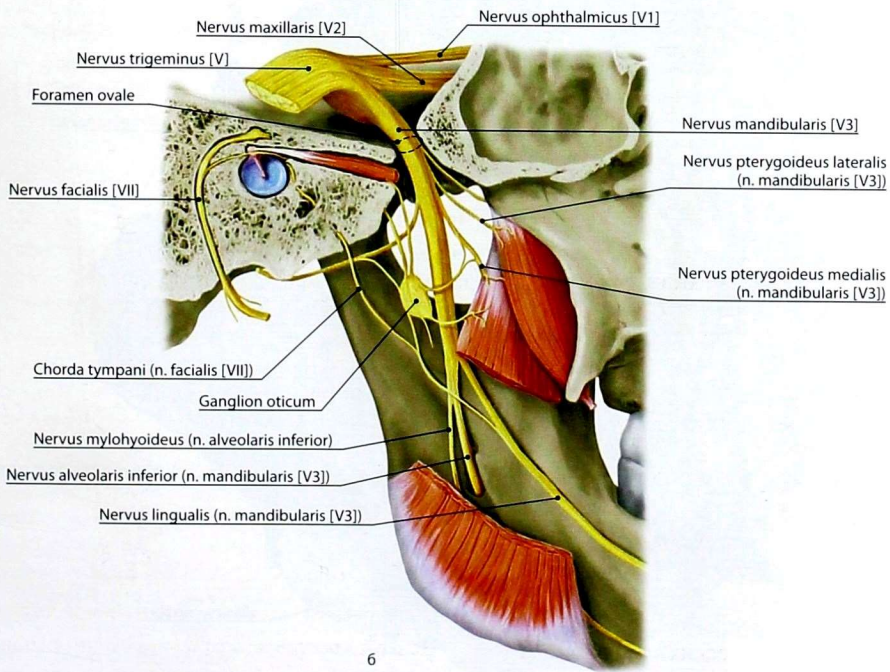
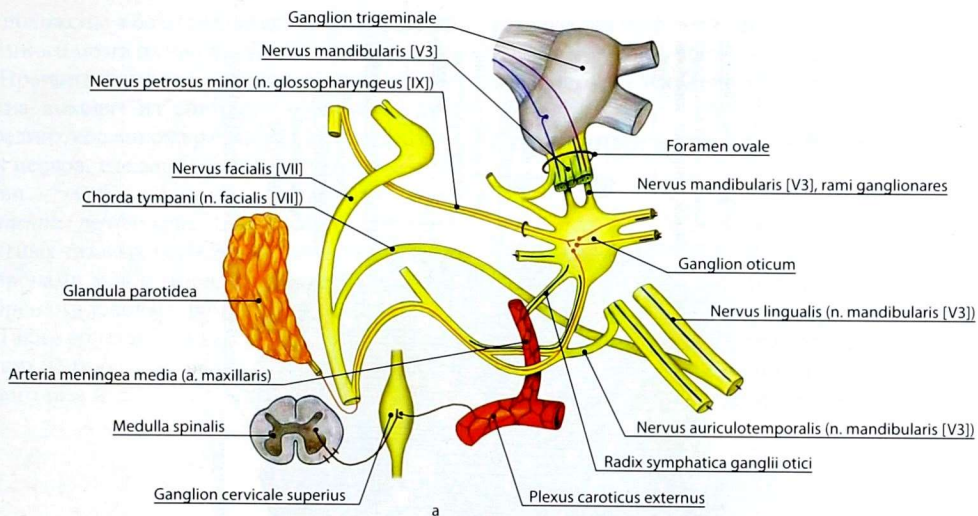
Все узлы имеют симпатический корешок в виде ветвей симпатических сплетений артерий, кровоснабжающих соответствующий узел, содержащих постганглионарные волокна

нейронов шейных симпатических узлов. Только симпатический корешок крылонёбного узла анатомически представлен глубоким каменистым нервом.

Интрамуральные ганглии полых органов шеи, грудной и брюшной полостей, экстрамуральные ганглии некоторых паренхиматозных органов, с клетками которых контактируют отростки нейронов заднего ядра блуждающего нерва, входят в состав смешанных сплетений автономной нервной системы.

Крестцовый отдел парасимпатической нервной системы

Центры крестцового отдела парасимпатической нервной системы — *крестцовые парасимпатические ядра (nuclei parasymphici sacrales)*



6

Рис. 128. Ветви ушного узла: а — схема; б — рисунок с анатомического препарата

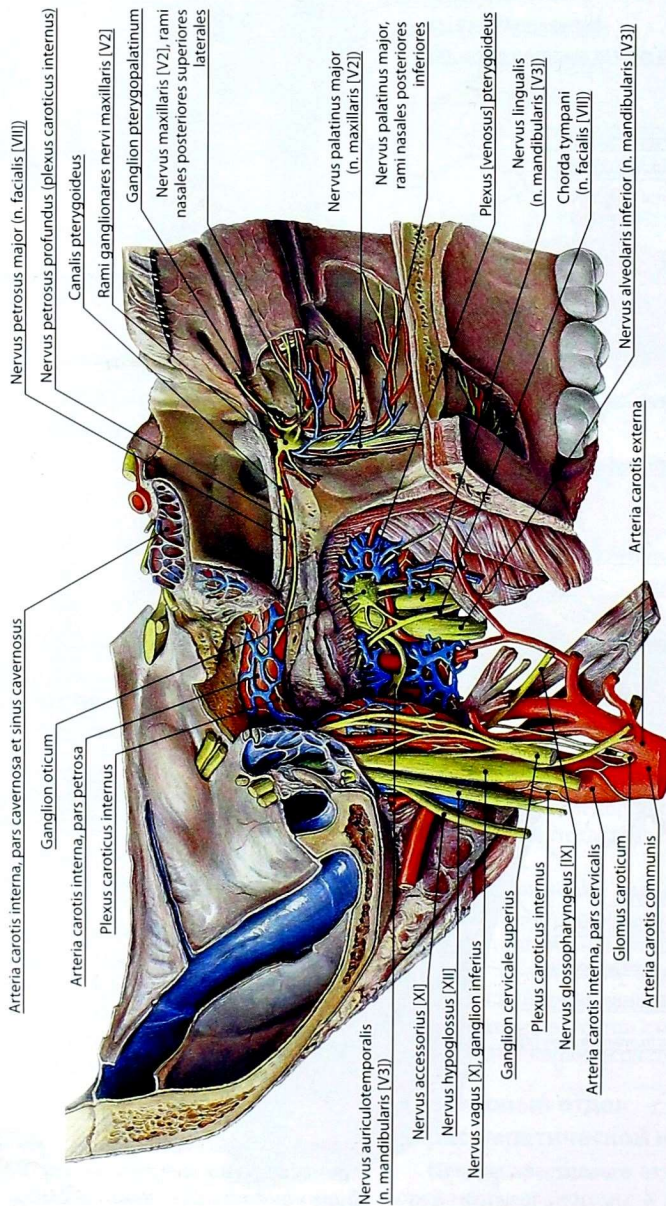


Рис. 129. Внутреннее сонное сплетение, топография крылонёбного и ушного узлов

расположены в боковых рогах серого вещества спинного мозга на уровне S2–S4.

Преганглионарные парасимпатические волокна выходят из спинного мозга в составе передних корешков крестцовых спинномозговых нервов, следуют через стволы нервов и их ветви — *тазовые внутренностные нервы* (*nervi splanchnici pelvici*) (рис. 130). Волокна внутренних тазовых нервов контактируют либо с нейронами узлов тазового сплетения, либо с нейронами узлов интрамуральных сплетений.

Таким образом, из крестцовых парасимпатических центров иннервируются органы полости малого таза и та часть толстой кишки, которая

развивается из задней части туловищной кишки (сигмовидная ободочная, прямая кишка) и анального синуса (заднепроходный канал).

Сплетения автономной нервной системы

Шейные автономные сплетения

Ветви шейных узлов симпатического ствола на поверхности сосудов формируют сплетения, которые были рассмотрены выше, — сплетения сонных артерий и сплетение позвоночной артерии, продолжающиеся на их

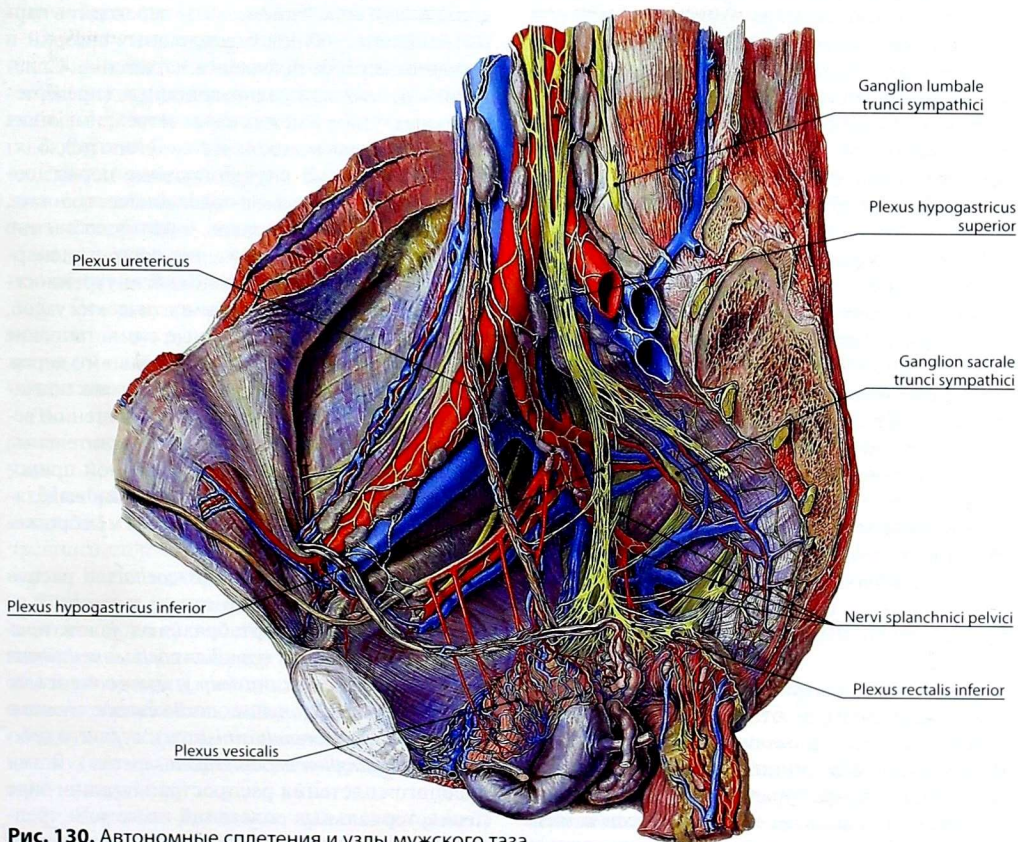


Рис. 130. Автономные сплетения и узлы мужского таза

ветви, достигающие органов. В составе стенки полых органах шеи из ветвей шейных узлов симпатического ствола, ветвей языкоглоточного и блуждающего нервов формируются смешанные сплетения — глоточное, пищеводное, трахейное.

Грудные автономные сплетения

В грудной полости из ветвей грудных узлов симпатических стволов и блуждающих нервов, а также мелких предпозвоночных узлов формируются внеорганные сплетения. Следует учитывать, что сплетения содержат преганглионарные и постганглионарные волокна, чувствительные волокна спинального и бульбарного происхождения.

Сердечное сплетение (*plexus cardiacus*) формируется сердечными нервами (верхний шейный сердечный нерв, средний шейный сердечный нерв, нижний шейный сердечный нерв), отходящими от соответствующих шейных симпатических ганглиев, грудными сердечными ветвями, отходящими от верхних грудных симпатических узлов, сердечными ветвями от блуждающих нервов, которые образуют поверхностное и глубокое внесердечные сплетения, переходящие в интрамуральные сплетения сердца, которые располагаются соответственно его оболочкам. Особо выделяют сплетения венечных артерий, сплетения миокарда предсердий и миокарда желудочков.

Лёгочное сплетение (*plexus pulmonalis*) объединяет сплетение грудной части трахеи, сплетения бронхов и, имея в своём составе мелкие предпозвоночные узлы, образуется ветвями нижних сердечных нервов, ветвями верхних грудных симпатических узлов и ветвями блуждающих нервов. Сплетения сопровождают последовательно делящие внутри лёгких бронхи и сосуды.

Пищеводное сплетение (*plexus oesophageus*) образовано ветвями от блуждающих нервов, ветвями грудных узлов симпатического стволов. Проникая в стенку пищевода, ветви сплетения образуют его интрамуральные сплетения.

Грудное аортальное сплетение (*plexus aorticus thoracicus*) образовано ветвями верхних грудных

узлов симпатического ствола, ветвями от сердечного и пищеводного сплетений. Сплетение продолжается по ходу ветвей дуги аорты, задних межрёберных артерий, верхних диафрагмальных артерий и переходит вниз в брюшное аортальное сплетение.

Все сплетения органов грудной полости объединяются соединительными ветвями, образуя в принципе единое сплетение.

Брюшные автономные сплетения

В полости живота находится **брюшное аортальное сплетение** (*plexus aorticus abdominalis*), расположенное вокруг брюшной части нисходящей аорты. Вверху оно связано с грудным аортальным сплетением, внизу переходит в парное сплетение общих подвздошных артерий и непарное верхнее подчревное сплетение. Сплетение состоит из предпозвоночных (превертебральных) узлов и межузловых ветвей, имеющих сложный состав волокон: к сплетению подходят большой и малый внутренностные нервы, содержащие предузловые и послеузловые волокна, ветви блуждающих нервов, преимущественно от заднего ствола, содержащие преганглионарные парасимпатические волокна, внутренностные ветви от поясничных симпатических узлов, содержащие преганглионарные симпатические волокна, ветви правого диафрагмального нерва. При этом надо учитывать, что в составе подходящих к брюшному аортальному сплетению вегетативных ветвей содержатся чувствительные волокна спинномозговой и бульбарной природы. В брюшном аортальном сплетении выделяют чревное (солнечное) сплетение и межбрыжечное сплетение.

Чревное сплетение (*plexus coeliacus*) располагается вокруг чревного ствола и состоит из симпатических превертебральных узлов: *правого* и *левого чревных* (*ganglion coeliacum dextrum* et *ganglion coeliacum sinistrum*), *правого* и *левого аортопочечных* (*ganglion aorticorenale dextrum* et *ganglion aorticorenale sinistrum*), *верхнего брыжеечного* (*ganglion mesentericum superius*). Ветви чревного сплетения распространяются в виде периартиальных сплетений по ветвям чревного ствола и верхней брыжеечной артерии,

продолжаясь по ходу брюшной части аорты (см. рис. 122). Производными чревного являются сплетения, располагающиеся вокруг следующих артерий.

1. *Диафрагмальное сплетение (plexus phrenicus)* — вокруг нижних диафрагмальных артерий.

2. *Печёночное сплетение (plexus hepaticus)* — вокруг печёночной артерии и её ветвей.

3. *Селезёночное сплетение (plexus splenicus)* — вокруг селезёночных артерий и её ветвей.

4. *Желудочное сплетение (plexus gastricus)* — вокруг артерий желудка.

5. *Панкреатическое сплетение (plexus pancreaticus)* образуется на поверхности поджелудочной железы из ветвей печёночного, селезёночного и верхнего брыжеечного сплетений.

6. *Надпочечниковое сплетение (plexus suprarenalis)* находится на поверхности надпочечника. Является производным чревного и почечного сплетений.

7. *Верхнее брыжеечное сплетение (plexus mesentericus superior)*, которое располагается вокруг верхней брыжеечной артерии и продолжается на её ветви, кровоснабжающие тонкую кишку, толстую кишку до середины поперечной ободочной кишки.

8. *Почечное сплетение (plexus renalis)* располагается вокруг почечных артерий и отдаёт ветви к надпочечниковому сплетению и мочеточниковому сплетению.

Как правило, перечисленные сплетения в своём составе имеют мелкие симпатические узлы.

Межбрыжеечное сплетение (plexus intermesentericus) является прямым продолжением чревного сплетения до бифуркации брюшной аорты. Ветви межбрыжеечного сплетения:

1. *Нижнее брыжеечное сплетение (plexus mesentericus inferior)* включает нижний брыжеечный узел и, располагаясь вокруг нижней брыжеечной артерии, распространяется с её ветвями, кровоснабжающими часть поперечной ободочной кишки, нисходящую ободочную кишку, сигмовидную ободочную кишку, прямую кишку.

2. *Яичковое сплетение (plexus testicularis)* или *яичниковое сплетение (plexus ovaricus)* —

располагается по ходу одноимённых сосудов, принимает участие в формировании *мочеточникового сплетения (plexus uretericus)*, оплетающего мочеточник.

Тазовые автономные сплетения

Межбрыжеечное сплетение продолжаетсЯ вниз, образуя на общих подвздошных артериях парное *общее подвздошное сплетение (plexus iliacus communis)*, а на передней поверхности крестца — непарное *верхнее подчревное сплетение (plexus hypogastricus superior)*. Общее подвздошное сплетение следует по ветвям одноимённой артерии и в виде внутреннего подвздошного сплетения анастомозирует с парным нижним подчревным сплетением, которое является результатом деления верхнего подчревного сплетения. *Нижнее подчревное сплетение (plexus hypogastricus inferior)* — основа *тазового сплетения (plexus pelvici)*. В состав тазового сплетения также входят *тазовые узлы (ganglia pelvica)*, *тазовые внутренностные нервы (nervi splanchnici pelvici)*, содержащие преганглионарные парасимпатические волокна, крестцовые внутренностные нервы, ветви крестцовых симпатических узлов. Производными тазового сплетения являются нервные сплетения: *среднее и нижнее прямокишечные сплетения (plexus rectalis medius et plexus rectalis inferior)*, *мочепузырное сплетение (plexus vesicalis)*, *маточно-влагалищное сплетение (plexus uterovaginalis)*, *простатическое сплетение (plexus prostaticus)*, *сплетение семявыносящего протока (plexus deferentialis)*, а также *верхние заднепроходные нервы (nervi anales superiores)*, *влагалищные нервы (nervi vaginales)*, *пещеристые нервы клитора (nervi cavernosi clitoridis)* или *пещеристые нервы полового члена (nervi cavernosi penis)*.

Интрамуральные автономные сплетения

Подходящие вместе с артериями ветви описанных выше сплетений, содержащие различные волокна (симпатические, парасимпатические и чувствительные), формируют в стенках органов внутрисстеночные (интрамуральные) сплетения. Они имеют вид сетей, образованных тонкими пучками нервных волокон и мелкими узлами,

на клетках которых прерываются преганглионарные симпатические и парасимпатические волокна. Сплетения в зависимости от сложности структурной организации органа устроены различно. В паренхиматозных органах они располагаются по ходу внутриорганных сосудов в соединительной ткани между долями и дольками органа, распространяются в ткани вместе с капиллярами, а также под капсулами органов. В полых органах интрамуральные сплетения лежат между оболочками, образуя подсерозное (подфасциальное), межмышечное и подслизистое сплетения. Интрамуральные сплетения образованы симпатическими, парасимпатическими и чувствительными нервными волокнами, являющимися продолжением внеорганных нервных сплетений, мелкими скоплениями эфферентных клеток (интрамуральные узлы), с которыми контактируют парасимпатические и симпатические преганглионарные волокна, а также афферентными нервными клетками и их отростками. Волокна сплетений иннервируют сосуды, гладкую мускулатуру и железы.

ВОПРОСЫ ДЛЯ САМОКОНТРОЛЯ

1. Назовите отличия автономной нервной системы от аниимальной.
2. Какие ядра включает центральный отдел симпатической и парасимпатической нервной систем?

3. Что включает в себя периферический отдел автономной нервной системы?
4. Какие ветви отходят от узлов шейного отдела симпатического ствола? Что они иннервируют?
5. Какие ветви отходят от узлов грудного и поясничного отделов симпатического ствола? Что они иннервируют?
6. За счёт каких нервов и через какие узлы осуществляется парасимпатическая иннервация слёзной железы и жёлёз языка?
7. Перечислите периартериальные сплетения брюшной полости.
8. Где расположен ресничный узел? Опишите ход его пре- и постганглионарных волокон.
9. Какие черепные нервы содержат парасимпатические ядра? Перечислите их ветви, содержащие парасимпатические волокна.
10. Какие черепные нервы содержат преганглионарные парасимпатические волокна и к каким ганглиям они направляются?
11. Перечислите виды узлов симпатической и парасимпатической нервной систем.

УЧЕНИЕ ОБ ОРГАНАХ ЧУВСТВ — ЭСТЕЗИОЛОГИЯ

ОБЩАЯ ЭСТЕЗИОЛОГИЯ

Информация из окружающего мира и внутренней среды организма воспринимается сложными системами, которые называют *анализаторами*. Каждый анализатор состоит из периферического (*рецепторного* или *воспринимающего*) отдела, промежуточного — *проводящих путей* и центрального — *подкорковых* и *коркового* центров, где происходит анализ поступающей информации, возникают ощущения и проводится их оценка.

Периферические отделы анализаторов представлены рецепторами, которые трансформируют энергию внешнего раздражения в нервный импульс и входят в состав **органов чувств** (*organa sensoria*). В организме человека существует шесть специализированных органов чувств: орган зрения воспринимает световые раздражения; орган слуха воспринимает звуковые раздражения; орган равновесия воспринимает вестибулярные (гравитационные) раздражения; орган обоняния воспринимает запахи; орган вкуса воспринимает вкусовые раздражения; кожа и её производные воспринимают тактильные раздражения, боль и температуру.

В одних органах чувств раздражения воспринимают окончания афферентных нервных волокон, в других — особые модифицированные эпителиальные клетки, в третьих — сложный аппарат, обеспечивающий доступ внешнего раздражения к глуболежащим нервным окончаниям.

ГЛАЗ И СВЯЗАННЫЕ С НИМ СТРУКТУРЫ

Глаз включает *глазное яблоко* (*bulbus oculi*) и связанные с ним *вспомогательные структуры глаза* (*structurae oculi accessoriae*): брови, веки, конъюнктиву, наружные мышцы глазного яблока, слёзный аппарат, некоторые структуры глазницы (надкостница, влагалище глазного яблока, жировое тело глазницы, фасции). Глазное яблоко представляет собой периферическую часть зрительного анализатора. Оно соединено посредством зрительного нерва с подкорковыми и корковыми центрами зрения, которые составляют промежуточную и центральную части зрительного анализатора.

РАЗВИТИЕ ГЛАЗНОГО ЯБЛОКА

У низших животных имеются специфические чувствительные клетки эктодермального происхождения, разбросанные по всему телу. Эти клетки реагируют на световое раздражение. В процессе филогенеза чувствительные клетки концентрируются в области зрительной ямки, которая соединена с нервом. У беспозвоночных в ходе развития появляется светопреломляющая среда (хрусталик), а у позвоночных развиваются вспомогательные органы: мышцы, веки и слёзный аппарат. Дальнейшее усложнение органа зрения связано с развитием аккомодационного аппарата.

Эмбриональные закладки различных частей органа зрения у человека возникают из разных источников, развивающихся относительно независимо.

В середине 3-й недели внутриутробного развития в нервной трубке появляются выпячивания. По мере развития мозга они превращаются в глазные пузырьки, связанные с передним мозгом полыми глазными стебельками. В результате неравномерного роста различных частей глазного пузырька его передняя часть вытягивается и возникает двустенный глазной бокал, в который по ходу стебелька проникают сосуды. Из наружного листка глазного бокала развивается пигментный эпителий сетчатки, а из внутреннего — светочувствительная нервная часть сетчатки. Эктодерма, прилежащая к главному пузырьку, на 4–5-й неделе участвует в образовании хрусталикового пузырька, который затем преобразуется в хрусталик. На 6-й неделе из мезодермы, окружающей глазной бокал, формируется сосудистая оболочка, а позже — склера и роговица. Наружный эпителиальный слой роговицы развивается из эктодермы. Нервные волокна, отходящие от ганглиозных клеток сетчатки, растут вдоль сосудов стебелька глазного бокала и превращаются в зрительный нерв. Стекловидное тело и радужка образуются из сосудов и мезенхимы, проникающих в глазной бокал. Поперечнополосатые мышцы глазного яблока происходят из мезенхимы первичных головных сомитов. Веки развиваются на 7-й неделе внутриутробного периода в виде участков кожи, растущих над роговицей, которые срастаются друг с другом в конце 9-й недели. Слёзные железы появляются на 9-й неделе из многочисленных почеч, которые возникают из конъюнктивального эпителия латеральной части верхнего века. Носослёзный проток развивается путём замыкания носоглазной борозды, ограниченной боковым носовым и верхнечелюстным отростками.

Нарушение нормального развития элементов глазного яблока приводит к различным врождённым дефектам. Так, если нарушаются классические пропорции формы глазного яблока и оно оказывается длиннее или короче, то

возникает врождённая близорукость или дальзорукость. При образовании роговицы с неправильной кривизной на сетчатке искажается изображение, и развивается астигматизм.

ГЛАЗНОЕ ЯБЛОКО

Глазное яблоко (*bulbus oculi*) имеет неправильную шаровидную форму (рис. 131, 132). В нём различают *передний полюс (polus anterior)* и *задний полюс (polus posterior)*; задний полюс находится на 3–4 мм латеральнее выхода зрительного нерва. Выделяют *зрительную ось (axis opticus)*, которая проходит от переднего полюса до *центральной ямки сетчатки (fovea centralis)*. У близоруких людей она длиннее и фокус сходящихся лучей расположен спереди от центральной ямки сетчатки, у дальзоруких фокус сходящихся световых лучей проецируется позади центральной ямки. При больших отклонениях размеров зрительной оси хрусталик не может полностью фокусировать световые лучи, и необходима искусственная коррекция специальными линзами.

Глазное яблоко состоит из трёх оболочек: фиброзной (наружной), сосудистой (средней) и сетчатой (внутренней), ограничивающих полости, заполненные водянистой влагой, хрусталиком и стекловидным телом.

1. Фиброзная оболочка глазного яблока (*tunica fibrosa bulbi*) расположена снаружи. Она является основой глазного яблока и выполняет защитную функцию. Данная оболочка состоит из роговицы, занимающей переднюю треть глазного яблока, и склеры. Место перехода этих двух частей носит название края роговицы, или *лимба (limbus corneae)*.

Роговица (*cornea*) (рис. 133) представляет собой прозрачную бессосудистую соединительнотканную пластинку, в которой выделяют *передний эпителий (epithelium anterius)*, *переднюю пограничную пластинку (lamina limitans anterior)*, *собственное вещество (substantia propria)*, *заднюю пограничную пластинку (lamina limitans posterior)*, *задний эпителий (epithelium posterius)*. В переднем эпителии много свободных нервных окончаний тройничного нерва,

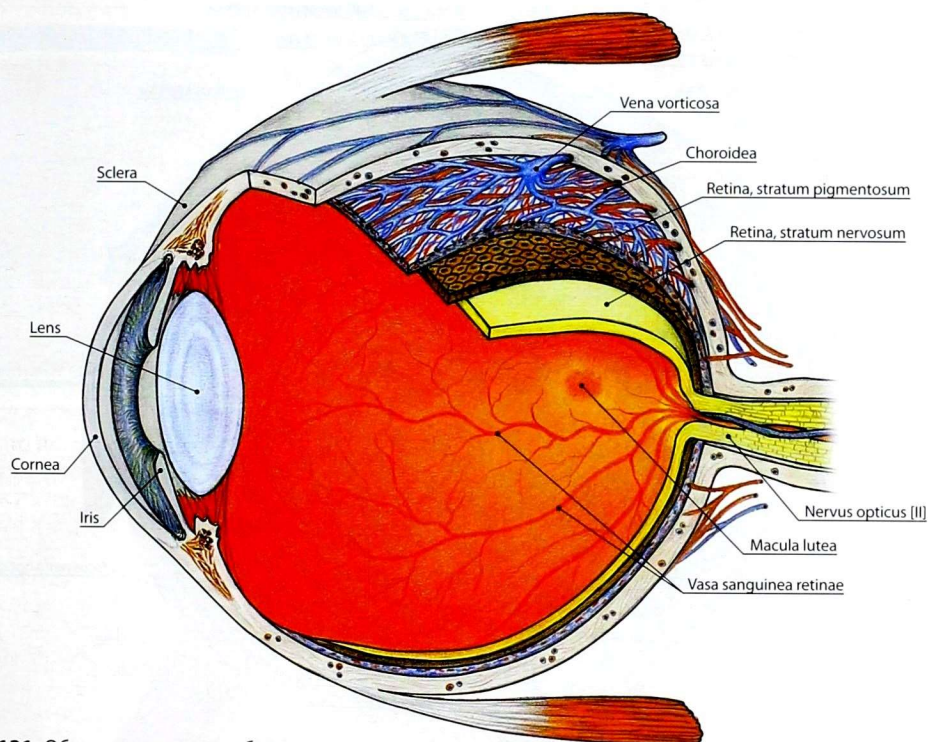


Рис. 131. Оболочки глазного яблока

которые обуславливают тактильную и болевую чувствительность. Раздражение этих окончаний вызывает защитный роговичный рефлекс (смыкание век и слезотечение).

Толщина роговицы в центре 0,8–0,9 мм, по периферии — 1,1 мм. Роговица выполняет функцию главной оптической преломляющей среды глаза. Её трофика обеспечивается путём диффузии питательных веществ из передней камеры глаза, сосудов лимба и слёзной жидкости.

Склера (sclera) — плотная непрозрачная соединительнотканная оболочка толщиной 0,5–1,0 мм. Она представляет собой непосредственное продолжение роговицы и спереди покрыта конъюнктивой. Сзади к склере прикрепляются сухожилия мышц глазного яблока. В заднем отделе склеры имеются отверстия *решётчатой*

пластинки склеры (lamina cribrosa sclerae) для волокон зрительного нерва, ресничных артерий и нервов, а также 4 вортикозных вен. На внутренней границе склеры с роговицей находится *борозда склеры (sulcus sclerae)*, выполненная *трабекулярной сеточкой (reticulum trabeculare)*, прикрывающей *венозный синус склеры (sinus venosus sclerae)*, в который оттекает внутриглазная жидкость из передней камеры глаза.

2. Сосудистая оболочка глазного яблока (tunica vasculosa bulbi) (рис. 134) на большом протяжении прилежит к фиброзной оболочке и делится на 3 части: радужку, ресничное тело и собственно сосудистую оболочку. Сосудистая оболочка тонкая, обильно снабжена кровеносными сосудами.

Радужка (iris) (рис. 135) — круговая мышечно-эпителиальная пластинка, покрытая

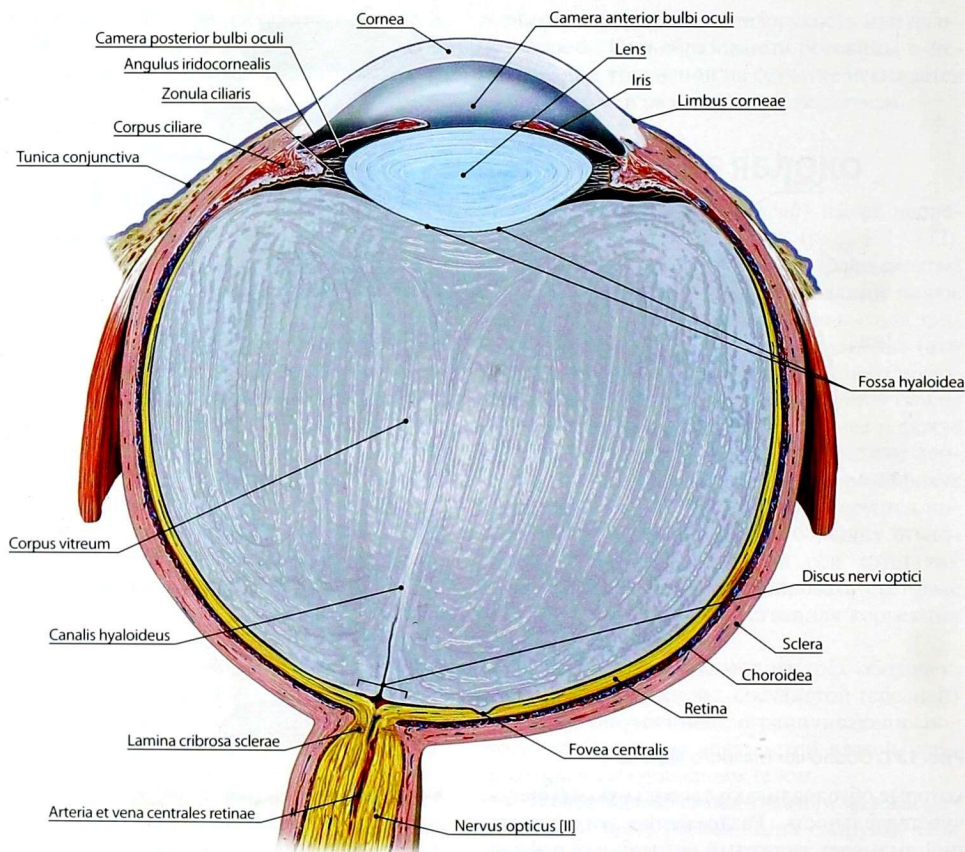


Рис. 132. Строение глазного яблока

с внутренней стороны пигментным эпителием, с наружной — эндотелием. Пигментные эпителиальные клетки, содержащие меланин, просвечивают через неё и придают ей тот или иной цвет. В радужке различают зрачковый и ресничный края. *Зрачковый край (margo pupillaris)* ограничивает отверстие в центре радужки — *зрачок (pupilla)*, который играет роль диафрагмы, регулирующей поступление световых лучей в глаз. *Ресничным краем (margo ciliaris)* радужка соединена с роговицей и ресничным телом посредством соединительнотканых волокон. Эта область называется *радужно-роговичным углом (angulus iridocornealis)*, в толще

которого находятся *пространства радужно-роговичного угла (spatia anguli iridocornealis)*. Эта область играет важную роль в циркуляции водянистой влаги глаза, которая оттекает отсюда в венозный синус склеры. Входящие в состав радужки мышечные клетки образуют дилататор и сфинктер зрачка. *Дилататор зрачка (musculus dilatator pupillae)* представлен слоем лучеобразно расположенных пучков гладких мышечных клеток, идущих от ресничного края радужки к зрачковому. *Сфинктер зрачка (musculus sphincter pupillae)* состоит из круговых пучков гладких мышечных клеток. Толщина радужки изменяется в зависимости от ширины зрачка.

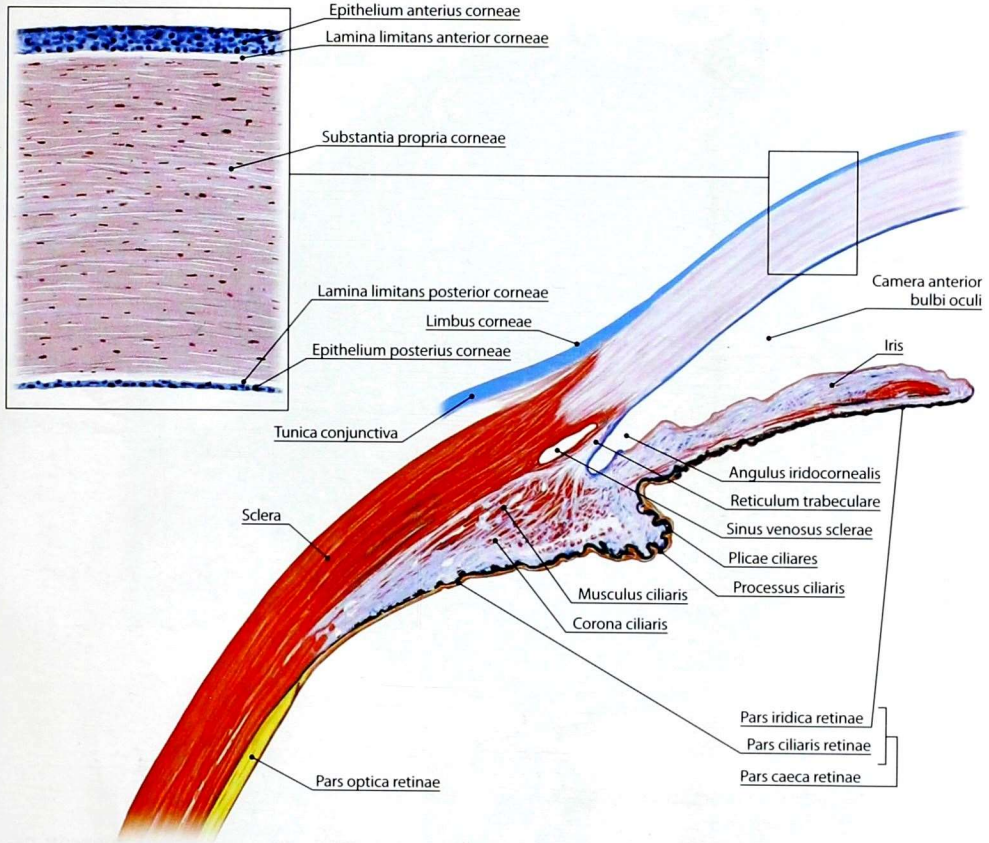


Рис. 133. Разрез глазного яблока через радужно-роговичный угол. Строение роговицы

При средней ширине зрачка толщина радужки не превышает 0,4 мм.

Между передней поверхностью радужки и роговицей находится *передняя камера глазного яблока (camera anterior bulbi oculi)*. Сзади от радужки расположен хрусталик, который вместе с ней ограничивает *заднюю камеру глазного яблока (camera posterior bulbi oculi)*. Радужка принимает участие в фильтрации и оттоке водянистой влаги, заполняющей камеры глазного яблока.

Между слоями располагаются сосуды, образующие *большой (circulus arteriosus iridis major)* и

малый (circulus arteriosus iridis minor) артериальные круги радужки.

Ресничное тело (corpus ciliare) (рис. 136) имеет форму кольца шириной до 6,3 мм и проецируется на склеру тотчас за лимбом роговицы. Спереди это кольцо утолщено, сзади истончается и переходит в собственно сосудистую оболочку. Внутренняя часть ресничного тела — *ресничный венец (corona ciliaris)* представлена *ресничными отростками (processus ciliares)*, число которых достигает 70. К ресничным отросткам прикрепляются волокна ресничного пояска хрусталика.

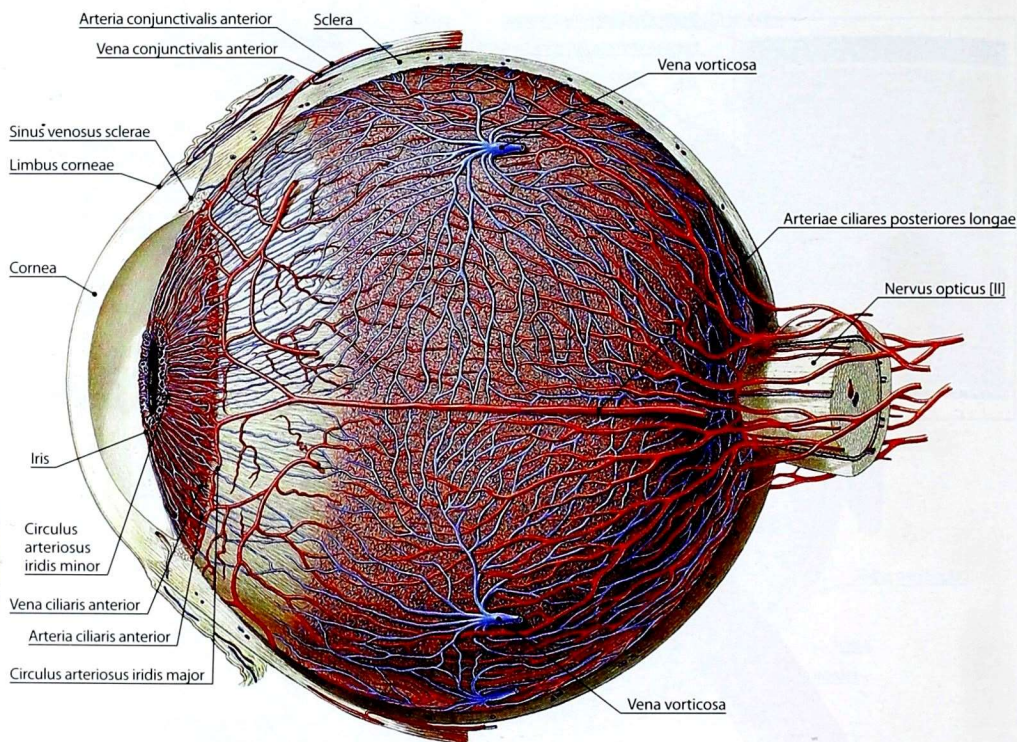


Рис. 134. Сосудистая оболочка глазного яблока

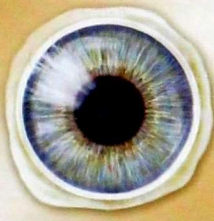
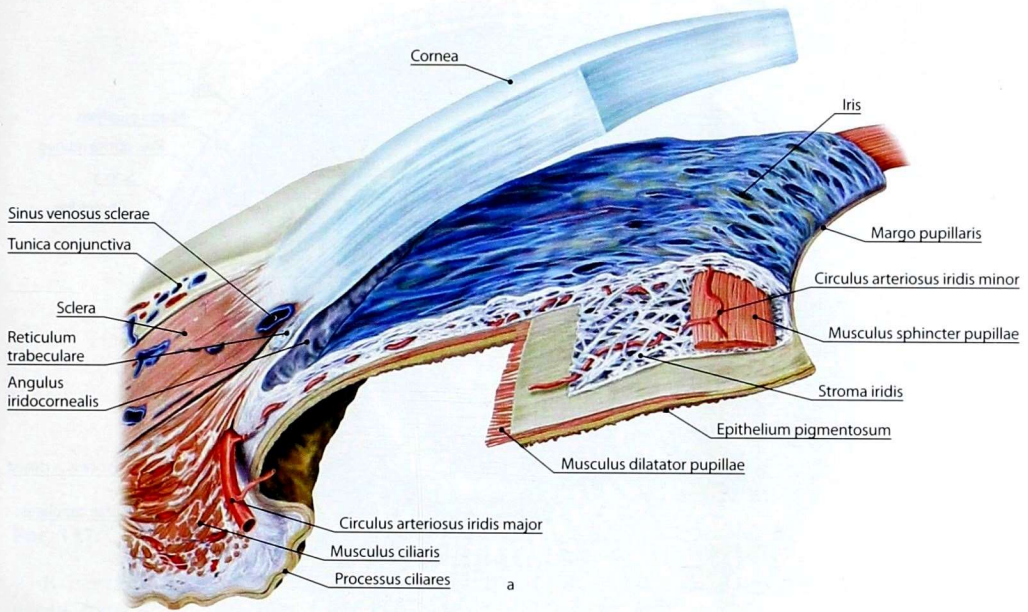
Каждый из отростков содержит густую сеть капилляров, которая окружена рыхлой соединительной тканью. Ресничные отростки составляют секреторный аппарат ресничного тела. Они выделяют и частично всасывают водянистую влагу и тем самым принимают участие в регуляции внутриглазного давления.

Наружная часть ресничного тела — *ресничный кружок (orbiculus ciliaris)* представлена *ресничной мышцей (musculus ciliaris)*. Благодаря этой мышце ресничное тело обеспечивает аккомодацию — изменение кривизны хрусталика, что позволяет видеть предмет с разного расстояния. Ресничная мышца состоит из меридиональных, продольных, радиальных и циркулярных волокон, часть из которых

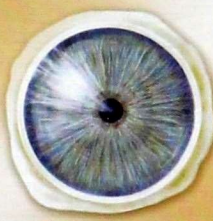начинается от склеры несколько впереди самого ресничного тела. При их сокращении ресничное тело подтягивается вперёд, и натяжение ресничного пояaska хрусталика уменьшается. Хрусталик в силу своей эластичности принимает более округлую форму, что ведёт к увеличению его преломляющей силы.

Собственно сосудистая оболочка (choroidea) занимает задние 2/3 периферии глазного яблока и имеет толщину от 0,1 до 0,2 мм. Внутренней поверхностью она прилежит к зрительной части сетчатки, наружной — к склере.

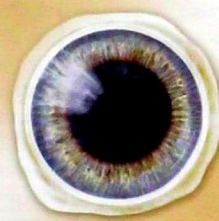
Данная оболочка представлена сосудистой пластинкой (сеть тонких артерий — ветвей *длинных задних ресничных артерий (arteriae ciliares posteriores longae)* и вен — *ворпиковых*



Нормальный зрачок



Суженный зрачок



Расширенный зрачок

6

Рис. 135. Строение радужки (а) и изменение величины зрачка (б)

вен (*venae vorticosae*)), покрытой снаружи надсосудистой пластинкой. Под сосудистой пластинкой располагается сосудисто-капиллярная пластинка, состоящая из фенестрированных капилляров, снабжающих кислородом и питательными веществами фоторецепторные клетки сетчатки. Между сосудистой оболочкой и

пигментным слоем сетчатки лежит базальная пластинка.

3. **Внутренняя оболочка глазного яблока, или сетчатка (*tunica interna bulbi seu retina*)**, покрывает изнутри сосудистую оболочку до края зрачка: ее толщина в центре — 0,5 мм, а на периферии — 0,1 мм.

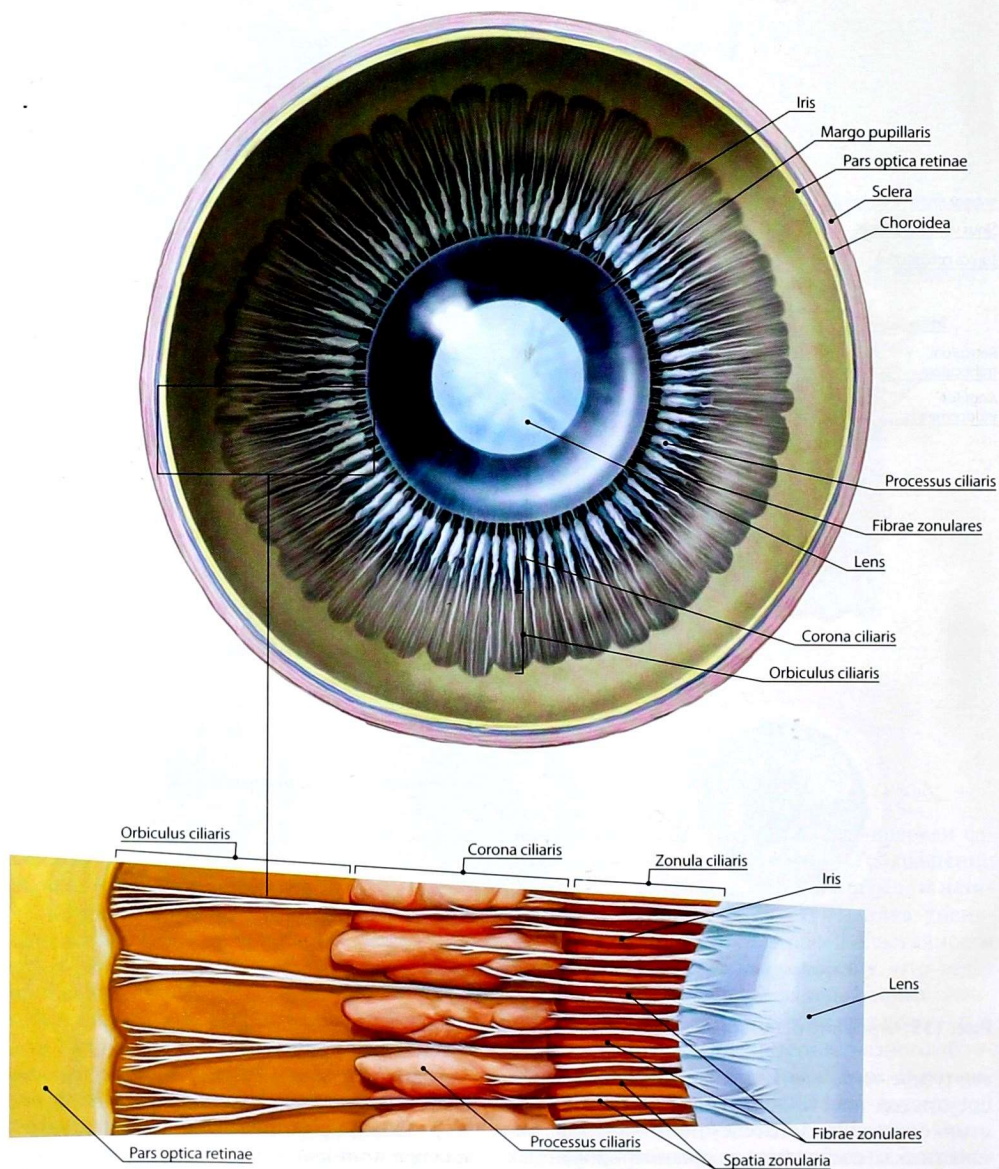


Рис. 136. Ресничное тело. Вид изнутри

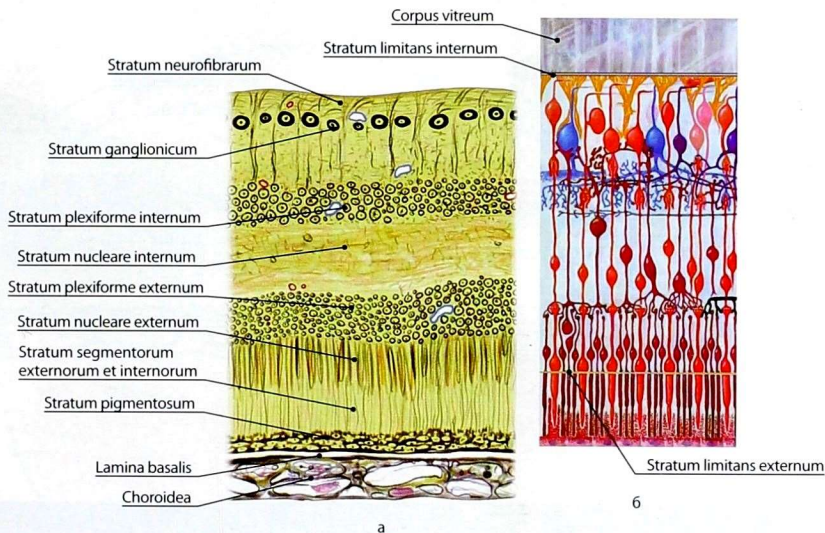


Рис. 137. Слои сетчатки на гистологическом препарате (а) и на схеме (б)

В сетчатке выделяют заднюю *зрительную часть* (*pars optica retinae*) и переднюю *слепую часть* (*pars caeca retinae*).

Зрительную часть сетчатки (рис. 137, 138) разделяют на два слоя: *пигментную часть* (*stratum pigmentosum*) — расположена снаружи и *нервную часть* (*stratum nervosum*) — расположена внутри. В нервной части выделяют *слой наружных и внутренних сегментов* (*stratum segmentorum externorum et internorum*), *наружный пограничный слой* (*stratum limitans externum*), *наружный ядерный слой* (*stratum nucleare externum*), *наружный сетчатый слой* (*stratum plexiforme externum*), *внутренний ядерный слой* (*stratum nucleare internum*), *внутренний сетчатый слой* (*stratum plexiforme internum*), *ганглионарный слой* (*stratum ganglionicum*), *слой нервных волокон* (*stratum neurofibrum*) и *внутренний пограничный слой* (*stratum limitans internum*). В слое наружных и внутренних сегментов, примыкающем изнутри к пигментной части, находятся светочувствительные клетки — фоторецепторы, которые имеют вид палочек и колбочек. Светочувствительные клетки сетчатки посредством биполярных клеток соединяются с ганглиозными клетками

сетчатки. Аксоны ганглиозных клеток, объединяясь, образуют зрительный нерв.

Местом выхода этого нерва из зрительной части сетчатки является хорошо выраженное овальное возвышение — *диск зрительного нерва* (*discus nervi optici*). В центре диска имеется углубление, через которое проходят *центральная артерия сетчатки* (*arteria centralis retinae*) и сопровождающие её вены (рис. 139). Палочки и колбочки в области диска отсутствуют. На 4 мм кнаружи от диска зрительного нерва расположено *жёлтое пятно* (*macula lutea*) размером около 2 мм с *центральной ямкой* (*fovea centralis*). Пятно окрашено в светло-коричневый цвет, содержит большое количество колбочек (палочки практически отсутствуют) и служит местом наилучшего восприятия световых раздражений.

Слепая часть сетчатки лишена светочувствительных клеток. Она покрывает изнутри радужку и ресничное тело и подразделяется на *ресничную* (*pars ciliaris retinae*) и *радужковую* (*pars iridica retinae*) части.

Содержимое (ядро) глазного яблока представлено хрусталиком, водянистой влагой, заполняющей переднюю и заднюю камеры, и

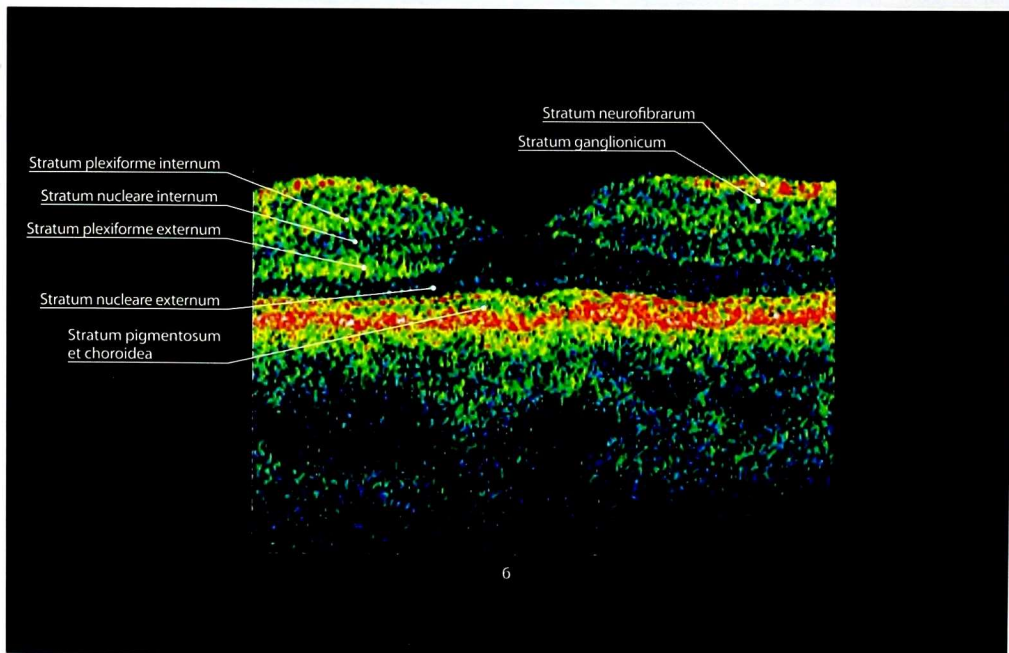
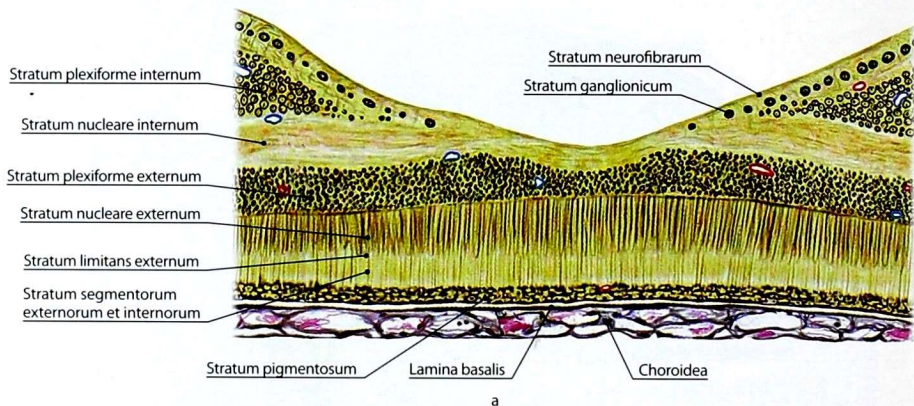


Рис. 138. Слои сетчатки центральной ямки на гистологическом препарате (а) и по данным оптической когерентной томографии — из работ профессора В.В. Страхова (б)

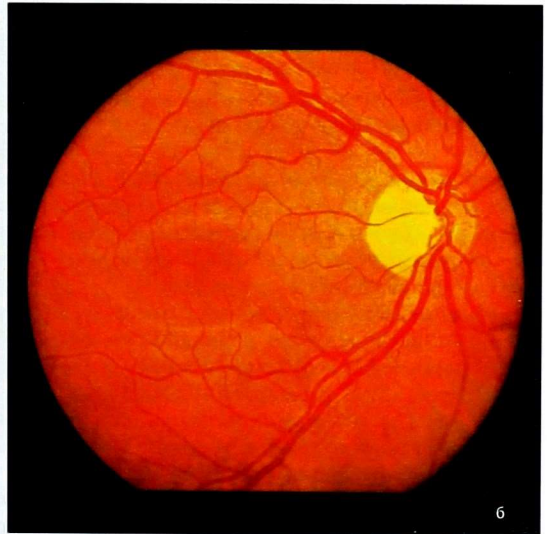
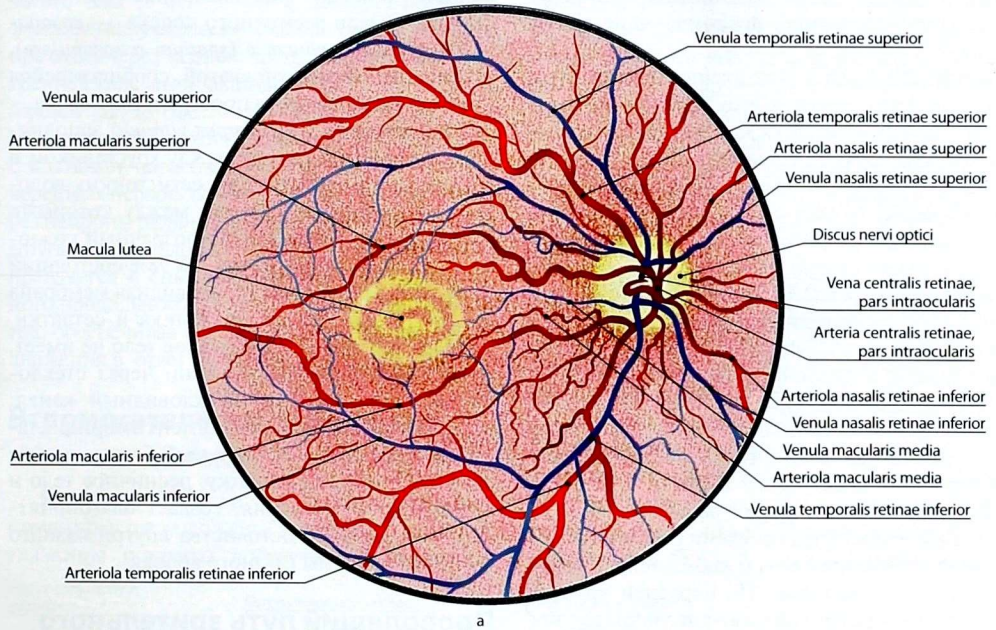


Рис. 139. Глазное дно: рисунок (а); офтальмо-
скопическая картина (б)

стекловидным телом, заполняющим стекловидную камеру. Эти образования составляют вместе с роговицей преломляющие среды глазного яблока.

Хрусталик (lens) — прозрачное преломляющее свет тело, имеет форму двояковыпуклой линзы, располагается между радужкой и стекловидным телом. Хрусталик покрыт капсулой, сосудов и нервов не имеет. Посредством *ресничного пояска (zonula ciliaris)*, представленного *волокнами пояска (fibrae zonulares)* и *пространствами пояска (spatia zonularia)* между ними, хрусталик прикреплён к ресничному телу. При спокойном состоянии ресничной мышцы волокна ресничного пояска напряжены, хрусталик уплощён и фокусирует на сетчатку лучи от далёких предметов. При сокращении мышцы волокна пояска ослабевают, и хрусталик в силу своей эластичности увеличивает кривизну, настраивая глаз на видимость вблизи.

Водянистая влага (humor aquosus) продуцируется кровеносными сосудами ресничных отростков и поступает в заднюю камеру, а через зрачок — в переднюю. Из передней камеры через пространства радужно-роговичного угла она оттекает в венозный синус склеры, далее — в венозное сплетение склеры и передние ресничные вены.

Камеры глазного яблока (camerae bulbi) представляют собой внутренние пространства глазного яблока, заполненные водянистой влагой. Выделяют переднюю, заднюю и стекловидную камеры.

Передняя камера глазного яблока (camera anterior bulbi oculi) ограничена роговицей спереди и радужкой — сзади. В месте соединения роговицы и радужки формируется *радужно-роговичный угол (angulus iridocornealis)* (см. выше).

Задняя камера глазного яблока (camera posterior bulbi oculi) ограничена радужкой спереди, ресничными телом и пояском, а также хрусталиком сзади. При расширении зрачка водянистая влага перемещается из задней камеры глазного яблока в переднюю и обратно.

Кзади от хрусталика, ресничного тела и ресничного пояска располагается **стекловидная камера (camera vitrea bulbi oculi)**, в которой

и находится стекловидное тело. Часть стекловидной камеры, расположенная непосредственно позади ресничного пояска, — *позадипоясковое пространство (spatium retrozonulare)*, заполнено водянистой влагой, сообщающейся с задней камерой через пространство пояска.

Стекловидное тело (corpus vitreum) заполняет стекловидную камеру между хрусталиком и сетчаткой. Оно состоит из сети тонких волокон, стекловидной стромы, между которыми располагается бесцветный прозрачный коллоид стекловидной жидкости, на 98% состоящий из воды. Коллагеновая стекловидная мембрана отделяет жидкость от хрусталика и сетчатки. Сосудов и нервов стекловидное тело не имеет. В переднезаднем направлении через стекловидное тело проходит стекловидный канал, представляющий собой рудимент эмбриональной артерии стекловидного тела. Стекловидное тело предохраняет сетчатку, ресничное тело и хрусталик от смещения, создаёт благоприятные условия для постоянства внутриглазного давления и формы глазного яблока.

Проводящий путь зрительного анализатора

Лучи света, пройдя через роговицу, переднюю камеру, зрачок, заднюю камеру, хрусталик и стекловидное тело, попадают на сетчатку, раздражая палочки и колбочки, которые трансформируют энергию светового потока в нервный импульс, который передаётся через биполярные и ганглиозные клетки сетчатки. Далее импульсы следуют по зрительному нерву, который в области турецкого седла образует неполный **зрительный перекрест (chiasma opticum)**: перекрещиваются волокна зрительного нерва, происходящие из внутренних отделов сетчатки глаза. После перекреста начинается зрительный тракт, который содержит волокна от внутренней половины сетчатки противоположного глазного яблока и от наружной половины сетчатки глазного яблока своей стороны. Зрительный тракт заканчивается в подкорковых центрах зрения — в латеральном коленчатом теле (главный подкорковый центр), в подушках таламуса и верхних холмиках

среднего мозга. Аксоны латерального колена чатого тела (в основном) и таламуса образуют *зрительную лучистость (radiatio optica)*, которая проходит через заднюю часть задней ножки внутренней капсулы и заканчивается в *коре шпорной борозды (sulcus calcarinus)* (см. рис. 59). Волокна от клеток ядер верхних холмиков контактируют с клетками парасимпатического ядра III пары черепных нервов. От них импульс передается через нейроны *ресничного узла* к сфинктеру зрачка. Другая часть волокон от верхних холмиков направляется в спинной мозг в составе медиального продольного пучка к клеткам передних рогов, обеспечивая автоматические рефлекторные движения в ответ на зрительные раздражения.

Вспомогательные структуры глазного яблока

Глазное яблоко и его вспомогательные структуры расположены в глазнице. Стенки глазницы покрыты *надкостницей (periorbita)*

(рис. 140). Задний отдел глазного яблока покрыт пластинкой — *влагалищем глазного яблока (vagina bulbi)*. Оно соединяется с фасциями мышц глазного яблока и оболочкой зрительного нерва. Снаружи от влагалища глазного яблока расположено *жировое тело глазницы (corpus adiposum orbitae)*.

Наружные мышцы глазного яблока (musculi externi bulbi oculi) (рис. 141) представлены поперечнополосатыми мышцами, из которых 4 прямые и 2 косые.

Прямые мышцы: *верхняя (musculus rectus superior)*, *нижняя (musculus rectus inferior)*, *медиальная (musculus rectus medialis)* и *латеральная (musculus rectus lateralis)*. Прямые мышцы и *верхняя косая мышца (musculus obliquus superior)* начинаются от *общего сухожильного кольца (anulus tendineus communis)*, окружающего зрительный нерв в области зрительного канала. Мышцы прикрепляются к склере впереди экватора на расстоянии 7–9 мм от роговицы. При сокращении верхней и нижней прямых мышц

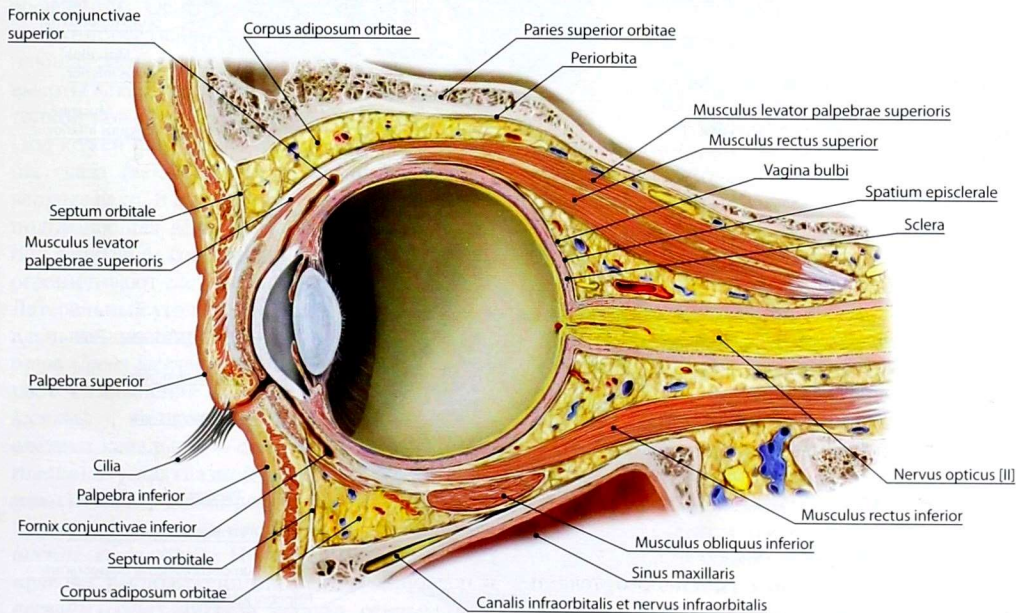


Рис. 140. Аппарат опоры — жировое тело глазницы и влагалище глазного яблока

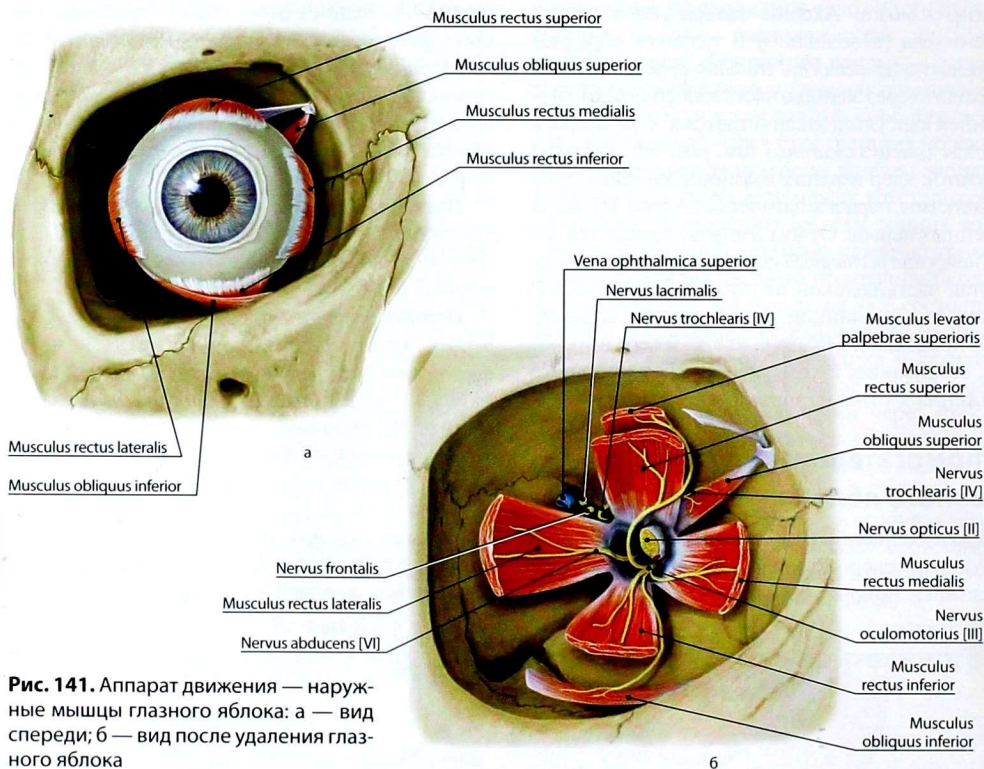


Рис. 141. Аппарат движения — наружные мышцы глазного яблока: а — вид спереди; б — вид после удаления глазного яблока

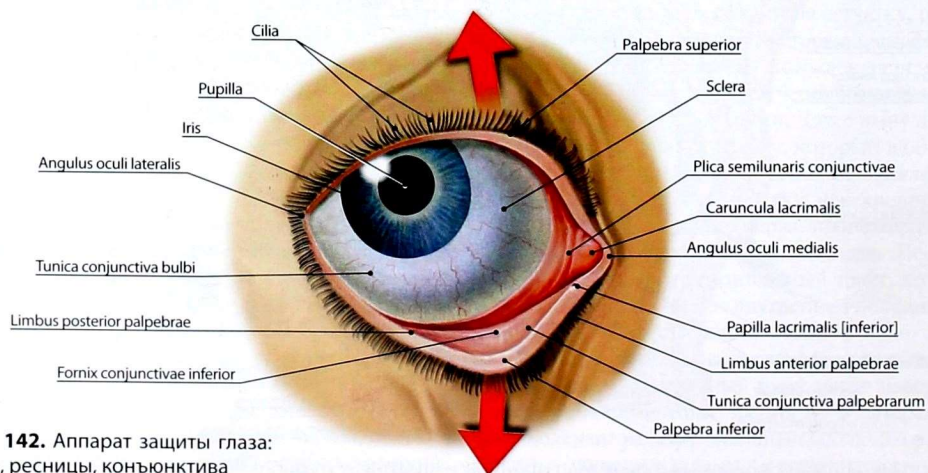


Рис. 142. Аппарат защиты глаза: веки, ресницы, конъюнктива

глазное яблоко смещается соответственно вверх и вниз. Медиальные и латеральные прямые мышцы при сокращении поворачивают глазное яблоко (зрачок) соответственно внутрь и наружу.

Верхняя косая мышца переходит в тонкое сухожилие, которое перекидывается через соединительнотканый блок, далее идёт вниз назад и латерально. Сухожилие прикрепляется к склере на верхнелатеральной части глазного яблока позади экватора, поэтому смещает глазное яблоко вниз и латерально.

Нижняя косая мышца (*musculus obliquus inferior*) берет начало от нижнемедиальной части глазницы, проходит под нижней прямой мышцей и прикрепляется к заднелатеральному отделу склеры позади экватора. Поворачивает глазное яблоко вверх и латерально.

Веки (рис. 142, 143), *верхнее* и *нижнее* (*palpebra superior* et *palpebra inferior*), — подвижные пластинки, которые при смыкании закрывают глазное яблоко и предохраняют его от повреждений. Основу век составляет плотная волокнистая ткань, по консистенции напоминающая *хрящ* (*tarsus*), который составляет 2/3 высоты века. Снаружи (спереди) веко покрыто тонкой кожей, изнутри — конъюнктивой век. Под кожей находятся волокна круговой мышцы глаза (вековая часть), которая опускает верхнее веко. В верхнем веке проходит мышца, поднимающая веко. Нижнее веко опускается под действием собственной тяжести. Края век ограничивают *глазную щель* (*rima palpebrarum*). Латеральный угол глазной щели острый, медиальный — расширен и носит название *слёзного озера* (*lacus lacrimalis*). В слёзное озеро выступает возвышение — *слёзный сосочек* (*papilla lacrimalis*), на котором находятся отверстия слёзных канальцев — *слёзные точки* (*puncta lacrimalia*). В углах глазной щели хрящи век соединяются между собой посредством *латеральной* и *медиальной связок век* (*ligamenta palpebrarum laterale* et *mediale*). На переднем свободном крае век расположено множество волосков — *ресницы* (*cilia*). Вблизи ресниц открываются выводные протоки слёзных и видоизменённых

потовых (ресничных) желёз, заложенных в хряще век.

Конъюнктива (*tunica conjunctiva*) — тонкая соединительнотканная пластинка, похожая на слизистую оболочку, которая изнутри выстилает веко и переходит на глазное яблоко, поэтому различают *конъюнктиву век* и *конъюнктиву глазного яблока* (*tunica conjunctiva palpebrarum* et *tunica conjunctiva bulbi*). Конъюнктива век и глазного яблока образует *конъюнктивальный мешок* (*saccus conjunctivalis*), в котором при переходе конъюнктивы с век на глазное яблоко образуются *верхний* и *нижний своды конъюнктивы* (*fornix conjunctivae superior* et *fornix conjunctivae inferior*). Верхний свод имеет глубину 10 мм, а нижний — 8 мм. Во внутреннем углу глаза конъюнктива глазного яблока образует *полудунную складку* (*plica semilunaris*) — аналог третьего века животных.

Конъюнктива век плотно сращена с подлежащим хрящом, а конъюнктива сводов и глазного яблока соединена с подлежащими тканями рыхло, что обеспечивает ей относительную подвижность.

Слёзный аппарат (*apparatus lacrimalis*) (рис. 144) представлен *слёзной железой* (*glandula lacrimalis*) и слёзовыводящими путями — *конъюнктивальным мешком* (*saccus conjunctivalis*), *слёзным ручьём* (*rivus lacrimalis*), *слёзным озером* (*lacus lacrimalis*), *слёзным сосочком* (*papilla lacrimalis*), *верхним* и *нижним слёзными канальцами* (*canaliculi lacrimales superior* et *inferior*), *слёзным мешком* (*saccus lacrimalis*) и *носослёзным протоком* (*ductus nasolacrimalis*).

Слёзная железа располагается в глазнице сверху и латерально. Выводные протоки железы (10–12) открываются в латеральной части верхнего свода конъюнктивы. Слеза стекает по слёзному ручью (часть конъюнктивального мешка между краем нижнего века и глазным яблоком) и скапливается в медиальном углу глаза — в слёзном озере (самое низкое место конъюнктивального мешка), откуда всасывается в систему канальцев, отводящих её в слёзный мешок и далее через носослёзный проток — в нижний носовой ход.

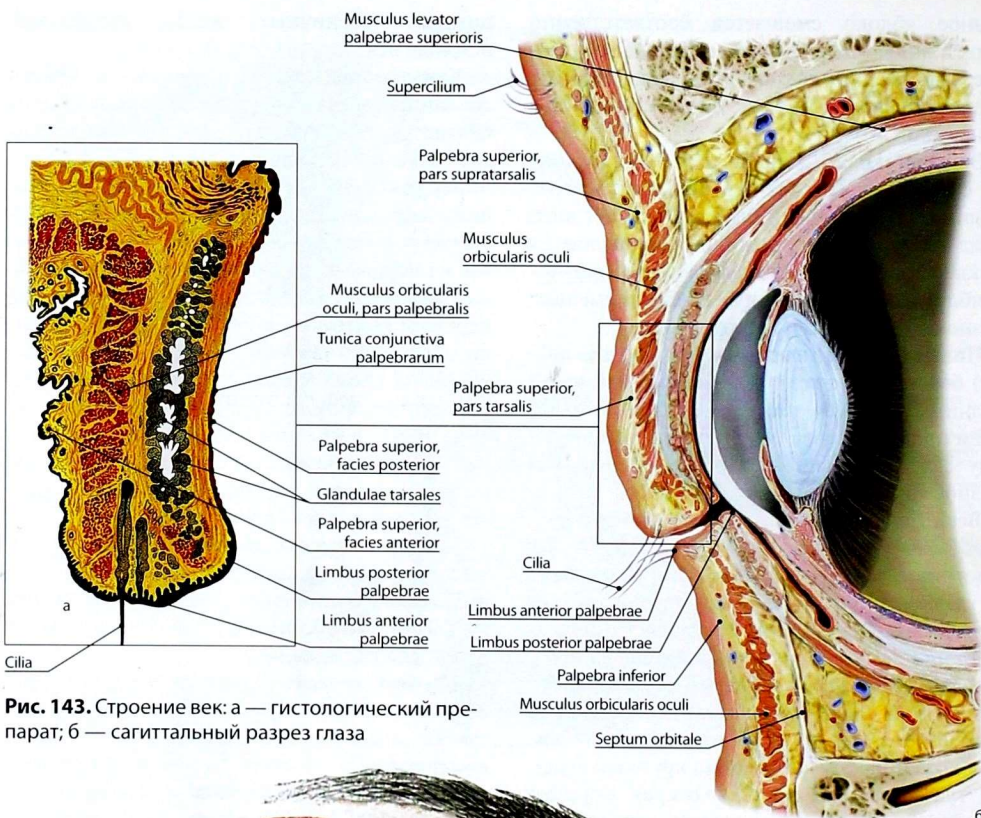


Рис. 143. Строение век: а — гистологический препарат; б — сагиттальный разрез глаза

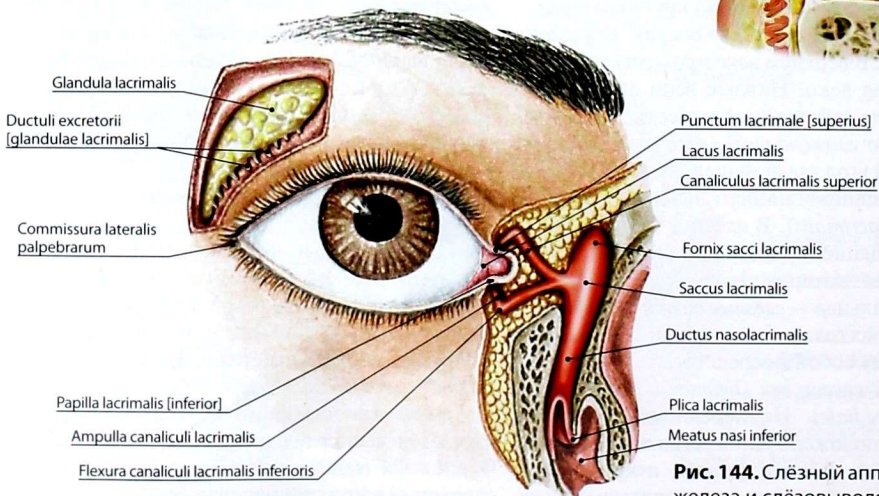


Рис. 144. Слезный аппарат: слезная железа и слезовыводящие пути

УХО

Выделяют наружное, среднее и внутреннее ухо (рис. 145). Оно составляет периферический отдел слухового (звукового) и статокинетического (вестибулярного) анализаторов. В функциональном отношении наружное и среднее ухо являются звукоулавливающими и звукопроводящими отделами.

В улитковом лабиринте внутреннего уха расположен рецепторный аппарат, воспринимающий звуковые раздражения. В вестибулярном лабиринте внутреннего уха находятся рецепторы органа равновесия, обеспечивающие восприятие равновесия и ориентировки тела в пространстве.

РАЗВИТИЕ УХА

Полагают, что первично в процессе филогенеза возникает статическая функция. Прототипом лабиринта у беспозвоночных животных, живущих в воде, является статический пузырьёк. У рыб появляются полукружные каналы. Считают, что эти образования у низших водных животных являются и слуховым аппаратом. У наземных животных слуховой аппарат постепенно обособляется, формируется звуковоспринимающий отдел, который усложняется у амфибий, рептилий, птиц и млекопитающих. У амфибий появляется звукопроводящий аппарат — среднее ухо, а у наземных млекопитающих — слуховой проход и ушная раковина.

В процессе онтогенеза первым возникает зачаток внутреннего уха, затем среднего и наружного.

Внутреннее ухо. Раньше всех образований уха в начале 3-й недели развития закладывается перепончатый лабиринт в виде утолщения эктодермы по обеим сторонам от нервной пластинки. В течение 3-й и 4-й недели это утолщение превращается в слуховую ямку и слуховой пузырьёк с эндолимфатическим протоком. В конце 6-й недели в пузырьёк появляются выступы — полукружные протоки, и происходит разделение слухового пузырьёка на эллиптический и сферический мешочки. Формируются нейроэпителиальные

клетки в гребешках и пятнах. На 6–8-й неделе образуется улитковый проток. Дифференцирование спирального органа начинается на 3-м месяце внутриутробного развития. Одновременно с процессом дифференцирования перепончатого лабиринта вокруг него происходит концентрация мезенхимы, которая превращается в хрящ, а затем в кость — возникает костный лабиринт. Развивается перилимфатическое пространство, заполненное жидкостью.

Среднее ухо. На 2-м месяце развития из дистальной части первой жаберной борозды возникает закладка барабанной полости, а из проксимальной — слуховой трубы. Из производных нижнечелюстной и подъязычной жаберных дуг развиваются слуховые косточки.

Наружное ухо. Развитие ушной раковины, наружного слухового прохода и барабанной перепонки происходит на 2-м месяце внутриутробного периода. Эти образования формируются из мезенхимы, окружающей первую жаберную борозду.

НАРУЖНОЕ УХО

Наружное ухо (*auris externa*) состоит из ушной раковины, наружного слухового прохода и барабанной перепонки.

Ушная раковина (*auricula*) (рис. 146) представляет собой овальную воронку с развернутыми краями, укрепленную на барабанной части височной кости. Определенную роль в фиксации ушной раковины играют мышцы уха. Однако у человека они рудиментарны и утратили свои функции, поэтому смещения ушной раковины незначительны.

Верхние 2/3 ушной раковины состоят из эластического хряща, покрытого надхрящницей и кожей. Нижняя треть — *долька ушной раковины*, или *мочка* (*lobulus auriculae*), лишена хряща. Она образована соединительной тканью и кожей. В хрящевой части ушной раковины выделяют ряд возвышений и углублений. На свободном крае раковины расположен *завиток* (*helix*), ниже и впереди от него — *противозавиток* (*antihelix*). Нижняя часть хряща раковины образует 2 выступа: средний — *козелок* (*tragus*),

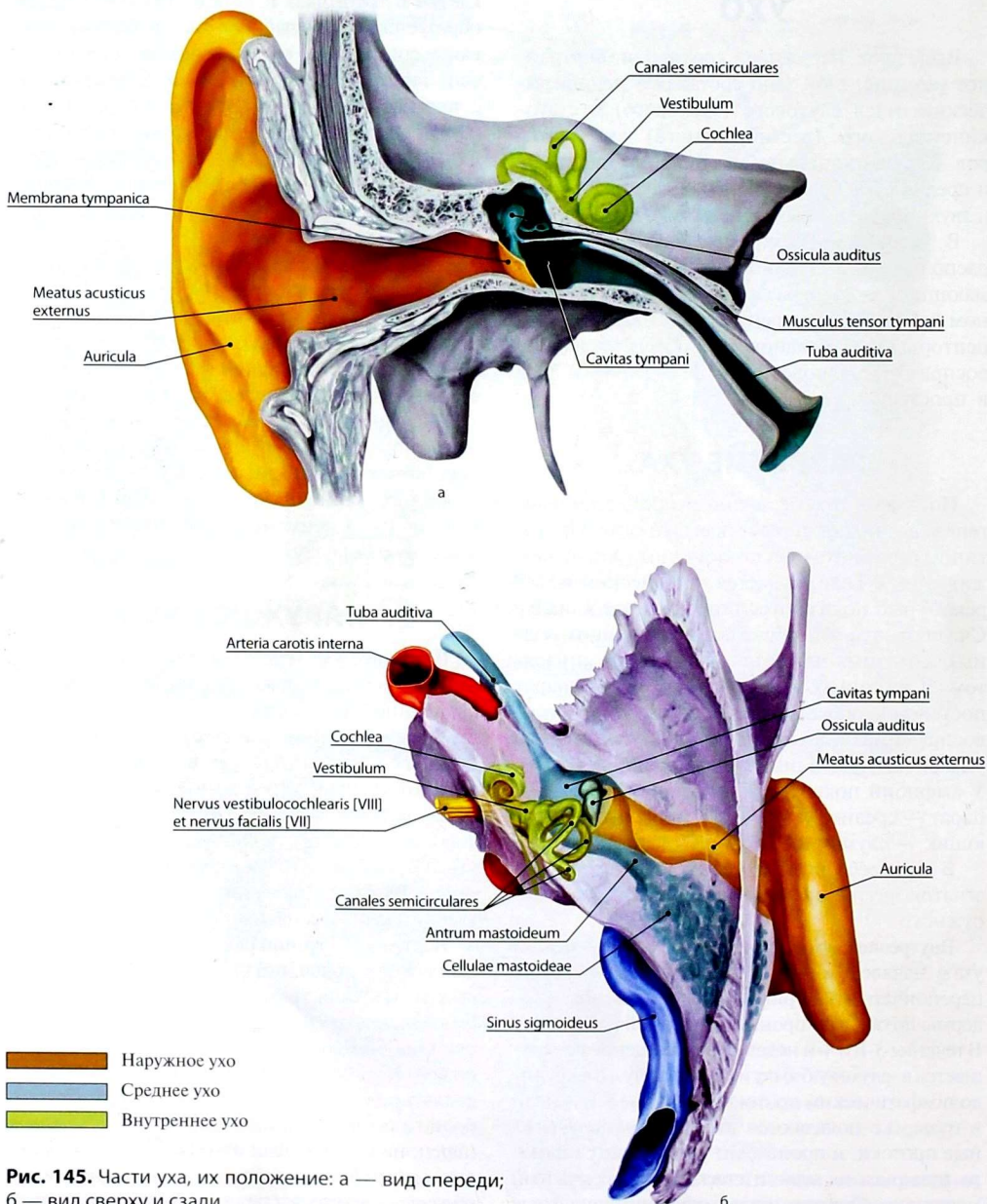


Рис. 145. Части уха, их положение: а — вид спереди; б — вид сверху и сзади

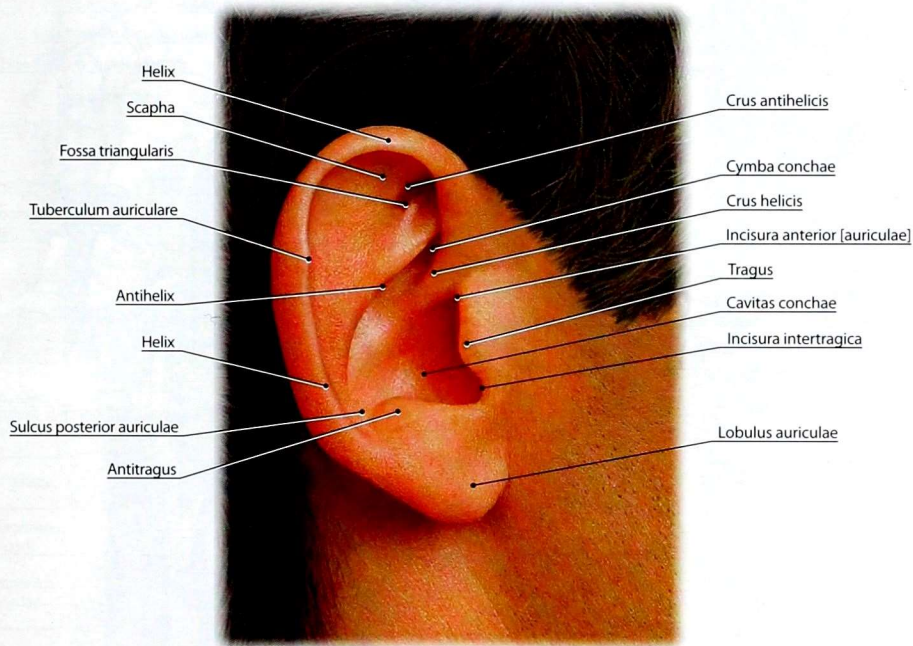


Рис. 146. Ушная раковина

сзади и снизу — *противокозелок (antitragus)*, которые ограничивают отверстие наружного слухового прохода.

Наружный слуховой проход (*meatus acusticus externus*) (рис. 147, 148) — изогнутый канал длиной около 3,5 см, диаметром 0,7–0,9 см, который слепо заканчивается барабанной перепонкой. Наружная треть прохода хрящевая, внутренние 2/3 — костные, образованы наружным слуховым проходом височной кости. Костная часть слухового прохода прилежит к височно-нижнечелюстному суставу, поэтому при воспалительном процессе в этой области жевательные движения становятся болезненными. Наружный слуховой проход выстлан кожей, которая в хрящевой части снабжена волосами, сальными железами и железами, выделяющими серу. В костной части кожный покров истончен, переходит в барабанную

перепонку. По ходу наружного слухового прохода образуется S-образный изгиб, который требует выпрямления при осмотре стенок прохода и барабанной перепонки.

Барабанная перепонка (*membrana tympanica*) находится на границе наружного и среднего уха. Это соединительнотканная пластинка округлой формы диаметром 0,9–1,0 см и толщиной 0,1–0,15 мм. Верхняя часть барабанной перепонки слабо натянута и носит название *ненапрянутой части (pars flaccida)*. Остальная часть перепонки называется *натянутой частью (pars tensa)*. У взрослых барабанная перепонка расположена косо по отношению к наружному слуховому проходу, образуя с его верхней стенкой тупой угол, а с нижней — острый. Барабанная перепонка к центру воронкообразно втянута внутрь барабанной полости. Место наибольшего вдавления носит название *пупка барабанной*

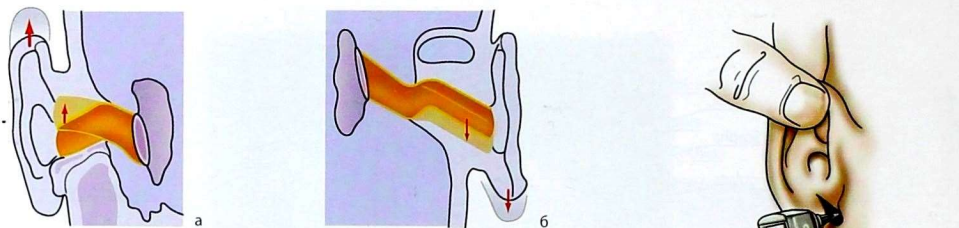


Рис. 147. Изгибы наружного слухового прохода и приёмы их выпрямления при отоскопии: а — оттягивание ушной раковины вверх; фронтальный распил через наружный слуховой проход; б — оттягивание ушной раковины назад; горизонтальный распил через наружный слуховой проход; в — отоскопия: оттягивание ушной раковины вверх и назад позволяет максимально сгладить изгибы и осмотреть наружный слуховой проход и барабанную перепонку

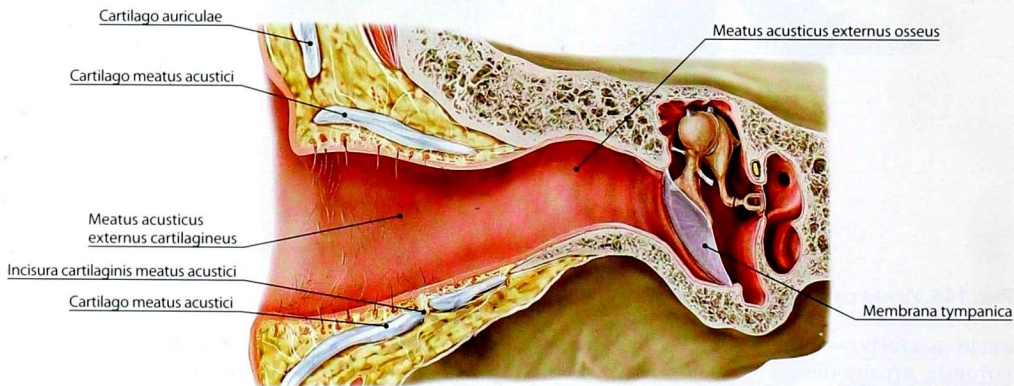


Рис. 148. Наружный слуховой проход и барабанная

перепонка (*umbo membranae tympanicae*). В этом месте со стороны барабанной полости к ней прикреплена рукоятка молоточка.

СРЕДНЕЕ УХО

К **среднему уху** (*auris media*) относят барабанную полость и слуховую трубу.

Барабанная полость (*cavitas tympani*) (рис. 149–151) расположена в пирамиде височной кости между наружным и внутренним ухом. Она имеет форму неправильного куба объёмом до 1 см³, содержит 3 слуховые косточки, сухожилия мышцы, напрягающей барабанную перепонку, и стременной мышцы. Барабанная

полость имеет 6 стенок: покрывшечную, яремную, сонную, сосцевидную, перепончатую и лабиринтную. Все стенки выстланы слизистой оболочкой с однослойным плоским, местами кубическим или цилиндрическим эпителием.

Покрывшечная стенка (*paries tegmentalis*) — верхняя, отделяет барабанную полость от средней черепной ямки. У новорождённых и детей первых лет жизни барабанная полость сообщается с полостью средней черепной ямки через щель между пирамидой и чешуей височной кости. Этим объясняется возникновение мозговых симптомов при острых воспалениях среднего уха у детей.

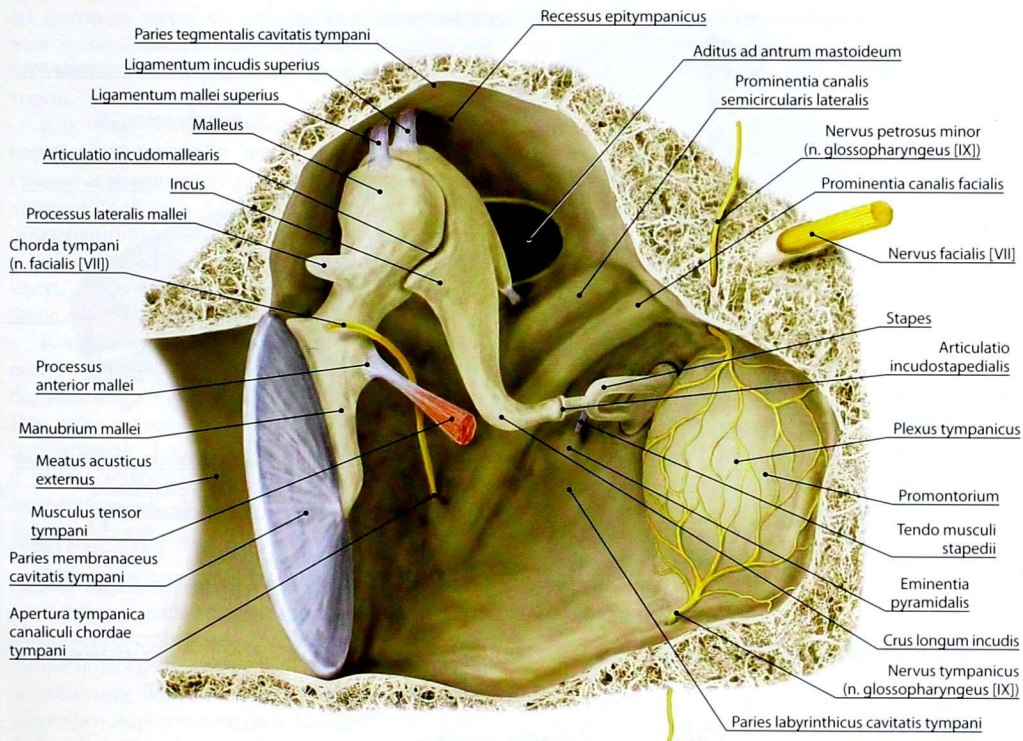


Рис. 149. Стенки барабанной полости. Вид спереди и снизу

Яремная стенка (*paries jugularis*) — нижняя, отделяет барабанную полость от верхней луковичи яремной вены и соответствует дну яремной ямки височной кости. На стенке имеется отверстие сосцевидного канальца.

Сонная стенка (*paries caroticus*) — передняя, отделяет барабанную полость от сонного канала. В стенке находится 2 отверстия мышечно-трубного канала: верхнее отверстие соответствует полуканалу мышцы, напрягающей барабанную перепонку, ниже — полуканалу слуховой трубы. Также имеются отверстия, которыми открываются сонно-барабанные каналцы.

Сосцевидная стенка (*paries mastoideus*) — задняя, прилежит к одноимённому отростку височной кости. В верхнем отделе стенки

расположен вход в сосцевидную пещеру (*aditus ad antrum mastoideum*).

Лабиринтная стенка (*paries labyrinthicus*) — медиальная, отделяет барабанную полость от преддверия внутреннего уха. На этой стенке имеется 2 отверстия: *окно преддверия* (*fenestra vestibuli*) и *окно улитки* (*fenestra cochleae*). Окно преддверия закрыто основанием стремени, окно улитки — вторичной барабанной перепонкой (*membrana tympanica secundaria*).

Перепончатая стенка (*paries membranaceus*) — латеральная стенка, образована барабанной перепонкой. Вблизи барабанной перепонки через барабанную полость проходит барабанная струна, которая ложится между молоточком и наковальней.

К среднему уху можно отнести и *сосцевидные ячейки* (*cellulae mastoideae*), самой крупной

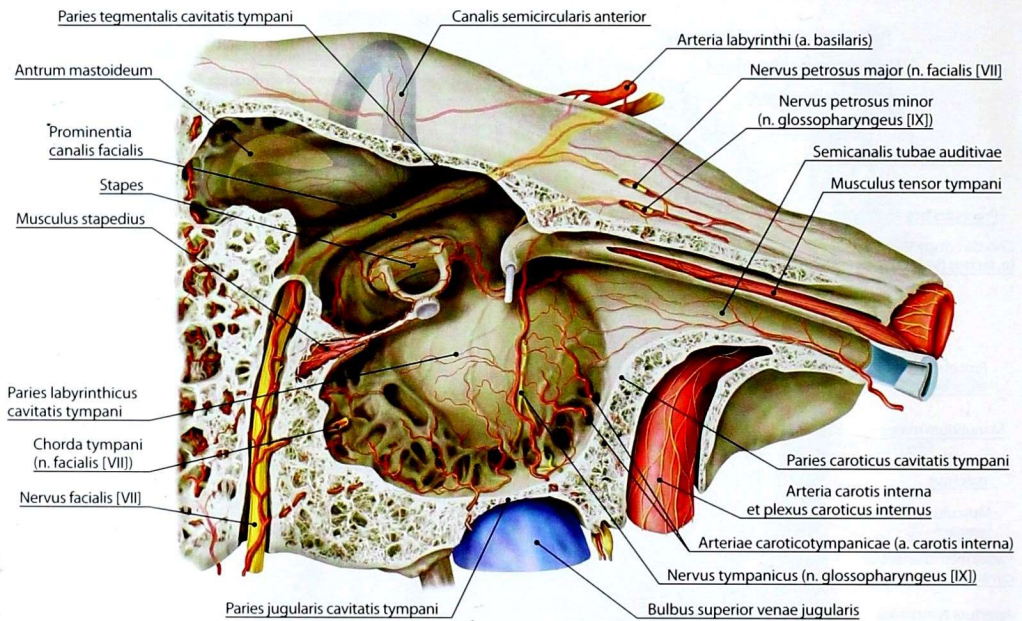


Рис. 150. Стенки барабанной полости. Вид на лабиринтную стенку после удаления молоточка и наковальни

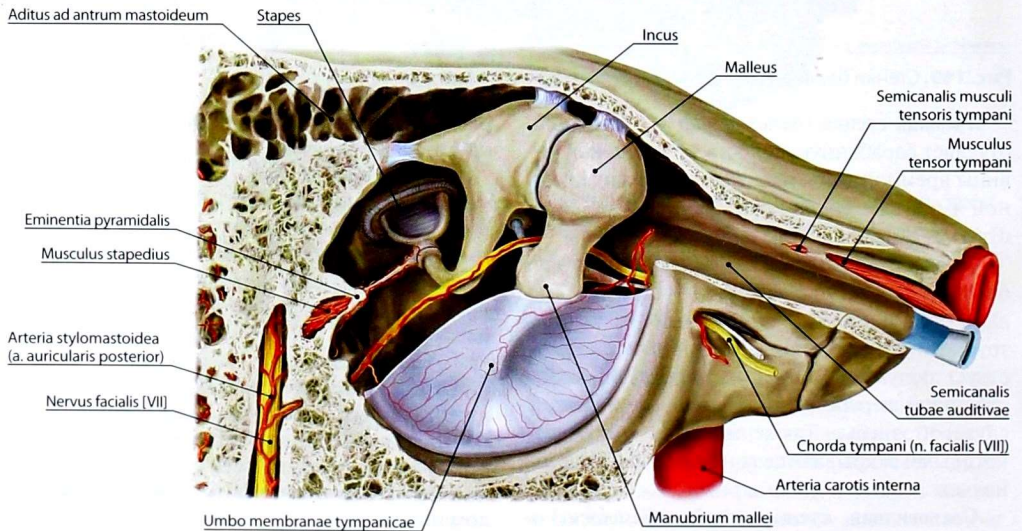


Рис. 151. Топография барабанной полости. Барабанная перепонка частично удалена

из которых является *сосцевидная пещера* (*antrum mastoideum*), сообщающаяся с барабанной полостью. Они выполняют функцию резонаторов.

Как уже отмечалось ранее, содержимым барабанной полости являются слуховые косточки и мышцы слуховых косточек. *Слуховые косточки* (*ossicula auditus*) представлены тремя образованиями: *молоточком* (*malleus*), *наковальной* (*incus*) и *стременем* (*stapes*). Основная часть слуховых косточек находится в *надбарабанном углублении* (*recessus epitympanicus*).

Косточки соединены между собой суставами и расположены в виде цепочки между барабанной перепонкой и окном преддверия. Рукоятка молоточка сростается с барабанной перепонкой. Головка молоточка соединяется с телом наковальни с помощью *наковально-молоточкового сустава* (*articulatio incudomallearis*). Между стремением и наковальной находится *наковально-стременной сустав* (*articulatio incudostapedialis*). Основание стремени подвижно укреплено в окружности отверстия преддверия с помощью *барабанно-стременного синдесмоза* (*syndesmosis tympanostapedialis*). При колебаниях барабанной перепонки слуховые косточки перемещаются и передают эти колебания перилимфе.

В барабанной полости также расположены *мышцы слуховых косточек* (*musculi ossiculorum auditus*). Сухожилие *мышцы, напрягающей барабанную перепонку* (*musculus tensor tympani*), и *стременная мышца* (*musculus stapedius*) прикрепляются к слуховым косточкам. Они удерживают барабанную перепонку и слуховые косточки в определённом положении, соответствующем силе и высоте поступающих звуков, а также защищают внутреннее ухо от чрезмерных звуковых раздражений.

Слуховая труба (*tuba auditiva*) соединяет барабанную полость с носоглоткой, обеспечивая выравнивание давления на барабанную перепонку. В барабанную полость слуховая труба открывается *барабанным отверстием* (*ostium tympanicum tubae auditivae*), в носоглотку — *глоточным отверстием* (*ostium pharyngeum tubae auditivae*). Длина слуховой трубы у взрослого

3,5–4,0 см (у новорожденных 2 см). Она состоит из короткой *костной части* (*pars ossea*), составляющей 1/3 общей длины, и *хрящевой части* (*pars cartilaginea*). Костная часть представлена полуканалом слуховой трубы мышечно-трубного канала.

Слуховая труба выстлана слизистой оболочкой с мерцательным эпителием, которая в хрящевой части имеет слизистые железы и лимфоидные узелки. От хрящевой части слуховой трубы берут начало мышцы, поднимающая нёбную занавеску, и мышца, напрягающая нёбную занавеску. При сокращении этих мышц во время глотания и зевания глоточное отверстие слуховой трубы открывается, воздух из носоглотки проникает в барабанную полость, и давление воздуха в носоглотке и среднем ухе выравнивается. У новорождённых слуховые трубы короткие, просвет относительно широк, что способствует проникновению инфекции из носоглотки и развитию среднего отита.

ВНУТРЕННЕЕ УХО

Внутреннее ухо (*auris interna*) расположено в пирамиде височной кости и представлено костным лабиринтом и заключённым в нём перепончатый лабиринтом. Между костным и перепончатый лабиринтами находится пространство, заполненное *перилимфой* (*perilymph*). Перепончатый лабиринт заполнен *эндолимфой* (*endolymph*).

В *костном лабиринте* (*labyrinthus osseus*) (рис. 152) выделяют среднюю часть — преддверие, переднюю — улитку и заднюю — три полукружных канала.

Улитка (*cochlea*) — спиральный костный канал длиной 20–30 мм, который образует 2,5 оборота вокруг *стержня улитки* (*modiolus cochleae*). От стержня в просвет костного канала улитки отходит *костная спиральная пластинка* (*lamina spiralis ossea*), которая повторяет ход канала. Она несколько короче канала и не достигает купола.

В улитке выделяют *основание* (*basis cochleae*), обращённое медиально к внутреннему

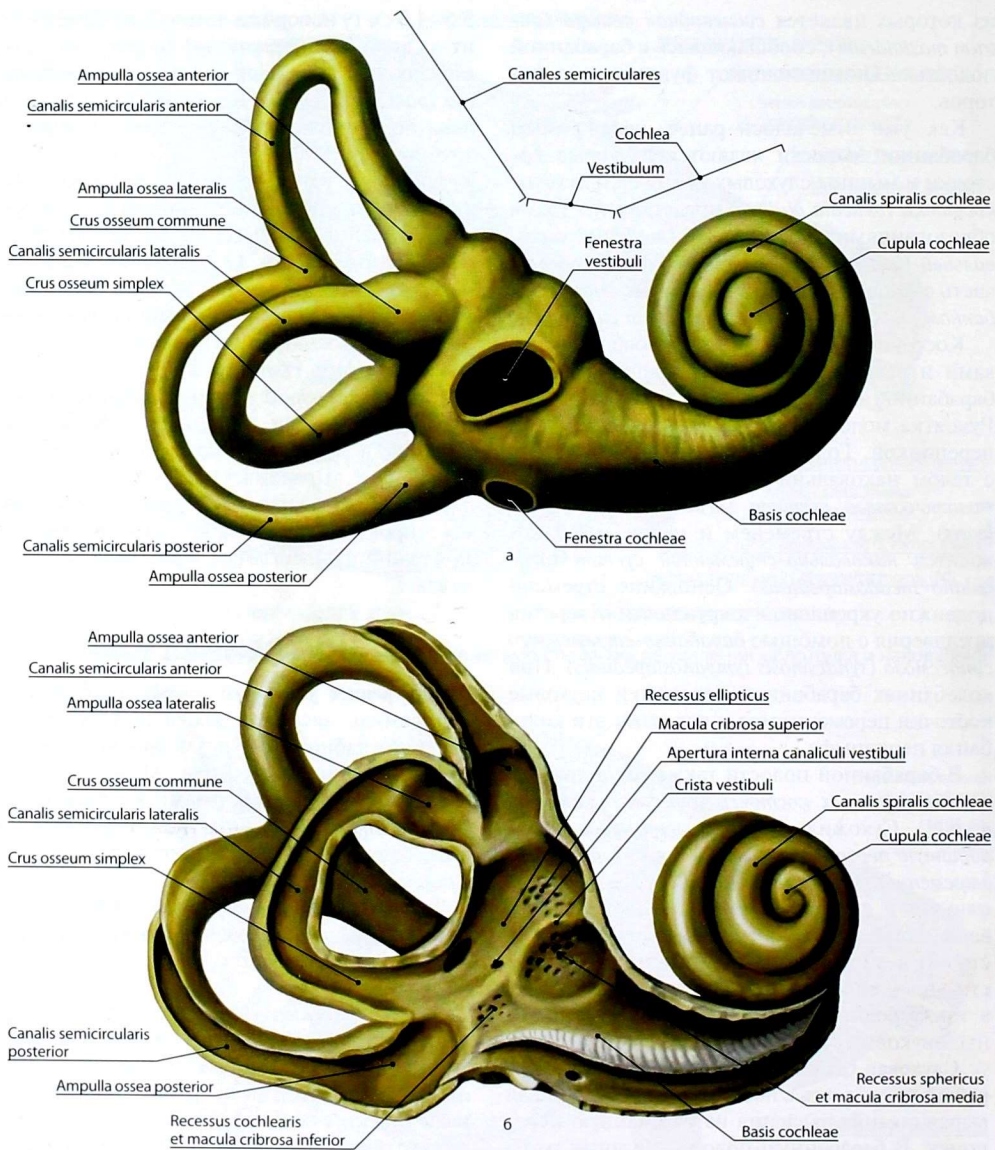


Рис. 152. Внутреннее ухо: а — костный лабиринт, вид снаружи; б — костный лабиринт, вид изнутри после частичного вскрытия наружной стенки

слуховому проходу, и *купол (cupula cochleae)*, направленный латерально к барабанной полости.

Преддверие (vestibulum) — небольшая овальная полость, разделённая *гребнем преддверия (crista vestibuli)* на два углубления: заднее — *эллиптическое (recessus ellipticus)* и переднее — *сферическое (recessus sphericus)*. В первом расположен *эллиптический мешочек*, или *маточка (utricle)*, перепончатого лабиринта, во втором — *сферический мешочек*, или *мешочек (sacculus)*. В эллиптическое углубление сады открываются 5 отверстий полукружных каналов, впереди — внутреннее отверстие *водопровода преддверия (aqueductus vestibuli)*, который проходит в толще пирамиды и заканчивается на её задней поверхности наружным отверстием — *apertura externa aqueductus vestibuli*. Передняя часть преддверия сообщается с отверстием канала улитки. На латеральной стенке преддверия, граничащей с барабанной полостью, находятся *окно преддверия (fenestra vestibuli)*, закрытое основанием стремени, и *окно улитки (fenestra cochleae)*, затянутое вторичной барабанной перепонкой. Медиально преддверие граничит с внутренним слуховым проходом.

Полукружные каналы (canales semicirculares) расположены в трёх взаимно перпендикулярных плоскостях. *Передний полукружный канал (canalis semicircularis anterior)* лежит вертикально, приближаясь к фронтальной плоскости. *Задний полукружный канал (canalis semicircularis posterior)* ориентирован вертикально, практически в сагиттальной плоскости. *Латеральный полукружный канал (canalis semicircularis lateralis)* расположен горизонтально. Ещё раз необходимо подчеркнуть, что каналы не строго параллельны основным плоскостям тела человека, а располагаются к ним под углом 30–45°. Полукружные каналы дугообразно изогнуты и имеют каждый по 2 конца — костные ножки. Одна из ножек полукружного канала расширена в виде ампулы и называется *ампулярной костной ножкой (crus osseum ampullare)*, а ножка без ампулы — *простой (crus osseum simplex)*. Соседние простые ножки переднего и заднего

полукружных каналов соединяются и образуют *общую костную ножку (crus osseum commune)*, поэтому три полукружных канала открываются в эллиптическое углубление преддверия пятью отверстиями.

Перепончатый лабиринт (labyrinthus membranaeus) (рис. 153) расположен внутри костного лабиринта и местами полностью повторяет его форму. В нем различают вестибулярный и улитковый лабиринты.

Вестибулярный лабиринт (labyrinthus vestibularis) представлен эллиптическим и сферическим мешочками и тремя полукружными протоками.

1. **Эллиптический и сферический мешочки (utricle et sacculus)** залегают в преддверии костного лабиринта и расположены в нем в соответствующих углублениях. Эллиптический мешочек сообщается с полукружными протоками, сферический — с улитковым протоком. Они соединены между собой *протоком эллиптического и сферического мешочков (ductus utriculosaccularis)*.

Мешочек и маточка содержат волосковые чувствительные клетки органа равновесия, которые входят в состав отолитовых аппаратов, или *пятен (maculae)*. Эти клетки сверху покрыты тонковолокнистой мембраной, содержащей кристаллы карбоната кальция — *статокинии (отолиты)*. К основанию волосковых клеток прилежат нервные окончания дендритов клеток *преддверного узла (ganglion vestibulare)*. Аксоны этих клеток образуют преддверную часть преддверно-улиткового нерва. Механическое давление и смещение мембраны вызывают раздражение волосковых клеток, которое передаётся нервным окончаниям. Адекватным раздражителем чувствительных клеток эллиптического и сферического мешочков служат вертикальные ускорения или замедление прямолинейного движения тела.

2. **Полукружные протоки (ductus semicirculares)** расположены в костных полукружных каналах и повторяют их строение. Полукружные протоки также имеют ампулярные и простые ножки, отделены от стенок костных каналов перилимфатическим пространством. Волосковые

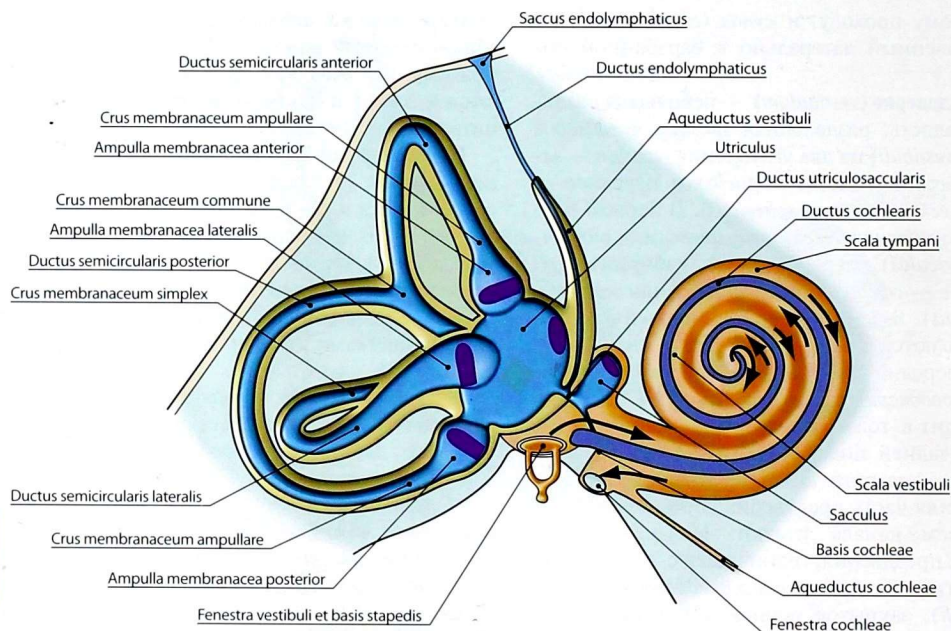


Рис. 153. Костный и перепончатый лабиринты. Схема распространения колебаний перилимфы

чувствительные клетки протоков расположены в *ампулярных гребешках* (*cristae ampullares*), которые в виде поперечных складок находятся в каждой ампуле и занимают 1/3 её поверхности. В указанных клетках заканчиваются дендриты клеток преддверного узла. При поворотах головы или ускоренном угловом вращении всего тела в полукружных протоках смещается эндолимфа, что приводит к раздражению волосковых клеток, которое передаётся окончаниям вестибулярной части VIII пары черепных нервов. Это возбуждение вызывает рефлекторное сокращение мышц, корригирующих положение тела и глазных яблок.

Улитковый лабиринт (*labyrinthus cochlearis*), или **улитковый проток** (*ductus cochlearis*) (рис. 154), занимает часть костной улитки: костная спиральная пластинка дополняется двумя соединительнотканными пластинками. Одна — спиральная мембрана, соединяет спиральную пластинку с латеральной стенкой

костной улитки, образуя барабанную стенку улиткового протока, другая — преддверная перепонка, отходит от спиральной пластинки под углом 40–45° и образует преддверную стенку улиткового протока. Таким образом, формируется улитковый проток, заполненный эндолимфой, две стенки которого делят перилимфатическое пространство канала улитки на 2 хода: верхний — на *лестницу преддверия* (*scala vestibuli*) и нижний — на *барабанную лестницу* (*scala tympani*).

Лестница преддверия сообщается с преддверием, а барабанная лестница отделяется от барабанной полости вторичной барабанной перепонкой, закрывающей окно улитки. В куполе обе лестницы сообщаются посредством отверстия улитки — *геликотремы* (*helicotrema*).

Улитковый проток начинается в костном преддверии в *улитковом углублении* (*recessus cochlearis*) и заканчивается вблизи купола улитки. Наружная стенка протока покрыта

эпителием, так называемой *сосудистой полостью (stria vascularis)*, содержащей большое количество капилляров и, как полагают, вырабатывающей эндолимфу. *Преддверная стенка*, или *преддверная мембрана (paries vestibularis seu membrana vestibularis)*, обращена к лестнице преддверия и покрыта со стороны протока плоским эпителием, а со стороны лестницы преддверия — эндотелием. *Барабанная стенка*, или *спиральная мембрана (paries tympanicus seu membrana spiralis)*, отделяющая улитковый проток от барабанной лестницы, представлена *базиллярной пластинкой (lamina basilaris)*, которая является продолжением *костной спиральной пластинки (lamina spiralis ossea)*. Эта соединительнотканная пластинка состоит из расположенных поперечно коллагеновых волокон различной длины. На всем протяжении базиллярной пластинки находится звуковоспринимающий аппарат — *спиральный орган (organum spirale)*. Спиральный орган имеет чувствительные клетки, снабжённые волосками,

погружёнными в *покровную мембрану (membrana tectoria)*, которая является продолжением губы утолщённого края костной спиральной пластинки. Основания волосковых клеток окружены окончаниями улитковой части VIII пары черепных нервов. Всего у человека насчитывается около 23 500 волосковых клеток.

Покровная мембрана имеет желеобразную консистенцию и состоит из субмикроскопических кристаллов, соединённых склеивающим веществом в тонкие волокна. При колебаниях базиллярной пластинки волоски чувствительных клеток растягиваются или сжимаются. Эти колебания преобразуются в нервные импульсы, которые передаются по улитковой части VIII пары черепных нервов в головной мозг.

Проводящий путь вестибулярного анализатора

В пятнах сферического и эллиптического мешочков и 3 ампулярных гребешках (рис.

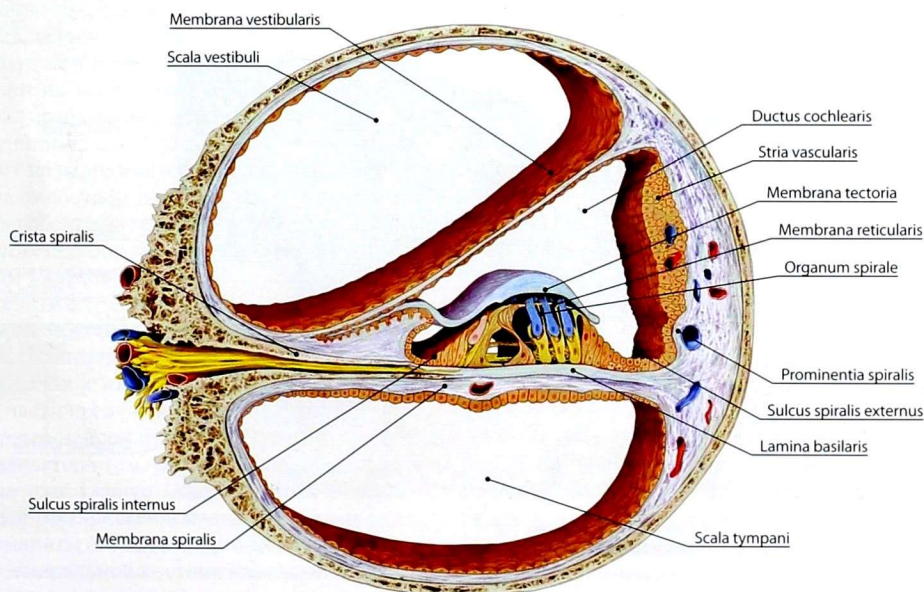
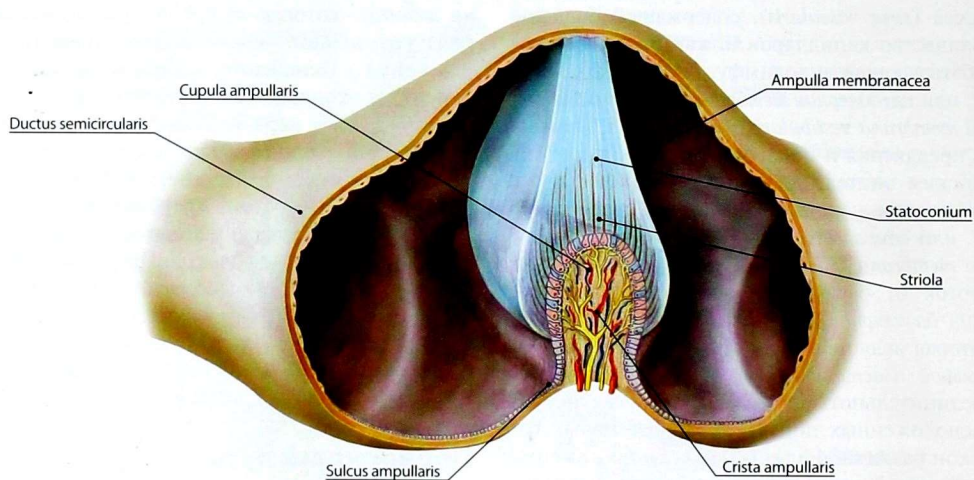


Рис. 154. Улитковый проток на поперечном распиле



184 **Рис. 155.** Строение ампулярного гребешка

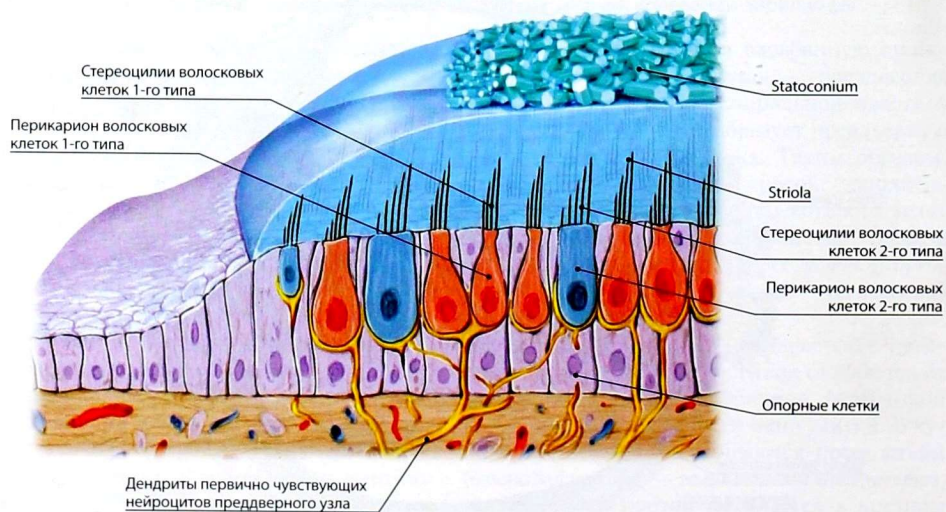


Рис. 156. Строение пятен сферического и эллиптического мешочков

155, 156) берет начало проводящий путь вестибулярного (статокинетического) анализатора. **Первый нейрон** статокинетического анализатора находится в преддверном узле (см. рис. 58), **второй нейрон** — в верхнем, нижнем, медиальном и латеральном ядрах VIII пары черепных нервов. Указанные ядра дают начало волокнам, идущим к мозжечку, среднему мозгу, клеткам передних рогов спинного мозга, а также к таламусу. В таламусе лежит тело **третьего нейрона**, отростки которого направляются в корковый конец анализатора — в среднюю и нижнюю височные извилины.

Проводящий путь слухового анализатора

Звуковые колебания поступают в наружный слуховой проход, достигают барабанной перепонки и вызывают её колебания. Тем самым происходит преобразование звуковых колебаний в механические. Они передаются цепочке слуховых косточек и через основание стремени в окне преддверия — перилимфе лестницы преддверия. Слуховые косточки не просто передают механические колебания, но и значительно их усиливают благодаря тому, что в суставах срабатывает правило рычага. Колебания перилимфы распространяются через геликотрему на перилимфу барабанной лестницы и вызывают соответствующие смещения вторичной барабанной перепонки. Колебательные движения перилимфы в лестницах передаются стенкам улиткового протока и эндолимфе, заполняющей его. Это приводит к смещению базилярной мембраны, деформации волосковых клеток, возникновению в них электрических потенциалов и их передаче окончаниями улитковой части преддверно-улиткового нерва.

Первый нейрон проводящего пути слухового анализатора (см. рис. 57) находится в *спиральном узле улитки (ganglion spirale cochleae)*, который расположен в костном стержне улитки. Дендриты его клеток проходят через отверстия в спиральной костной пластинке и заканчиваются в волосковых клетках спирального органа. Аксоны спирального узла образуют

улитковую часть VIII пары черепных нервов и достигают переднего и заднего улитковых ядер, залегающих в ромбовидной ямке рядом с ядрами статокинетического анализатора (второй нейрон). Аксоны второго нейрона переходят на противоположную сторону к ядрам трапециевидного тела (третий нейрон). Их аксоны формируют латеральную (слуховую) петлю, заканчиваясь на телах четвертых нейронов, расположенных в медиальном коленчатом теле, срединных ядрах таламуса и нижнем холмике среднего мозга. Из медиального коленчатого тела через заднюю ножку внутренней капсулы импульсы поступают в верхнюю височную извилину, где находится корковый конец слухового анализатора. От ядер нижних холмиков и таламуса слуховые волокна и их коллатерали направляются к передним рогам спинного мозга, двигательным ядрам среднего мозга, моста, продолговатого мозга. По этим путям осуществляются рефлекторные движения головы, мышц глазного яблока, туловища, конечностей в ответ на слуховые раздражения.

На функцию слухового анализатора влияет состояние других анализаторов, особенно зрительного и обонятельного. Порог восприятия звуков меняется в течение дня в зависимости от утомления, внимания, положения головы (например, при запрокидывании головы он заметно снижается).

ОРГАН ОБОНЯНИЯ

У водных животных, находящихся на низших ступенях филогенеза, обоняние и вкус малодифференцированы. Простейшая форма органа обоняния — обонятельные ямки — наблюдается у рыб. По мере образования полости носа обонятельные клетки перемещаются в её слизистую оболочку.

Орган обоняния у человека закладывается на 4-й неделе внутриутробного развития в виде парных утолщений эктодермы, выстилающих обонятельную ямку. По мере развития головы обонятельные ямки углубляются, сближаются, принимают участие в формировании

полости носа. Зачаток органа обоняния смещается в слизистую оболочку полости носа. Чувствительные клетки обонятельной ямки посредством отростков соединяются с обонятельными луковицами.

Орган обоняния (*organum olfactus* seu *organum olfactorium*) (см. рис. 55) взрослого человека представлен обонятельными нейросенсорными клетками, заложенными в слизистой оболочке верхней носовой раковины, верхнего носового хода и соответствующей части перегородки полости носа — так называемая обонятельная область. Эти клетки являются **первым нейроном** обонятельного анализатора. Их специфическим раздражителем служат летучие вещества, вдыхаемые с воздухом, которые растворяются в слизи, приводят к ряду цитохимических преобразований и воспринимаются рецепторами. Нейриты обонятельных клеток объединяются в 20–40 *обонятельных нитей (fila olfactoria)*, которые проходят через отверстия решётчатой пластинки решётчатой кости и заканчиваются в *обонятельной луковице (bulbus olfactorius)*.

В обонятельной луковице лежит тело **второго нейрона**. Нейриты этих клеток образуют *обонятельный тракт (tractus olfactorius)*, который заканчивается в первичных обонятельных центрах — нервных узлах обонятельного треугольника, переднего продырявленного вещества и прозрачной перегородки. В них расположены тела **третьих нейронов**. Аксоны третьих нейронов различными путями (см. *Обонятельный мозг*) достигают **коркового конца обонятельного анализатора**, который находится в крючке и парагиппокампальной извилине. От нейронов последних импульсы поступают в подкорковый центр обоняния, который находится в ядрах *сосцевидных тел (corpura mammillaria)* промежуточного мозга. Кроме сосцевидных тел, подкорковым центром обоняния также являются *передние ядра таламуса (nuclei anteriores thalami)*. Между собой подкорковые центры обоняния связаны *сосцевидно-таламическим пучком (fasciculus mammillothalamicus)*.

Таким образом, важным отличием обонятельного анализатора от других анализаторов является тот факт, что импульсы изначально поступают

в корковый центр и лишь от него — в подкорковые, которые связаны с аппаратом движения. Вместе с путями обонятельного анализатора рассматривают пути вомероназального органа, специализированного к восприятию феромонов.

ОРГАН ВКУСА

Примитивные организмы, живущие в воде, обладают так называемым общим химическим чувством, которое воспринимается всеми чувствительными нервными окончаниями. Образования, похожие на вкусовые почки, впервые появляются у рыб. У амфибий вкусовые почки сформированы и локализованы в эпителии ротовой полости. У рептилий, млекопитающих и человека происходят их дальнейшее обособление и концентрация.

Закладка вкусовых почек у человека осуществляется на 8-й неделе развития в виде клеточных пучков, происходящих из эмбриональной нейроглии. К 4-му месяцу устанавливается их связь с нервными волокнами, к 6-му месяцу вкусовые почки обособляются от окружающей ткани, в них формируются вкусовые поры.

Органом вкуса (*organum gustatorium* seu *organum gustus*) является *вкусовая почка (caliculus gustatorius)*. Общее число вкусовых почек около 2000. Они располагаются главным образом в слизистой оболочке языка. Одиночные вкусовые почки локализованы в слизистой оболочке нёба, надгортанника, задней стенки глотки. Вкусовые почки языка сосредоточены в жёлобовидных, грибовидных и листовидных сосочках. Они избирательно чувствительны к горькому, сладкому, кислому и солёному. Вкусовые почки представляют собой специализированные, избирательно чувствительные к горькому, сладкому, кислому и солёному нейроэпителиальные тельца эллипсоидной формы, вершина которых обращена к поверхности сосочка и снабжена *вкусовым отверстием (porus gustatorius)*. Вкусовые почки содержат вкусовые клетки, снабжённые нервными окончаниями вкусовых волокон VII, IX, X пар черепных нервов (см. рис. 56). Слюна

с растворёнными в ней химическими веществами попадает во вкусовые поры и раздражает вкусовые клетки, контактирующие с нервными окончаниями. По волокнам барабанной струны, ветвям языкоглоточного и блуждающего нервов раздражение передаётся клеткам чувствительных узлов VII, IX и X пар черепных нервов, где находятся тела **первого нейрона** проводящего пути вкусового анализатора. Тела **второго нейрона** лежат в продолговатом мозге и в мосту в ядрах одиночного пути. Тела **третьего нейрона** расположены в таламусе. **Корковый конец вкусового** анализатора заложен в клетках крючка и парагиппокампальной извилины.

ОБЩИЙ ПОКРОВ (КОЖА И ЕЁ ПРОИЗВОДНЫЕ)

Кожа (cutis) (рис. 157) образует общий покров тела человека. В ней заложены чувствительные нервные окончания (рецепторы) и производные (дериваты) кожи: потовые, сальные железы, волосы и ногти.

Рецепторы кожи воспринимают болевые, температурные, тактильные раздражения, а также чувство давления и вибрации и передают их по соответствующим чувствительным нервам в спинной и головной мозг. Наряду с рецепторной кожа выполняет защитную, выделительную функции, регулирует водно-солевой баланс и тепловой обмен, а также является депо крови.

Кожа состоит из двух слоёв: поверхностного — эпидермиса и внутреннего — дермы (собственно кожи).

Эпидермис (epidermis) представлен многослойным плоским ороговевающим эпителием, состоящим из пяти слоёв клеток.

Дерма (dermis), или собственно кожа, образована в основном плотной соединительной тканью, включающей коллагеновые и эластические волокна, а также небольшим количеством гладких мышечных клеток. В собственно коже выделяют более поверхностный *сосочковый слой (stratum papillare)* и более глубокий *сетчатый слой (stratum reticulare)*.

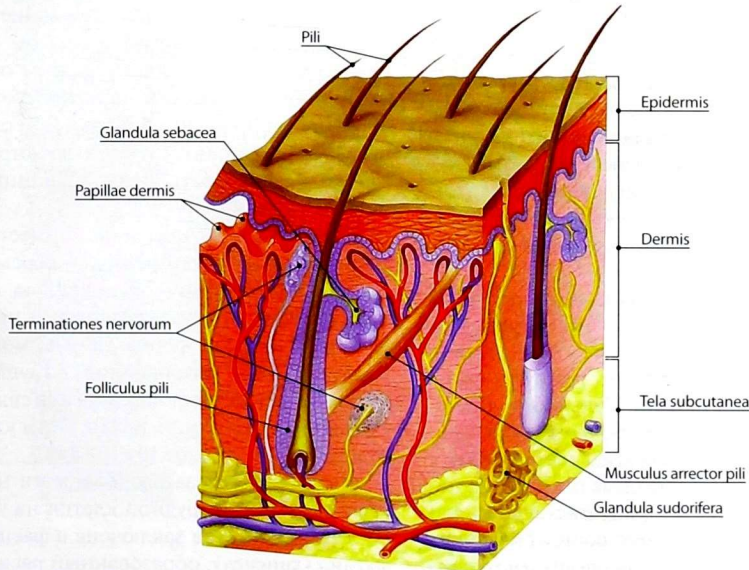


Рис. 157. Строение кожи. Схема

Сосочковый слой имеет многочисленные выросты, расположенные под эпидермисом и обуславливающие образование на поверхности кожи гребешков и бороздок. Гребешки хорошо выражены в области ладонной поверхности пальцев кисти, где вместе с бороздками образуют сложный рисунок, свойственный только данному человеку. Этот рисунок выявляют в виде отпечатков пальцев, что в судебно-медицинской практике используется для идентификации личности и установления родства.

Коллагеновые и эластические волокна сетчатого слоя обуславливают образование линий натяжения кожи. Сетчатый слой кожи постепенно переходит в *подкожную основу (tela subcutanea)*, состоящую из коллагеновых волокон и жировой ткани. Последняя образует *жировой слой (panniculus adiposus)*.

К подкожной основе прилежит поверхностная фасция, которая на выступающих костных точках соединяется с надкостницей. В местах, где происходит трение между кожным покровом и костными выступами, развиваются подкожные синовиальные сумки. Цвет кожи человека зависит от количества пигмента, который находится как в эпидермисе, так и в собственной коже.

Потовые железы (*glandulae sudoriferae*) расположены в сетчатом слое на границе с подкожной основой. Их особенно много на ладони, подошве и в подмышечной впадине. Они выполняют выделительную функцию и, выводя с потом определённое количество тепла, участвуют в поддержании постоянной температуры тела.

Сальные железы (*glandulae sebaceae*) залегают на границе сосочкового и сетчатого слоёв. Протоки желёз открываются в волосяной мешочек, а в местах, где отсутствуют волосы, — на поверхность кожи. Сальных желёз нет в коже ладоней и подошв. Больше всего сальных желёз на лице и на верхней части спины.

Ногти — изогнутые роговые пластинки, покрывающие тыльную сторону дистальных фаланг пальцев. *Ноготь (unguis)* состоит из *ногтевого ложа (matrix unguis)* и *ногтевой пластинки (lamina unguis)*. Последняя имеет *корень ногтя*

(*radix unguis*), *тело ногтя (corpus unguis)* и *свободный край (margo liber)*. Ногтевая пластинка построена из роговых чешуек эпидермиса, в которых содержится кератин.

Волосы (*pili*) в эмбриональном периоде покрывают тело в виде пушка, который после рождения заменяется вторичным покровом. Различают *стержень волоса (scapus pili)*, выступающий над кожей, и *корень волоса (radix pili)*, залегающий в коже и заканчивающийся утолщением — *луковицей (bulbus pili)*. Рост волос происходит в результате размножения клеток луковицы. Корень волоса окружен фолликулом, в области верхнего края которого открывается проток сальной железы. К наружному слою фолликула, ниже сальной железы, прикрепляется *мышца, поднимающая волос (musculus arrector pili)*, которая сжимает кожу и сдавливает сальные железы, что влечёт за собой их опорожнение. Цвет волос зависит от пигмента и присутствия пузырьков воздуха.

Молочная железа (*mamma, glandula mammaria*; от греч. *mastos*) (рис. 158) по происхождению является видоизменённой апокриновой потовой железой. Её формирование приурочено к периоду половой зрелости. Форма и размеры молочной железы зависят от возраста, индивидуальных и конституциональных особенностей, функционального состояния организма женщины (фаза менструального цикла, беременность, период лактации) и количества родов.

У девочек молочная железа имеет коническую или овоидную форму, у беременных и кормящих женщин — шаровидную. У взрослых женщин в постлактационный период и у пожилых женщин форма железы может быть различной — шаровидной, грушевидной, блюдцеобразной, уплощённой или свисающей. Средние размеры молочной железы у взрослой женщины составляют $10 \times 10 \times 5$ см.

Молочная железа располагается на передней поверхности грудной клетки на уровне от III до V ребер. Она заключена в фасциальный футляр (капсулу), образованный расщеплением поверхностной фасции груди.

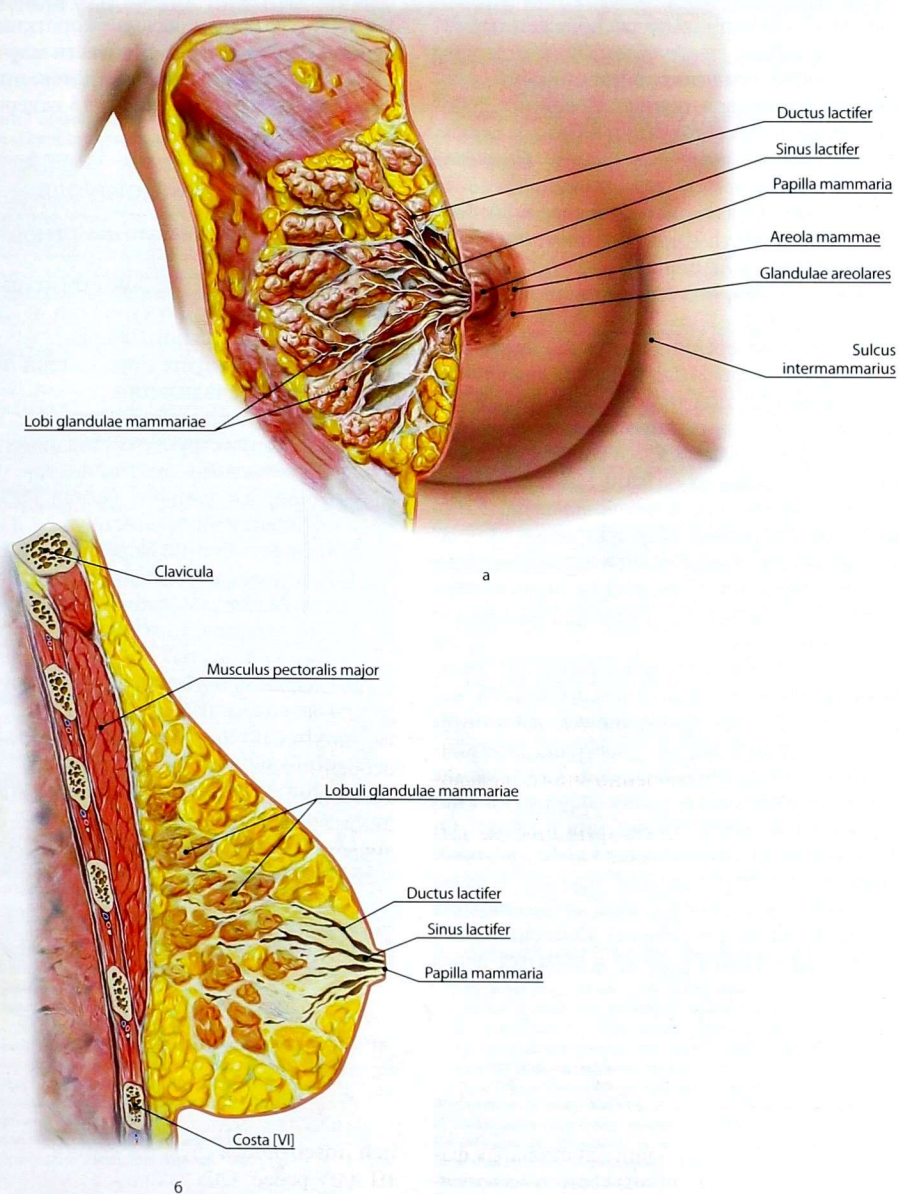


Рис. 158. Молочная железа: а — вид спереди; б — разрез в сагиттальной плоскости

Тело молочной железы (*corpus mammae*) состоит из 15–20 радиально расположенных долей (*lobi glandulae mammariae*). Доли отделены друг от друга соединительнотканными прослойками и жировой тканью. Соединительнотканные прослойки получили название *связок, поддерживающих молочную железу* (*ligamenta suspensoria mammaria*), соединяющихся с ее фасциальным футляром (поверхностной фасцией груди). Собственно тело молочной железы намного меньше общей величины железы. Это связано с тем, что оно окружено жировой тканью.

Примерно посередине выпуклой поверхности железы находится *сосок* (*papilla mammaria*). На его вершине точечными отверстиями открываются 10–15 выводных *млечных протоков* (*ductus lactiferi*). Участок кожи вокруг соска шириной до 1,5 см носит название *околососкового кружка молочной железы* (*areola mammae*). Кожа соска и околососкового кружка резко отличаются по цвету от окружающей кожи благодаря наличию пигмента. С возрастом пигментация усиливается (у девочек — розовая, у женщин — темно-коричневая).

Доли молочной железы по строению являются сложными альвеолярно-трубчатыми железами. Структурно-функциональной единицей в составе доли служат альвеолы, окружённые гладкомышечной капсулой. Сокращение гладкомышечной капсулы обеспечивает изгнание молока во время кормления ребёнка. От альвеол отходят альвеолярные ходы, которые вливаются в собирательный проток. Каждая доля имеет свой собственный *собирательный проток* (*ductus lactifer colligens*). Собирательный проток направляется к соску и образует перед

ним расширение — *млечный синус* (*sinus lactifer*). Из млечного синуса выходит короткий *млечный проток* (*ductus lactifer*). В области млечного синуса протоки частично сливаются, поэтому на соске открывается всего 10–15 отверстий, т.е. их меньше, чем долей.

ВОПРОСЫ ДЛЯ САМОКОНТРОЛЯ

1. Перечислите оболочки глазного яблока.
2. Какие анатомические структуры входят в фиброзную, сосудистую и сетчатую оболочки глазного яблока?
3. Охарактеризуйте проводящий путь зрительного анализатора.
4. Какие образования относят к вспомогательным структурам глазного яблока?
5. Перечислите анатомические образования, входящие в состав наружного, среднего и внутреннего уха.
6. Назовите стенки барабанной полости.
7. Какие основные составные части выделяют в костном лабиринте?
8. Что входит в улитковый и вестибулярный лабиринты?
9. Охарактеризуйте проводящий путь слухового анализатора.
10. Охарактеризуйте проводящий путь вестибулярного анализатора.
11. Как устроен проводящий путь вкусового анализатора?
12. Укажите локализацию нейронов проводящего пути обонятельного анализатора.
13. Перечислите производные кожи.
14. Опишите строение молочной железы.

Предметный указатель анатомических терминов на русском и латинском языках

А

Аденогипофиз (*adenohypophysis; lobus anterior hypophysis*) 41
Аксо-

- аксональный синапс (*synapsis axoaxonalis*) 5
- дендритный синапс (*synapsis axodendritica*) 6, 7
- соматический синапс (*synapsis axosomatica*) 5, 7

Аксон (*axon*) 5, 7

Аллокортекс (*allocortex*) 49

Ампулярные костные ножки (*crura ossea ampullaria*) 181

Ампулярный гребешок (*crista ampullaris*) 182

Аортпочечные узлы (*ganglia aorticorenalia*) 154

Ассоциативные волокна (*fibrae associationis*) 56

Ассоциативный нейрон (*neuron associationis*) 7

Б

Базальные ядра (*nuclei basales*) 53

Базиллярная

- борозда (*sulcus basilaris*) 28
- пластинка (*lamina basilaris*) 183

Барабанная

- лестница (*scala tympani*) 182, 183
- перепонка (*membrana tympanica*) 175
- полость (*cavitas tympani*) 176, 177
- стенка улиткового протока (*paries tympanicus ductus cochlearis*) 183
- струна (*chorda tympani*) 118, 119, 121, 149

Барабанное

- отверстие слуховой трубы (*ostium tympanicum tubae auditivae; ostium tympanicum tubae auditoriae*) 179
- сплетение (*plexus tympanicus*) 126

Барабано-стременивый синдесмоз (*syndesmosis tympanostapedialis*) 179

Барабанный нерв (*nervus tympanicus*) 126

Бахромка гиппокампа (*fimbria hippocampi*) 55

Бедренно-подоловый нерв (*nervus genitofemoralis*) 94

Бедренный нерв (*nervus femoralis*) 97

Белое вещество (*substantia alba*) 17, 27, 30, 32

Блоковый нерв [IV] (*nervus trochlearis [IV]*) 111

Блуждающий нерв [X] (*nervus vagus [X]*) 23, 69, 126, 128, 129, 130, 131

Боковой

- желудочек (*ventriculus lateralis*) 42, 60
- канатик спинного мозга (*funiculus lateralis medullae spinalis*) 17, 18
- рог спинного мозга (*cornu laterale medullae spinalis*) 17
- собственный пучок спинного мозга (*fasciculus proprius lateralis medullae spinalis*) 17
- столб спинного мозга (*columna intermedia medullae spinalis*) 17

Большеберцовый нерв (*nervus tibialis*) 106

Большие щипцы (*forceps major*) 57

Большой

- артериальный круг радужки (*circulus arteriosus iridis major*) 161
- внутриносовой нерв (*nervus splanchnicus major*) 140
- затылочный нерв (*nervus occipitalis major*) 82
- каменистый нерв (*nervus petrosus major*) 120, 146
- мозг (*cerebrum*) 42
- нёбный нерв (*nervus palatinus major*) 117
- ушной нерв (*nervus auricularis magnus*) 86

Борозда

- мозолистого тела (*sulcus corporis callosi*) 48
- склеры (*sulcus sclerae*) 159

Брови (*supercilia*) 157

Брюшное аортальное сплетение (*plexus aorticus abdominalis*) 135, 154

Бугор мозжечка [VIII] (*tuber cerebelli [VIII]*) 30

Бугорок

- клиновидного ядра (*tuberculum cuneatum*) 23
- тонкого ядра (*tuberculum gracile*) 23

Бульбомостовая борозда (*sulcus bulbopontinus*) 20, 28, 119

В

Валик мозолистого тела (*splenium corporis callosi*) 57

Веки (*palpebrae*) 157

Венозный синус склеры (*sinus venosus sclerae*) 159

Вентральная часть ножки мозга (*crus cerebri*) 33, 34

Вентральное перивентрикулярное ядро (*nucleus periventricularis ventralis*) 39

Вентромедиальное ядро гипоталамуса (*nucleus ventromedialis hypothalami*) 40

Верхнее

- брыжеечное сплетение (*plexus mesentericus superior*) 154, 155
- вестибулярное ядро (*nucleus vestibularis superior*) 30
- зубное сплетение (*plexus dentalis superior*) 116
- оливное ядро (*nucleus olivaris superior*) 28
- подчревное сплетение (*plexus hypogastricus superior*) 155
- слюноотделительное ядро (*nucleus salivatorius superior*) 29, 119, 125, 145

Верхнелатеральная поверхность полушария большого мозга (*facies superolateralis hemisphaerii cerebri*) 42, 43

Верхнечелюстной нерв [V2] (*nervus maxillaris [V2]*) 112, 115, 116

Верхние

- заднепроходные нервы (*nervi anales superiores*) 155
- нервы ягодиц (*nervi clunium superiores*) 82

Верхний

- гортанный нерв (*nervus laryngeus superior*) 129
- латеральный кожный нерв плеча (*nervus cutaneus brachii lateralis superior*) 94
- мозговой парус (*velum medullare superius*) 33
- продольный пучок (*fasciculus longitudinalis superior*) 57
- свод конъюнктивы (*fornix conjunctivae superior*) 171
- ствол плечевого сплетения (*truncus superior plexus brachialis*) 87
- узел языкоглоточного нерва (*ganglion superius nervi glossopharyngei*) 124, 126
- холмик (*colliculus superior*) 33
- шейный сердечный нерв (*nervus cardiacus cervicalis superior*) 140
- шейный узел симпатического ствола (*ganglion cervicale superius trunci sympathici*) 138
- ягодичный нерв (*nervus gluteus superior*) 98

Верхняя

- височная борозда (*sulcus temporalis superior*) 43
- височная извилина (*gyrus temporalis superior*) 45
- косая мышца (*musculus obliquus superior*) 169
- лобная борозда (*sulcus frontalis superior*) 43
- лобная извилина (*gyrus frontalis superior*) 43, 52
- мозжечковая ножка (*pedunculus cerebellaris superior*) 28, 32
- прямая мышца (*musculus rectus superior*) 169
- теменная доля (*lobulus parietalis superior*) 43

Вершина мозжечка [IV и V] (*culmen cerebelli [IV et V]*) 30

Вестибулярное поле (*area vestibularis*) 30

Вестибулярный лабиринт (*labyrinthus vestibularis*) 181

Височная доля (*lobus temporalis*) 43

Височный полюс (*polus temporalis*) 42

Вкусовая почка (*calculus gustatorius; gemma gustatoria*) 186

Вкусовое отверстие (*porus gustatorius*) 186

Влагалище глазного яблока (*vagina bulbi*) 157, 169

Влагалищные нервы (*nervi vaginales*) 155

Внутреннее

сонное сплетение (*plexus caroticus internus*) 139

ухо (*auris interna*) 173, 174, 179

Внутренние дугообразные волокна (*fibrae arcuatae internae*) 27, 62

Внутренний

пограничный слой сетчатки (*stratum limitans internum retinae*) 165

сетчатый слой сетчатки (*stratum plexiforme internum retinae*) 165

сонный нерв (*nervus caroticus internus*) 139

ядерный слой сетчатки (*stratum nucleare internum retinae*) 165

Внутренняя

зернистая пластинка [пластинка IV] изокортекса (*lamina granularis interna [lamina IV] isocorticalis*) 49

капсула (*capsula interna*) 37, 58

пирамидная пластинка [пластинка V] изокортекса (*lamina pyramidalis interna [lamina V] isocorticalis*) 50

Внутриременная борозда (*sulcus intraparietalis*) 43

Водопровод

преддверия (*aqueductus vestibuli*) 181

среднего мозга (*aqueductus mesencephali*) 34, 41, 144

Водянистая влага (*humor aquosus*) 168

Возвратный гортанный нерв (*nervus laryngeus recurrens*) 130

Волокна пояска (*fibrae zonulares*) 168

Волосы (*pili*) 188

Воронка (*infundibulum*) 39, 41, 74

Вортикозные вены (*venae vorticosae*) 162

Вспомогательные структуры глаза (*structurae oculi accessoriae*) 157

Вставочный нейрон (*interneuron*; *neuron internuntiale*) 7, 8

Вторичная барабанная перепонка (*membrana tympanica secundaria*) 177

Вход в сосцевидную пещеру (*aditus ad antrum mastoideum*) 177

Г

Ганглионарный слой сетчатки (*stratum ganglionicum retinae*) 165

Геликотрема (*helicotrema*) 182

Гипоталамическая борозда (*sulcus hypothalamicus*) 39

Гипоталамус (*hypothalamus*) 37, 39, 57, 74

Гипофиз (*hypophysis*; *glandula pituitaria*) 41

Гиппокамп (*hippocampus*) 54, 57, 60, 67

Гиппокампальная борозда (*sulcus hippocampalis*) 46, 48

Главное ядро тройничного нерва (*nucleus principalis nervi trigemini*) 28, 112

Глазная щель (*rima palpebrarum*) 171

Глазные

борозды (*sulci orbitales*) 46

извилины (*gyri orbitales*) 46

Глазное яблоко (*bulbus oculi*) 157, 158

Глазной нерв [VI] (*nervus ophthalmicus [VI]*) 112, 114, 115

Глазодвигательный нерв [III] (*nervus oculomotorius [III]*) 110, 119

Глоточное

отверстие слуховой трубы (*ostium pharyngeum tubae auditivae*; *ostium pharyngeum tubae auditoriae*) 179

сплетение (*plexus pharyngealis*) 126, 154

Глубокие височные нервы (*nervi temporales profundi*) 118

Глубокий

каменистый нерв (*nervus petrosus profundus*) 139, 146

малоберцовый нерв (*nervus fibularis profundus*; *nervus peroneus profundus*) 106

Головной мозг (*encephalon*) 5, 6, 20, 22

Гранулиная паутинной оболочки (*granulationes arachnoideae*) 74

Гребень преддверия (*crista vestibuli*) 181

Грудное аортальное сплетение (*plexus aorticus thoracicus*) 135, 154

Грудоспинной нерв (*nervus thoracodorsalis*) 87, 91

Д

Двигательное ядро тройничного нерва (*nucleus motorius nervi trigemini*) 28, 112

Двойное ядро (*nucleus ambiguus*) 24, 125, 126, 128

Двубрюшная долька мозжечка [HVIII] (*lobulus biventer cerebelli [HVIII]*) 30

Дендрит (*dendritum*) 5, 7

Дерма (*dermis*; *corium*) 187

Диафрагмальный нерв (*nervus phrenicus*) 87

Диафрагма седла (*diaphragma sellae*) 74

Дилататор зрачка (*musculus dilator pupillae*) 160

Диск зрительного нерва (*discus nervi optici*) 165

Длинные

задние ресничные артерии (*arteriae ciliares posteriores longae*) 162

ресничные нервы (*nervi ciliares longi*) 113

Длинный грудной нерв (*nervus thoracicus longus*) 87

Добавочные ядра глазодвигательного нерва (*nuclei accessorii nervi oculomotorii*) 36, 144

Добавочный нерв [XI] (*nervus accessorius [XI]*) 23, 132, 133

Доли молочной железы (*lobi glandulae mammae*) 190

Долька ушной раковины (*lobulus auricularis*) 173

Дорсальное

предсосцевидное ядро (*nucleus premammillaris dorsalis*) 40

ядро гипоталамуса (*nucleus dorsalis hypothalami*) 39

Дорсальный

нерв лопатки (*nervus dorsalis scapulae*) 87, 91

продольный пучок (*fasciculus longitudinalis posterior*; *fasciculus longitudinalis dorsalis*) 74

Древняя кора (*paleocortex*) 49

Дугообразное ядро (*nucleus arcuatus*) 40

Ж

Жевательный нерв (*nervus massetericus*) 118

Жёлтое пятно (*macula lutea*) 165

Желудочные сплетения (*plexus gastrici*) 155

Жировое тело глазницы (*corpus adiposum orbitae*) 157, 169

Жировой слой (*panniculus adiposus*) 188

З

Завиток (*helix*) 173

Заднее

грудное ядро (*nucleus thoracicus posterior*; *nucleus dorsalis thoracis*) 17

продырявленное вещество (*substantia perforata posterior*) 33, 41

улитковое ядро (*nucleus cochlearis posterior*) 30

ядро блуждающего нерва (*nucleus posterior nervi vagi*; *nucleus dorsalis nervi vagi*) 24, 126, 128, 145

Заднелатеральная щель (*foramina posterolateralis*) 30

Заднелатеральное ядро (*nucleus posterolateralis*) 17

Заднемедиальное ядро (*nucleus posteromedialis*) 17

Заднепроходно-копчиковый нерв (*nervus anococcygeus*) 106

Задние

наружные дугообразные волокна (*fibrae arcuatae externae posteriores*) 23

разделения плечевого сплетения (*divisiones posteriores plexus brachialis*) 87

Задний

ампулярный нерв (*nervus ampullaris posterior*) 124

блуждающий ствол (*truncus vagalis posterior*) 129

канатик (*funiculus posterior*) 17, 18

кожный нерв бедра (*nervus cutaneus femoris posterior*) 92, 98

кожный нерв предплечья (*nervus cutaneus antebrachii posterior*) 92

мозг (*metencephalon*) 20

покрышный перекрест (*decussatio tegmentalis posterior*) 36

полулукружный канал (*canalis semicircularis posterior*) 181

продольный пучок (*fasciculus longitudinalis posterior*) 74
 пучок плечевого сплетения (*fasciculus posterior plexus brachialis*) 87
 решётчатый нерв (*nervus ethmoidalis posterior*) 113
 рог спинного мозга (*cornu posterius medullae spinalis*) 17
 собственный пучок (*fasciculus proprius posterior*) 17
 спинномозжечковый путь (*tractus spinocerebellaris posterior*) 18, 23, 32, 64
 столб (*columna posterior*) 17
 ушной нерв (*nervus auricularis posterior*) 121

Задняя

гипоталамическая область (*area hypothalamica posterior*) 40
 доля гипофиза (*lobus posterior hypophysys*) 41
 доля мозжечка (*lobus cerebelli posterior*) 30
 камера заднего яблока (*camera posterior bulbi*) 161, 168
 латеральная борозда (*sulcus posterolateralis*) 13
 лучистость таламуса (*radiatio posterior thalami*) 38
 мозжечково-мозговая цистерна (*cisterna cerebellomedullaris posterior*) 76
 промежуточная борозда (*sulcus intermedius posterior*) 14, 23
 серая спайка (*commissura grisea posterior*) 17
 срединная борозда (*sulcus medianus posterior*) 12
 четырехугольная долька мозжечка [HVI] (*lobulus quadrangularis posterior cerebelli [HVI]*) 30

Задирательный нерв (*nervus obturatorius*) 97

Затылочная доля (*lobus occipitalis*) 43, 48

Затылочно-

височная борозда (*sulcus occipitotemporalis*) 46
 височно-мостовой путь (*tractus occipitotemporo-pontinus*) 59

Затылочный полюс (*polus occipitalis*) 42

Звездчатый узел (*ganglion stellatum*) 138

Зернистый слой коры мозжечка (*stratum granulosum corticis cerebelli*) 30

Зрачковый край (*margo pupillaris*) 160

Зрачок (*pupilla*) 160

Зрительная

лучистость (*radiatio optica*) 38, 60, 169
 ось (*axis opticus*) 158
 часть сетчатки (*pars optica retinae*) 165

Зрительный

нерв [II] (*nervus opticus [II]*) 69, 110
 перекрест (*chiasma opticum*) 39, 41, 69, 76, 110, 168
 тракт (*tractus opticus*) 39, 110

Зубчатая извилина (*gyrus dentatus*) 46, 54

Зубчатое ядро (*nucleus dentatus*) 32

Зубчато-

красное ядро (*nucleus dentatorubralis*) 32
 таламический путь (*tractus dentothalamicus*) 32

И

Изокортекс (*isocortex*) 48

Икроножный нерв (*nervus suralis*) 106

К

Камеры заднего яблока (*camerae bulbi*) 168
 Канал лицевого нерва (*canalis nervi facialis*) 120
 Клин (*cuneus*) 48
 Клиновидное ядро (*nucleus cuneatus*) 27
 Клиновидный пучок (*fasciculus cuneatus*) 17, 18, 23
 Ключково-узловая доля мозжечка (*lobus flocculonodularis cerebelli*) 30
 Ключок мозжечка [HX] (*flocculus cerebelli [HX]*) 30
 Клово мозолистого тела (*rostrum corporis callosi*) 48, 57
 Кожа (*cutis*) 187
 Козелок (*tragus*) 173

Колоно
 внутренней капсулы (*genu capsulae internae*) 60
 мозолистого тела (*genu corporis callosi*) 57

Коллене лицевого нерва (*geniculum nervi facialis*) 119

Коллатеральная борозда (*sulcus collateralis*) 46

Комиссуральные волокна конечного мозга (*fibrae commissurales telencephali*) 57

Комиссуральный нейрон (*neuron commissurale*) 7

Конечный мозг (*telencephalon*) 20, 42

Конский хвост (*cauda equina*) 14

Концевой

нерв [0] (*nervus terminalis [0]*) 109, 110
 узел (*ganglion terminale*) 109

Конъюнктив (*tunica conjunctiva*) 157, 171

век (*tunica conjunctiva palpebrarum*) 171
 заднего яблока (*tunica conjunctiva bulbi*) 171

Конъюнктивальный мешок (*sacculus conjunctivalis*) 171

Копчиковое сплетение (*plexus coccygeus*) 85, 106

Кора

большого мозга (*cortex cerebri*) 43
 мозжечка (*cortex cerebelli*) 30

Корково-

мостовые волокна (*fibrae corticopontinae*) 28
 спинномозговые волокна (*fibrae corticospinales*) 23
 ядерные волокна (*fibrae corticonucleares*) 24, 60

Короткие ресничные нервы (*nervi ciliares breves*) 115

Костная спиральная пластинка (*lamina spiralis ossea*) 179, 183

Костный лабиринт (*labyrinthus osseus*) 179

Красное ядро (*nucleus ruber*) 36

Красное ядро-спинномозговой путь (*tractus rubrospinalis*) 18, 36, 73

Крестцовое сплетение (*plexus sacralis*) 85, 97

Крестцовые

внутренностные нервы (*nervi splanchnici sacrales*) 142, 155
 парасимпатические ядра (*nuclei parasympathici sacrales*) 144, 150
 узлы (*ganglia sacralia*) 141

Круговая борозда островка (*sulcus circularis insulae*) 46

Крылообный узел (*ganglion pterygopalatinum*) 116, 146

Крыло центральной дольки (*ala lobuli centralis*) 30

Крыша

IV желудочка (*tegmen ventriculi quarti*) 33
 среднего мозга (*tectum mesencephali*) 34

Крышебульбарный путь (*tractus tectobulbaris*) 34

Крышеспинномозговой путь (*tractus tectospinalis*) 18, 34

Крючковидный пучок (*fasciculus uncinatus*) 57

Крючок паратипокампаальной извилины (*uncus gyri parahippocampalis*) 46, 54, 67

Купол улитки (*cupula cochleae*) 181

Л

Лабиринтная стенка барабанной полости (*paries labyrinthicus cavitatis tympani*) 177

Латеральная

апертура IV желудочка (*apertura lateralis ventriculi quarti*) 33
 борозда большого мозга (*sulcus lateralis cerebri*) 43
 борозда среднего мозга (*sulcus lateralis mesencephali*) 33
 гипоталамическая область (*area hypothalamica lateralis*) 40
 затылочно-височная извилина (*gyrus occipitotemporalis lateralis*) 46
 обонятельная полоска (*stria olfactoria lateralis*) 54
 перепончатая ампула (*ampulla membranacea lateralis*) 124
 прямая мышца (*musculus rectus lateralis*) 169
 связка века (*ligamentum palpebrale laterale*) 171
 ямка большого мозга (*fossa lateralis cerebri*) 45

Латеральное

вестибулярное ядро (*nucleus vestibularis lateralis*) 30
 колленчатое тело (*corpus geniculatum laterale*) 34, 39

Латеральные серобугорные ядра (*nuclei tuberales laterales*) 40

Латеральный

- ампулярный нерв (*nervus ampullaris lateralis*) 124
 - бледный шар (*globus pallidus lateralis*) 53
 - грудной нерв (*nervus pectoralis lateralis*) 87, 91
 - карман (*recessus lateralis*) 33
 - кожный нерв бедра (*nervus cutaneus femoris lateralis*) 94
 - кожный нерв икры (*nervus cutaneus surae lateralis*) 106
 - кожный нерв предплечья (*nervus cutaneus antebrachii lateralis*) 90
 - корково-спинномозговой путь (*tractus corticospinalis lateralis*) 18, 23, 72
 - крыловидный нерв (*nervus pterygoideus lateralis*) 118
 - подошвенный нерв (*nervus plantaris lateralis*) 106
 - полукольчатый канал (*canalis semicircularis lateralis*) 181
 - пучок плечевого сплетения (*fasciculus lateralis plexus brachialis*) 87
 - спиноталамический путь (*tractus spinothalamicus lateralis*) 18
 - тыльный кожный нерв (*nervus cutaneus dorsalis lateralis*) 106
- Легочное сплетение** (*plexus pulmonalis*) 154
- Ленточная извилина** (*gyrus fasciolaris*) 55
- Лептоменингеальное пространство** (*spatium leptomeningeum*) 74
- Лестница предвертия** (*scala vestibuli*) 182
- Лимбическая доля** (*lobus limbicus*) 43, 48
- Лимб роговицы** (*limbus corneae*) 158
- Листок червя [VIIA]** (*folium vermis [VIIA]*) 30
- Лицевой бугорок** (*colliculus facialis*) 29
- Лицевой нерв [VII]** (*nervus facialis [VII]*) 28, 69, 118, 119, 120, 121, 122, 128

Лобная

- доля (*lobus frontalis*) 43, 46, 48, 59
- покрышка (*operculum frontale*) 43

Лобно-мостовой путь (*tractus frontopontinus*) 59

Лобный

- нерв (*nervus frontalis*) 115
 - полос (*polus frontalis*) 42
- Ложе ногтя** (*matrix unguis*) 188
- Локтевой нерв** (*nervus ulnaris*) 90
- Лучевой нерв** (*nervus radialis*) 92
- Лучистость мозолистого тела** (*radiatio corporis callosi*) 57
- Лучистый венец** (*corona radiata*) 58

М

Малые

- нёбные нервы (*nervi palatini minores*) 117
- щипцы (*forceps minor*) 57

Малый

- артериальный круг радужки (*circulus arteriosus iridis minor*) 161
- внутренний нерв (*nervus splanchnicus minor*) 140
- затылочный нерв (*nervus occipitalis minor*) 86
- каменный нерв (*nervus petrosus minor*) 126

Маточка (*utriculus*) 181

Маточно-влагалищное сплетение (*plexus uterovaginalis*) 155

Медialная

- затылочно-височная извилина (*gyrus occipitotemporalis medialis*) 46
- обонятельная полоска (*stria olfactoria medialis*) 54
- петля (*lemniscus medialis*) 27, 62
- поверхность полушария большого мозга (*facies medialis hemisphaerii cerebri*) 42, 48
- прямая мышца (*musculus rectus medialis*) 169
- связка века (*ligamentum palpebrale mediale*) 171

Медialное

- вестибулярное ядро (*nucleus vestibularis medialis*) 30
- возвышение IV желудочка (*eminentia medialis ventriculi quarti*) 24
- коленчатое тело (*corpus geniculatum mediale*) 34, 39

Медialный

- бледный шар (*globus pallidus medialis*) 53
 - грудной нерв (*nervus pectoralis medialis*) 87, 91
 - кожный нерв икры (*nervus cutaneus surae medialis*) 106
 - кожный нерв плеча (*nervus cutaneus brachii medialis*) 92
 - кожный нерв предплечья (*nervus cutaneus antebrachii medialis*) 92
 - крыловидный нерв (*nervus pterygoideus medialis*) 118
 - подошвенный нерв (*nervus plantaris medialis*) 106
 - пучок плечевого сплетения (*fasciculus medialis plexus brachialis*) 87
 - тыльный кожный нерв (*nervus cutaneus dorsalis medialis*) 106
- Межбрыжечное сплетение** (*plexus intermesentericus*) 155
- Междольчатые борозды** (*sulci interlobares*) 43
- Междулодочковое отверстие** (*foramen interventriculare*) 41, 60
- Межнокровая**
- цистерна (*cisterna interpeduncularis*) 76
 - ямка (*fossa interpeduncularis*) 33
- Межрберные нервы** (*nervi intercostales*) 85, 94
- Межталамическое сращение** (*adhesio interthalamica*) 38
- Мезокортекс** (*mesocortex*) 49
- Метаталамус** (*metathalamus*) 37, 39
- Мешочек** (*sacculus*) 181
- Миндалевидное тело** (*corpus amygdaloideum*) 54
- Миндалина мозжечка [HIX]** (*tonsilla cerebelli; para-flocculus ventralis [HIX]*) 30

Млечный

- проток (*ductus lactifer*) 190
- синус (*sinus lactifer*) 190

Мозговой конус (*conus medullaris*) 12

Мозговая полоска таламуса (*stria medullaris thalami*) 38

Мозговые полоски IV желудочка (*striae medullares ventriculi quarti*) 20, 23

Мозжечково-вестибулярный путь (*tractus cerebellovestibularis*) 23

Мозжечок (*cerebellum*) 20, 30, 74

Мозолистое тело (*corpus callosum*) 42, 48, 57, 58

Молекулярная пластинка [пластинка I] изокортекса (*lamina molecularis [lamina I] isocorticalis*) 49

Молекулярный слой коры мозжечка (*stratum moleculare corticis cerebelli*) 30

Молоточек (*malleus*) 179

Молочная железа (*mamma*) 188

Мост (*pons*) 20, 28, 30, 63, 119

Мостомозжечковая цистерна (*cisterna pontocerebellaris*) 76

Мостомозжечковые волокна (*fibrae pontocerebellares*) 28, 32

Мостомозжечковый угол (*angulus pontocerebellaris*) 28, 124

Мочепузырное сплетение (*plexus vesicalis*) 155

Мочеточниковое сплетение (*plexus uretericus*) 155

Мочка (*lobulus auricularae*) 173

Мультиформная пластинка [пластинка VI] изокортекса (*lamina multiformis [lamina VI] isocorticalis*) 50

Мышечно-

- кожный нерв (*nervus musculocutaneus*) 90
- трубный канал (*canalis musculotubarius*) 177

Мышца,

напрягающая барабанную перепонку (*musculus tensor tympani*) 179

поднимающая волос (*musculus arrector pili*) 188

Мышцы слуховых косточек (*musculi ossiculorum auditus*) 179

Мягкая оболочка

- головного мозга (*pia mater cranialis; pia mater encephali*) 78
- спинного мозга (*pia mater spinalis*) 18

Мягкоблочная часть терминальной нити (*pars palialis filii terminalis*) 12

Н

- Надбаранное углубление** (*recessus epitympanicus*) 179
- Надблоковый нерв** (*nervus supratrochlearis*) 115
- Надглазничный нерв** (*nervus supraorbitalis*) 115
- Надключичные нервы** (*nervi supraclaviculares*) 86
- Надкостница глазницы** (*periorbita*) 157, 169
- Надкраевая извилина** (*gyrus supramarginalis*) 43
- Надлопаточный нерв** (*nervus suprascapularis*) 87
- Надперекрестное ядро** (*nucleus supraclasmaticus*) 39
- Надпочечниковое сплетение** (*plexus suprarenalis*) 155
- Надсосцевидное ядро** (*nucleus supramamillarlis*) 40
- Надшишковидное углубление** (*recessus suprapinealis*) 41
- Наковально-**
молоточковый сустав (*articulatio incudomallearis*) 179
- стременистый сустав (*articulatio incudostapedialis*) 179
- Наковальня** (*incus*) 179
- Намёт мозжечка** (*tentorium cerebelli*) 74
- Наружная**
зернистая пластинка [пластинка II] изокортекса (*lamina granularis externa [lamina II] isocorticalis*) 49
- капсула (*capsula externa*) 54
- пирамидная пластинка [пластинка III] изокортекса (*lamina pyramidalis externa [lamina III] isocorticalis*) 49
- Наружное**
сонное сплетение (*plexus caroticus externus*) 140
- ухо (*auris externa*) 173, 174
- Наружные**
мышцы глазного яблока (*musculi externi bulbi oculi*) 157, 169
- сонные нервы (*nervi carotici externi*) 140
- Наружный**
пограничный слой сетчатки (*stratum limitans externum retinae*) 165
- сетчатый слой сетчатки (*stratum plexiforme externum retinae*) 165
- слуховой проход (*meatus acusticus externus*) 175, 176
- ядерный слой сетчатки (*stratum nucleare externum retinae*) 165
- Натянутая часть барабанной перепонки** (*pars tensa membranae tympanicae*) 175
- Нейрогипофиз** (*neurohypophysis*) 39, 41
- Нейро-**
железистый синапс (*synapsis neuroglandularis*) 6
- мышечный синапс (*synapsis neuromuscularis*) 6, 7
- сосудистый синапс (*synapsis neurovascularis*) 6
- Нейрон** (*neuron*) 5
- Ненатянутая часть барабанной перепонки** (*pars flaccida membranae tympanicae*) 175
- Непарный узел** (*ganglion impar*) 141
- Нерв**
внутренней запирательной мышцы (*nervus musculi obturatorii interni*) 98
- грушевидной мышцы (*nervus musculi piriformis*) 98
- квадратной мышцы бедра (*nervus musculi quadrati femoris*) 98
- крыловидного канала (*nervus canalis pterygoidei*) 120, 146
- мышцы, натягивающей барабанную перепонку (*nervus musculi tensoris tympani*) 118
- мышцы, натягивающей небную занавеску (*nervus musculi tensoris veli palatini*) 118
- наружного слухового прохода (*nervus meatus acustici externi*) 119
- Нервная система** (*systema nervosum*) 5
- Нервные**
волокна (*neurofibræ*) 5
- окончания (*terminationes nervorum*) 5
- Нижнее**
брыжеечное сплетение (*plexus mesentericus inferior*) 155
- веко (*palpebra inferior*) 171
- вестибулярное ядро (*nucleus vestibularis inferior*) 30
- зубное сплетение (*plexus dentalis inferior*) 118

- подчервное сплетение (*plexus hypogastricus inferior*) 155
- прямокишечное сплетение (*plexus rectalis inferior*) 155
- слюноотделительное ядро (*nucleus salivatorius inferior*) 24, 145
- Нижнечелюстной нерв [V3]** (*nervus mandibularis [V3]*) 112, 117, 118
- Нижние**
заднепроходные нервы (*nervi anales inferiores*) 98
- нервы ягодиц (*nervi clunium inferiores*) 98
- Нижний**
альвеолярный нерв (*nervus alveolaris inferior*) 118
- гортанный нерв (*nervus laryngeus inferior*) 130
- латеральный кожный нерв плеча (*nervus cutaneus brachii lateralis inferior*) 92
- мозговой парус (*velum medullare inferius*) 33
- продольный пучок (*fasciculus longitudinalis inferior*) 57
- свод конъюнктивы (*forix conjunctivae inferior*) 171
- ствол плечевого сплетения (*truncus inferior plexus brachialis*) 87
- узел языкоглоточного нерва (*ganglion inferius nervi glossopharyngei*) 124
- узел блуждающего нерва (*ganglion inferius nervi vagi*) 126
- холмик (*colliculus inferior*) 34
- шейный сердечный нерв (*nervus cardiacus cervicalis inferior*) 140
- ягодичный нерв (*nervus gluteus inferior*) 98
- Нижняя**
височная борозда (*sulcus temporalis inferior*) 43
- височная извилина (*gyrus temporalis inferior*) 45, 46
- косая мышца (*musculus obliquus inferior*) 171
- лобная борозда (*sulcus frontalis inferior*) 43
- лобная извилина (*gyrus frontalis inferior*) 43
- мозжечковая ножка (*pedunculus cerebellaris inferior*) 23
- поверхность полушария большого мозга (*facies inferior hemispherii cerebri*) 42, 46
- прямая мышца (*musculus rectus inferior*) 169
- теменная доля (*lobulus parietalis inferior*) 43
- Новая кора** (*neocortex*) 48
- Ноготь** (*unguis*) 188
- Ножка мозга** (*pedunculus cerebri*) 33
- Ножки свода** (*crura fornicis*) 55, 57
- Носонёбный нерв** (*nervus nasopalatinus*) 117
- Носоресничный нерв** (*nervus nasociliaris*) 113
- Носослезный проток** (*ductus nasolacrimalis*) 171
- О**
- Обонятельная**
борозда (*sulcus olfactorius*) 46
- луковича (*bulbus olfactorius*) 46, 54, 186
- Обонятельные нити** (*fila olfactoria*) 109, 186
- Обонятельный**
мозг (*rhinencephalon*) 54
- нерв [II] (*nervus olfactorius [II]*) 109
- тракт (*tractus olfactorius*) 46, 54, 110, 186
- треугольник (*trigonum olfactorium*) 54
- Общая костная ножка** (*crus osseum commune*) 181
- Общее сухожильное кольцо** (*anulus tendineus communis*) 169
- Общие ладонные пальцевые нервы** (*nervi digitales palmares communes*) 90
- Общий малоберцовый нерв** (*nervus fibularis communis; nervus peroneus communis*) 106
- Ограда** (*claustrum*) 53
- Окно**
преддверия (*fenestra vestibuli*) 177, 181
- улитки (*fenestra cochleae*) 177, 181
- Околососковый кружок молочной железы** (*areola mammae*) 190
- Околоушное сплетение** (*plexus intraparotidæus*) 120
- Олива** (*oliva*) 23
- Оливомозжечковый путь** (*tractus olivocerebellaris*) 23, 32
- Оливоспинномозговые волокна** (*fibræ olivospinales*) 18, 32

Орган

обоняния (*organum olfactorium; organum olfactus*) 185, 186
вкуса (*organum gustatorium; organum gustus*) 186

Основание улитки (*basis cochleae*) 179

Островковая доля (*insula; lobus insularis*) 43, 45

Отверстие улитки (*helicotrema*) 182

Отводящий нерв [VI] (*nervus abducens [VI]*) 28, 119

П

Панкреатическое сплетение (*plexus pancreaticus*) 155

Паравентрикулярное ядро гипоталамуса (*nucleus paraventricularis hypothalami*) 39

Паратиппокампальная извилина (*gyrus parahippocampalis*) 46, 53, 54

Парацентральная доля (*lobulus paracentralis*) 48

Паутинная оболочка

головного мозга (*arachnoidea mater cranialis; arachnoidea mater encephali*) 74, 75

спинного мозга (*arachnoidea mater spinalis*) 18

Первичная щель (*fissura prima*) 30

Переднее

продырявленное вещество (*substantia perforata anterior; substantia perforata rostralis*) 54

улитковое ядро (*nucleus cochlearis anterior*) 30

ядро гипоталамуса (*nucleus anterior hypothalami*) 39

Переднелатеральное ядро (*nucleus anterolateralis*) 17

Переднемедиальное ядро (*nucleus anteromedialis*) 17

Передние

губные нервы (*nervi labiales anteriores*) 94

мошоночные нервы (*nervi scrotales anteriores*) 94

разделения плечевого сплетения (*divisiones anteriores plexus brachialis*) 87

ядра таламуса (*nuclei anteriores thalami*) 186

Передний

ампулярный нерв (*nervus ampullaris anterior*) 124

блуждающий ствол (*truncus vagalis anterior*) 129

бугорок таламуса (*tuberculum anterius thalami*) 37

канатик спинного мозга (*funiculus anterior medullae spinalis*) 17, 18

корково-спинномозговой путь (*tractus corticospinalis anterior*) 18, 23, 72

мозг (*prosencephalon*) 20

покрышечный перекрест (*decussatio tegmentalis anterior*) 36

полукружный канал (*canalis semicircularis anterior*) 181

полукружный проток (*ductus semicircularis anterior*) 124

решётчатый нерв (*nervus ethmoidalis anterior*) 113

рог спинного мозга (*cornu anterius medullae spinalis*) 17

собственный пучок (*fasciculus proprius anterior*) 17

спинномозжечковый путь (*tractus spinocerebellaris anterior*) 18, 32, 34, 63

спиноталамический путь (*tractus spinothalamicus anterior*) 18

столб спинного мозга (*columna anterior medullae spinalis*) 17

Передняя

гипоталамическая область (*area hypothalamica rostralis*) 39

доля гипофиза (*lobus anterior hypophysis*) 41

доля мозжечка (*lobus cerebelli anterior*) 30

камера глазного яблока (*camera anterior bulbi*) 161, 168

латеральная борозда (*sulcus anterolateralis*) 13

лучистость таламуса (*radiatio anterior thalami*) 38, 58

перепончатая ампула (*ampulla membranacea anterior*) 124

серая спайка (*commissura grisea anterior*) 17

спайка (*commissura anterior*) 41, 42, 57

срединная щель (*fissura mediana anterior*) 12

четырёхугольная доля мозжечка [HIV и HV] (*lobulus quadrangularis anterior cerebelli [HIV et HV]*) 30

Перекрест

медиальных петель (*decussatio lemnisci medialis*) 27, 62

пирамид (*decussatio pyramidum; decussatio motorica*) 23, 72

Перепончатая стенка барабанной полости (*paries membranaceus cavitatis tympani*) 177

Перепончатый лабиринт (*labyrinthus membranaceus*) 181

Перешеек

поясной извилины (*isthmus gyri cinguli*) 48, 54

ромбовидного мозга (*isthmus rhombencephali*) 33

Перивентрикулярное ядро (*nucleus periventricularis*) 40

Перикарион (*perikaryon*) 5, 7

Перилимфа (*perilympha*) 179

Периневрий (*perineurium*) 80

Периферическая нервная система (*systema nervosum periphericum*) 5

Печёночное сплетение (*plexus hepaticus*) 155

Пешеристые нервы

клитора (*nervi cavernosi clitoridis*) 155

полового члена (*nervi cavernosi penis*) 155

Пирамида

продолговатого мозга (*pyramis medullae oblongatae; pyramis bulbi*) 23

мозжечка [VIII] (*pyramis cerebelli [VIII]*) 30

Пирамидный путь (*tractus pyramidalis*) 23, 72

Пищеводное сплетение (*plexus oesophageus*) 128, 154

Пластинка

клюва (*lamina rostralis*) 57

крышки среднего мозга (*lamina tecti mesencephali; lamina quadrigemina mesencephali*) 33

Плащ конечного мозга (*pallium telencephali*) 43

Плечевое сплетение (*plexus brachialis*) 85, 87

Поверхностная шейная петля (*ansa cervicalis superficialis*) 86

Поверхностный малоберцовый нерв (*nervus fibularis superficialis; nervus peroneus superficialis*) 106

Подбородочный нерв (*nervus mentalis*) 118

Подвздошное сплетение (*plexus iliacus*) 155

Подвздошно-

паховый нерв (*nervus ilioinguinalis*) 94

подчревный нерв (*nervus iliohypogastricus*) 94

Подглазничный нерв (*nervus infraorbitalis*) 116

Подзатылочный нерв (*nervus suboccipitalis*) 82

Подключичный нерв (*nervus subclavius*) 87

Подкожная основа (*tela subcutanea*) 188

Подкожный нерв (*nervus saphenus*) 97

Подлопаточный нерв (*nervus subscapularis*) 87, 91

Подмышечный нерв (*nervus axillaris*) 94

Поднижнечелюстной узел (*ganglion submandibulare*) 147

Подпаутинное пространство (*spatium subarachnoideum*) 19, 74

Подошва таламуса (*pulvinar thalami*) 37

Подъязычный

нерв [XII] (*nervus hypoglossus [XII]*) 23, 119, 133, 134

узел (*ganglion sublinguale*) 149

Позадиилиевая борозда (*sulcus retroolivaris*) 23

Позадиперекрестная область (*area retrochiasmatica*) 40

Позадипозвоное пространство (*spatium retrozonulare*) 168

Позвоночное сплетение (*plexus vertebralis*) 140

Позвоночный нерв (*nervus vertebralis*) 140

Покровная мембрана (*membrana tectoria*) 183

Покрышечная стенка барабанной полости (*paries tegmentalis cavitatis tympani*) 176

Покрышка

моста (*tegumentum pontis*) 28

среднего мозга (*tegumentum mesencephali*) 33, 34

Половой

канал (*canalis pudendalis*) 98

нерв (*nervus pudendus*) 98

Полосатое тело (*corpus striatum*) 53, 59

Полуканал
 мышцы, натягающей барабанную перепонку (*semicanalis musculi tensoris tympani*) 177
 слуховой трубы (*semicanalis tubae auditivae; semicanalis tubae auditoriae*) 177

Полукружные каналы (*canales semicirculares*) 181
 протоки (*ductus semicirculares*) 181

Полудунная складка (*plica semilunaris*) 171

Полудунные дольки мозжечка [HVIIA] (*lobuli semilunares cerebelli [HVIIA]*) 30

Полушарие
 большого мозга (*hemispherium cerebri*) 42
 мозжечка [HII—HX] (*hemispherium cerebelli [HII—HX]*) 30

Поперечная щель большого мозга (*fissura transversa cerebri*) 42

Поперечный нерв шеи (*nervus transversus colli; nervus transversus cervicalis*) 86

Постцентральная борозда (*sulcus postcentralis*) 43
 извилина (*gyrus postcentralis*) 43

Потовая железа (*glandula sudorifera*) 188

Почечное сплетение (*plexus renalis*) 155

Пояс (*cingulum*) 56

Поясная борозда (*sulcus cinguli*) 48
 извилина (*gyrus cinguli*) 48, 54

Поясничное сплетение (*plexus lumbalis*) 85, 94

Пояснично-крестцовое утолщение (*intumescencia lumbosacralis*) 12
 крестцовый ствол (*truncus lumbosacralis*) 97

Поясничные внутренностные нервы (*nervi splanchnici lumbales*) 141

Предверие (*vestibulum*) 181

Предверная мембрана улиткового протока (*membrana vestibularis ductus cochlearis*) 183

Предверно-мозжечковый путь (*tractus vestibulocerebellaris*) 32
 спинномозговой путь (*tractus vestibulospinalis*) 18
 улитковый нерв [VIII] (*nervus vestibulocochlearis [VIII]*) 28, 122

Предверный нерв (*nervus vestibularis*) 123
 узел (*ganglion vestibulare*) 123, 181

Предзатылочная вырезка (*incisura preoccipitalis*) 43

Предзрительное поле (*area preoptica*) 39

Предклинье (*precuneus*) 48

Предлившая борозда (*sulcus preolvaris*) 20, 23

Предоптическая область (*area preoptica*) 40

Предцентральная борозда (*sulcus precentralis*) 43
 извилина (*gyrus precentralis*) 43, 52

Пробовидное ядро (*nucleus emboliformis*) 32

Продолговатый мозг (*myelencephalon; medulla oblongata*) 20, 30, 63

Продольная щель большого мозга (*fissura longitudinalis cerebri*) 42

Проекционный нейрон (*neuron projectionis*) 7

Промежностные нервы (*nervi perineales*) 98

Промежуточная гипоталамическая область (*area hypothalamica intermedia*) 39

Промежуточно-латеральное ядро (*nucleus intermediolateralis*) 17, 138
 медиальное ядро (*nucleus intermediomedialis*) 17

Промежуточный мозг (*diencephalon*) 20, 37
 нерв (*nervus intermedius*) 30, 119, 122
 тыльный кожный нерв (*nervus cutaneus dorsalis intermedius*) 106

Простатическое сплетение (*plexus prostaticus*) 155

Простая костная ножка (*crus osseum simplex*) 181

Пространства
 пояска (*spatia zonularia*) 168
 радужно-роговичного угла (*spatia anguli iridocornealis*) 160

Противозавиток (*antihelix*) 173

Противокозелок (*antitragus*) 175

Проток эллиптического и сферического мешочков (*ductus utriculo-saccularis*) 181

Прямая извилина (*gyrus rectus*) 46

Пупок барабанной перепонки (*umbo membranae tympanicae*) 175

Пятна (*maculae*) 181

Р

Радужка (*iris*) 159

Радужковая часть сетчатки (*pars iridica retinae*) 165

Радужно-роговичный угол (*angulus iridocornealis*) 160, 168

Ресницы (*cilia*) 171

Ресничная мышца (*musculus ciliaris*) 162
 часть сетчатки (*pars ciliaris retinae*) 165

Ресничное тело (*corpus ciliare*) 161

Ресничные отростки (*processus ciliares*) 161

Ресничные
 венец (*corona ciliaris*) 161
 край (*margo ciliaris*) 160
 кружок (*orbiculus ciliaris*) 162
 поясок (*zonula ciliaris*) 168
 узел (*ganglion ciliare*) 145, 169

Ретикулоспинномозговые волокна (*fibrae reticulospinales*) 18

Ретикулярная формация (*formatio reticularis*) 27

Ретикулярные ядра (*nuclei reticulares*) 28

Решётчатая пластинка склеры (*lamina cribrosa sclerae*) 159

Роговица (*cornea*) 158

Ромбовидная ямка (*fossa rhomboidea*) 23, 33

Ромбовидный мозг (*rhombencephalon*) 20

Ручка
 верхнего холмика (*brachium colliculi superioris*) 34
 нижнего холмика (*brachium colliculi inferioris*) 34

С

Сальная железа (*glandula sebacea*) 188

Самая наружная капсула (*capsula extrema*) 54

Свободный край ногтя (*margo liber unguis*) 188

Свод (*forix*) 55, 57

Сводчатая извилина (*gyrus fornicatus*) 48

Связки, поддерживающие молочную железу (*ligamenta suspensoria mammaria*) 190

Седалищный нерв (*nervus ischiadicus*) 98

Селезеночное сплетение (*plexus splenicus; plexus lienalis*) 155

Сердечное сплетение (*plexus cardiacus*) 154

Серое вещество (*substantia grisea*) 17, 23, 28, 30

Серп
 большого мозга (*falx cerebri*) 74
 мозжечка (*falx cerebelli*) 74

Серый
 бутор (*tuber cinereum*) 39, 41
 слой верхнего холмика (*stratum griseum colliculi superioris*) 36

Сетчатый слой кожи (*stratum reticulare cutis*) 187

Симпатический ствол (*truncus sympathicus*) 135, 138

Синапс (*synapsis*) 5

Скат мозжечка [VI] (*declive cerebelli [VI]*) 30

Склера (*sclera*) 159

Скорлупа (*putamen*) 53

Скуловой нерв (*nervus zygomaticus*) 116

Слезная железа (*glandula lacrimalis*) 171
 точка (*punctum lacrimale*) 171

- Слёзное**
озеро (*lacus lacrimalis*) 171
ядро (*nucleus lacrimalis*) 30, 119, 145
- Слёзный**
аппарат (*apparatus lacrimalis*) 157, 171
каналец (*canaliculus lacrimalis*) 171
мешок (*sacculus lacrimalis*) 171
нерв (*nervus lacrimalis*) 115, 116
ручей (*rivus lacrimalis*) 171
сосочек (*papilla lacrimalis*) 171
- Слепая часть сетчатки** (*pars caeca retinae*) 165
- Слой**
клеток Пуркине коры мозжечка (*stratum purkinjense corticis cerebelli*) 30
наружных и внутренних сегментов сетчатки (*stratum segmentorum externorum et internorum retinae*) 165
нервных волокон сетчатки (*stratum neurofibrarum retinae*) 165
- Слуховая**
лучистость (*radiatio acustica*) 38, 60
труба (*tuba auditiva*; *tuba auditoria*) 179
- Слуховые косточки** (*ossicula auditus*; *ossicula auditoria*) 179
- Собственное ядро заднего рога** (*nucleus proprius cornus posterioris*) 17
- Собственно сосудистая оболочка** (*choroidea*) 162
- Собственные ладонные пальцевые нервы** (*nervi digitales palmares proprii*) 90
- Сонная стенка барабанной полости** (*paries caroticus cavitatis tympani*) 177
- Сонно-барабанные каналцы** (*canaliculi caroticotympanici*) 177
- Сосок молочной железы** (*papilla mammaria*) 190
- Сосочковый слой дермы** (*stratum papillare dermis*) 187
- Сосудистая**
оболочка глазного яблока (*tunica vasculosa bulbi*) 159
основа III желудочка (*tela choroidea ventriculi tertii*) 41
основа IV желудочка (*tela choroidea ventriculi quarti*) 33
полоска (*stria vascularis*) 183
- Сосудистое сплетение** (*plexus vasculosus*) 33
- Сосцевидная**
лещера (*antrum mastoideum*) 179
стенка барабанной полости (*paries mastoideus cavitatis tympani*) 177
- Сосцевидное тело** (*corpus mamillare*) 39, 41, 55, 186
- Сосцевидные ячейки** (*cellulae mastoideae*) 177
- Сосцевидно-**
покрышечный пучок (*fasciculus mammillotegmentalis*) 41
таламический пучок (*fasciculus mammillothalamicus*) 41, 186
- Спайка**
поводков (*commissura habenularum*) 38
свода (*commissura fornicis*) 42, 55, 57
- Спинальный мозг** (*medulla spinalis*) 5, 6, 11, 12, 13, 16
- Спинально-мозговая жидкость** (*liquor cerebrospinalis*) 19, 74, 76
- Спинально-мозговое ядро тройничного нерва** (*nucleus spinalis nervi trigemini*) 24, 28, 112
- Спинально-мозговой нерв** (*nervus spinalis*) 79
- Спинокрышечный путь** (*tractus spinotectalis*) 18
- Спиральная мембрана** (*membrana spiralis*) 183
- Спиральный**
орган (*organum spirale*) 183
узел улитки (*ganglion spirale cochleae*) 69, 123, 185
- Сплетение**
семявыносящего протока (*plexus deferentialis*) 155
спинально-мозговых нервов (*plexus nervorum spinalium*) 85
- Срединная**
апертура IV желудочка (*apertura mediana ventriculi quarti*) 33
борозда IV желудочка (*sulcus medianus ventriculi quarti*) 23
- Срединный нерв** (*nervus medianus*) 90
- Среднее прямокишечное сплетение** (*plexus rectalis medius*) 155
- Среднее ухо** (*auris media*) 173, 174, 176
- Средне-мозговое ядро тройничного нерва** (*nucleus mesencephalicus nervi trigemini*) 28, 36, 112
- Средние нервы ягодиц** (*nervi clunium medii*) 82
- Средний**
мозг (*mesencephalon*) 20, 30, 33
ствол плечевого сплетения (*truncus medius plexus brachialis*) 87
шейный сердечный нерв (*nervus cardiacus cervicalis medius*) 140
шейный узел (*ganglion cervicale medium*) 138
- Срежняя**
височная извилина (*gyrus temporalis medius*) 45
лобная извилина (*gyrus frontalis medius*) 43, 52
мозжечковая ножка (*pedunculus cerebellaris medius*) 28
- Старая кора** (*archicortex*) 49
- Ствол**
мозолистого тела (*truncus corporis callosi*) 57
спинномозгового нерва (*truncus nervi spinalis*) 14
- Стекловидная камера глазного яблока** (*camera postrema bulbi*; *camera vitrea bulbi*) 168
- Стекловидное тело** (*corpus vitreum*) 168
- Стержень улитки** (*modiolus cochleae*) 123, 179
- Столб свода** (*columna fornicis*) 41, 55, 57
- Стремная мышца** (*musculus stapedius*) 179
- Стремной нерв** (*nervus stapedius*) 121
- Стрема** (*stapes*) 177, 179
- Студенистое вещество** (*substantia gelatinosa*) 17
- Субдуральное пространство** (*spatium subdurale*) 19, 74
- Субталамическое ядро** (*nucleus subthalamicus*) 41
- Субталамус** (*subthalamus*) 37, 41
- Супраоптическое**
углубление (*recessus supraopticus*) 41
ядро (*nucleus supraopticus*) 39
- Сферический мешочек** (*sacculus*) 181
- Сферически-мешотчатый нерв** (*nervus sacularis*) 124
- Сферическое углубление** (*recessus sphericus*; *recessus sacularis*) 181
- Сфинктер зрачка** (*musculus sphincter pupillae*) 160

Т

- Тазовое сплетение** (*plexus pelvicus*) 155
- Тазовые**
внутренностные нервы (*nervi splanchnici pelvici*) 153, 155
узлы (*ganglia pelvica*) 155
- Таламотемные волокна** (*fibrae thalamoparietales*) 59
- Таламус** (*thalamus*) 37, 58, 59, 69
- Твёрдая оболочка**
головного мозга (*dura mater cranialis*; *dura mater encephali*) 74, 75
спинного мозга (*dura mater spinalis*) 18
- Тело**
мозжечка (*corpus cerebelli*) 30
молочной железы (*corpus mammae*) 190
ногтя (*corpus unguis*) 188
свода (*corpus fornicis*) 57
- Теменная доля** (*lobus parietalis*) 43, 48
- Теменно-затылочная борозда** (*sulcus parietooccipitalis*) 43, 48
- Терминальная пластинка** (*lamina terminalis*) 41
- Тонкая доля мозжечка [НВПВ]** (*lobulus gracilis cerebelli [HVIVB]*) 30
- Тонкий пучок** (*fasciculus gracilis*) 17, 18, 23
- Тонкое ядро** (*nucleus gracilis*) 27
- Трабекулярная сеточка** (*reticulum trabeculare*) 159
- Трапецевидное тело** (*corpus trapezoidum*) 28
- Третий (III) желудочек** (*ventriculus tertius*) 41
- Треугольная часть** (*pars triangularis*) 43
- Треугольник**
блуждающего нерва (*trigonum nervi vagi*; *trigonum vagale*) 24

латеральной петли (*trigonum lemnisci lateralis*) 33
 поводка (*trigonum habenulare*) 38
 подъязычного нерва (*trigonum nervi hypoglossi*) 24

Тройничная петля (*lemniscus trigeminalis*) 25, 64

Тройнично-таламический путь (*lemniscus trigeminalis; tractus trigeminothalamicus*) 25, 64

Тройничный
 нерв [V] (*nervus trigeminus [V]*) 28, 111, 114
 узел (*ganglion trigeminale*) 112

У

Угловая извилина (*gyrus angularis*) 43

Углубление
 воронки (*recessus infundibuli; recessus infundibularis*) 41
 маточки (*recessus ellipticus; recessus utricularis*) 181
 мешочка (*recessus sphericus; recessus sacularis*) 181

Узел колена (*ganglion geniculi; ganglion geniculatum*) 119

Узелок мозжечка [X] (*nodulus cerebelli [X]*) 30

Узел симпатического ствола (*ganglion trunci sympathici*) 138

Улитка (*cochlea*) 179

Улитковое углубление (*recessus cochlearis*) 182

Улитковый
 лабиринт (*labyrinthus cochlearis*) 182
 нерв (*nervus cochlearis*) 123
 проток (*ductus cochlearis*) 182, 183
 узел (*ganglion cochleare*) 123

Ушная раковина (*auricula*) 173

Ушно-височный нерв (*nervus auriculotemporalis*) 119

Ушной узел (*ganglion oticum*) 149

Ф

Фиброзная оболочка глазного яблока (*tunica fibrosa bulbi*) 158

Х

Хвостатое ядро (*nucleus caudatus*) 53, 58, 59

Хрусталик (*lens*) 168

Ц

Центральная
 артерия сетчатки (*arteria centralis retinae*) 165
 борозда (*sulcus centralis*) 43
 долька мозжечка [II и III] (*lobulus centralis cerebelli [II et III]*) 30
 лучистость таламуса (*radiatio centralis thalami*) 38
 нервная система (*systema nervosum centrale*) 5, 9, 11
 ямка (*fovea centralis*) 165

Центральное
 непарное ядро (*nucleus centralis impar*) 36
 ядро спинного мозга (*nucleus centralis medullae spinalis*) 17

Центральный канал (*canalis centralis*) 14

Цистерна
 латеральной ямки большого мозга (*cisterna fossae lateralis cerebri*) 76
 перекреста (*cisterna chiasmatica*) 76

Ч

Челюстно-подъязычный нерв (*nervus mylohyoideus*) 118

Червь мозжечка [I–X] (*vermis cerebelli [I–X]*) 30

Черепные нервы (*nervi craniales*) 79, 109

Черное вещество (*substantia nigra*) 34, 36

Четверохолмная цистерна (*cisterna quadrigeminalis*) 76

Четвёртый (IV) желудочек (*ventriculus quartus*) 33

Чечвишеобразное ядро (*nucleus lentiformis*) 53, 58

Червое сплетение (*plexus coeliacus*) 154

Червные узлы (*ganglia coeliaca*) 154

Чувствительный
 нейрон (*neuron sensorium*) 7, 8
 узел спинномозгового нерва (*ganglion sensorium nervi spinalis*) 14

Ш

Шаровидное ядро (*nucleus globosus*) 32, 63, 64

Шейная петля (*ansa cervicalis*) 86, 133

Шейно-грудной узел (*ganglion cervicothoracicum*) 138

Шейное
 сплетение (*plexus cervicalis*) 85, 133
 утолщение (*intumescencia cervicalis*) 12

Шишковидная железа (*glandula pinealis*) 34, 39

Шишковидное углубление (*recessus pinealis*) 41

Шпнорная борозда (*sulcus calcarinus*) 46, 48, 53, 169

Щ

Щёчный нерв (*nervus buccalis*) 118

Э

Эллиптический мешочек (*utriculus*) 124, 181

Эллиптически-мешоччатый нерв (*nervus utricularis*) 124

Эллиптическое углубление (*recessus ellipticus; recessus utricularis*) 181

Эндолимфа (*endolympha*) 179

Эндоневрий (*endoneurium*) 80

Эпидермис (*epidermis*) 187

Эпидуральное пространство (*spatium epidurale; spatium extradurale*) 18

Эпиневрй (*epineurium*) 80

Эпиталамическая спайка (*commissura epithalamica*) 39

Эпиталамус (*epithalamus*) 37, 38

Эфферентный нейрон (*neuron efferens*) 7, 8

Я

Ядра
 моста (*nuclei pontis*) 28
 нижней оливы (*nuclei olivares inferiores; complexus olivaris inferior*) 25
 одиночного пути (*nuclei tractus solitarii*) 24, 30, 69, 125, 126, 128
 трапецевидного тела (*nuclei corporis trapezoides*) 28

Ядро
 блокового нерва (*nucleus nervi trochlearis*) 36, 111
 глазодвигательного нерва (*nucleus nervi oculomotorii*) 36
 лицевого нерва (*nucleus nervi facialis*) 29, 119
 нижнего холмика (*nucleus colliculi inferioris*) 34
 отводящего нерва (*nucleus nervi abducentis*) 29, 119
 подъязычного нерва (*nucleus nervi hypoglossi*) 24
 шатра (*nucleus fastigii*) 32

Языкоглоточный нерв [IX] (*nervus glossopharyngeus [IX]*) 23, 69, 124, 125, 126, 127, 128

Язычная извилина (*gyrus lingualis*) 46

Язычный нерв (*nervus lingualis*) 118

Язычок червя [I] (*lingula vermis [I]*) 30

Яичковое сплетение (*plexus testicularis*) 155

Яичниковое сплетение (*plexus ovaricus*) 155

Яремная стенка барабанной полости (*paries jugularis cavitatis tympani*) 177

Яремный нерв (*nervus jugularis*) 139

Предметный указатель анатомических терминов на латинском и русском языках

A

- Adenohypophysis** (*аденогипофиз*) 39, 41
Adhesio interthalamica (*межталамическое сращение*) 38, 39, 40, 54
Aditus ad antrum mastoideum (*вход в сосцевидную пещеру*) 177, 178
Ala lobuli centralis (*крыло центральной долики*) 30, 31
Ampulla
 canaliculi lacrimales (*ампула слёзного канальца*) 172
 membranacea anterior (*передняя перепончатая ампула*) 124, 182
 membranacea lateralis (*латеральная перепончатая ампула*) 124, 182
 membranacea posterior (*задняя перепончатая ампула*) 124, 182
Angulus
 iridocornealis (*радужно-роговичный угол*) 160, 161, 163, 168
 oculi lateralis (*латеральный угол глаза*) 170
 oculi medialis (*медиальный угол глаза*) 170
 pontocerebellaris (*мостомозжечковый угол*) 28, 110, 124
Ansa
 cervicalis [profunda] (*шейная петля [глубокая]*) 85, 86, 133, 134
 cervicalis [superficialis] (*шейная петля [поверхностная]*) 86
 subclavia (*подключичная петля*) 139
Antihelix (*противозавиток*) 173, 175
Antitragus (*противокозелок*) 175
Antrum mastoideum (*сосцевидная пещера*) 174, 178, 179
Anulus tendineus communis (*общее сухожильное кольцо*) 112, 169
Apertura
 aqueductus mesencephali (*апертура водопровода среднего мозга*) 39
 externa aqueductus vestibuli (*наружная апертура водопровода преддверия*) 181
 lateralis ventriculi quarti (*латеральная апертура четвёртого (IV) желудочка*) 33, 76
 mediana ventriculi quarti (*средняя апертура четвёртого (IV) желудочка*) 33, 76
Apparatus lacrimalis (*слёзный аппарат*) 171
Aqueductus
 cochleae (*водопровод улитки*) 182
 mesencephali (*водопровод среднего мозга*) 22, 34, 35, 40, 76, 77
 vestibuli (*водопровод преддверия*) 181, 182
Arachnoidea mater
 cranialis (*паутинная оболочка головного мозга*) 74, 75, 111
 spinalis (*паутинная оболочка спинного мозга*) 18, 19
Archicortex (*старая кора*) 49
Area
 hypothalamica dorsalis (*дорсальная гипоталамическая область*) 40
 hypothalamica intermedia (*промежуточная гипоталамическая область*) 39, 40
 hypothalamica lateralis (*латеральная гипоталамическая область*) 40
 hypothalamica posterior (*задняя гипоталамическая область*) 40
 hypothalamica rostralis (*передняя гипоталамическая область*) 39, 40
 preoptica (*предоптическая область*) 40
 retrochiasmatica (*лозидиперекрестная область*) 40
 subcallosa (*подмозжолостое поле*) 66
 vestibularis (*преддверное поле*) 24, 30
Areola mammae (*околососковый кружок молочной железы*) 189, 190

Arteria

- carotis interna (*внутренняя сонная артерия*) 71, 174, 178
 centralis retinae (*центральная артерия сетчатки*) 160, 165, 167
 labyrinthi (*артерия лабиринта*) 178
 stylomastoidea (*шлососцевидная артерия*) 178
Arteriae
 caroticotympanicae (*сонно-барабанные артерии*) 178
 ciliares anteriores (*передние ресничные артерии*) 162
 ciliares posteriores longae (*длинные задние ресничные артерии*) 162
 conjunctivales anteriores (*передние конъюнктивальные артерии*) 162
Arteriola
 macularis inferior (*нижняя артериола пятна*) 167
 macularis media (*средняя артериола пятна*) 167
 macularis superior (*верхняя артериола пятна*) 167
 nasalis retinae inferior (*нижняя носовая артериола сетчатки*) 167
 nasalis retinae superior (*верхняя носовая артериола сетчатки*) 167
 temporalis retinae inferior (*нижняя височная артериола сетчатки*) 167
 temporalis retinae superior (*верхняя височная артериола сетчатки*) 167
Articulatio
 incudomallearis (*наковально-молоточковый сустав*) 177, 179
 incudostapedialis (*наковально-стременивый сустав*) 177, 179
Auricula (*ушная раковина*) 173, 174
Auris
 externa (*наружное ухо*) 173
 interna (*внутреннее ухо*) 179
 media (*среднее ухо*) 176
Axis opticus (*зрительная ось*) 158

B

Basis
 cochleae (*основание улитки*) 179, 182
 stapedis (*основание стремени*) 182
Brachium colliculi
 inferioris (*ручка нижнего холмика*) 24, 34
 superioris (*ручка верхнего холмика*) 24, 34
Bulbus
 oculi (*глазное яблоко*) 112, 157, 158
 olfactorius (*обонятельная луковица*) 46, 47, 54, 56, 66, 111, 186

C

Calcar avis (*птичья шпора*) 60
Calculus gustatorius (*вкусовая почка*) 186
Camera
 anterior bulbi oculi (*передняя камера глазного яблока*) 160, 161, 168
 posterior bulbi oculi (*задняя камера глазного яблока*) 160, 161, 168
 vitrea bulbi oculi (*стекловидная камера глазного яблока*) 168
Canaliculus lacrimalis (*слёзный каналец*) 171, 172
Canalis
 centralis (*центральный канал*) 12, 14, 16, 25, 76
 hyaloidaeus (*стекловидный канал*) 160
 incisivus (*резцовый канал*) 115

- infraorbitalis (*подглазничный канал*) 169
 nervi hypoglossi (*канал подъязычного нерва*) 134
 obturatorius (*запирательный канал*) 103, 104
 pterygoideus (*крыловидный канал*) 115, 152
 pudendalis (*половой канал*) 98
 semicircularis anterior (*передний полукружный канал*) 178, 181
 semicircularis lateralis (*латеральный полукружный канал*) 181
 semicircularis posterior (*задний полукружный канал*) 181
- Capula**
- externa (*наружная капсула*) 42, 54, 55, 61
 - extrema (*самая наружная капсула*) 42, 54, 55
 - interna (*внутренняя капсула*) 37, 38, 42, 54, 55, 58, 59, 61, 72
- Caput nucleii caudati** (*головка хвостатого ядра*) 59
- Cartilago**
- auricularae (*хрящ ушной раковины*) 176
 - meatus acustici (*хрящ слухового прохода*) 176
- Caruncula lacrimalis** (*слезное мясцо*) 170
- Cauda equina** (*конский хвост*) 13, 14, 15
- Cavitas**
- conchae (*полость раковины*) 175
 - tympani (*барабанная полость*) 174, 176
- Cellulae mastoideae** (*сосцевидные ячейки*) 174, 177
- Cerebellum** (*мозжечок*) 21, 22, 30, 111
- Cerebrum** (*конечный мозг; большой мозг*) 42
- Chiasma opticum** (*зрительный перекрест*) 34, 39, 40, 41, 69, 77, 110, 168
- Chorda tympani** (*барабанная струна*) 67, 116, 117, 118, 119, 120, 121, 122, 123, 146, 149, 150, 151, 152, 177, 178
- Choroidea** (*собственно сосудистая оболочка*) 159, 160, 162, 164, 165, 166
- Cilia** (*ресницы*) 169, 170, 171, 172
- Cingulum** (*пояс*) 56, 57, 58
- Circulus arteriosus iridis**
- major (*большой артериальный круг радужки*) 161, 162, 163
 - minor (*малый артериальный круг радужки*) 161, 162, 163
- Cisterna**
- ambiens (*охватывающая цистерна*) 77
 - cerebellomedullaris posterior (*задняя мозжечково-мозговая цистерна*) 75, 76, 77
 - chiasmatica (*цистерна перекреста*) 75, 76, 77
 - fossae lateralis cerebri (*цистерна латеральной ямки большого мозга*) 76
 - interpeduncularis (*межножковая цистерна*) 75, 76, 77
 - laminae terminalis (*цистерна терминальной пластинки*) 75
 - pericallosa (*околомозолистая цистерна*) 75
 - pontoocerebellaris (*мостомозжечковая цистерна*) 76, 77
 - quadrigenimalis (*четверохолмная цистерна*) 75, 76, 77
- Clastrum** (*ограда*) 53, 54, 55
- Cochlea** (*улитка*) 174, 179
- Colliculus**
- facialis (*лицевой бугорок*) 24, 29
 - inferior (*нижний холмик*) 24, 34, 37, 68, 110
 - superior (*верхний холмик*) 24, 34, 35, 37
- Columna**
- anterior (*передний столб*) 14, 17
 - fornicis (*столб свода*) 22, 37, 39, 40, 41, 55, 57
 - intermedia (*боковой столб*) 17
 - posterior (*задний столб*) 14, 17
- Columnae griseae** (*серые столбы*) 17
- Commissura**
- alba anterior (*передняя белая спайка*) 16
 - alba posterior (*задняя белая спайка*) 16
 - anterior (*передняя спайка*) 22, 37, 39, 40, 41, 42, 55, 57
 - epithalamica (*эпителическая спайка*) 39
 - fornicis (*спайка свода*) 42, 55, 57
 - grisea anterior (*передняя серая спайка*) 16, 17
 - grisea posterior (*задняя серая спайка*) 16, 17
 - habenularum (*спайка поводков*) 37, 38
 - lateralis palpebrarum (*латеральная спайка век*) 172
- Conus medullaris** (*мозговой конус*) 12, 13
- Cornea** (*роговица*) 158, 159, 160, 162, 163
- Cornu**
- anterior medullae spinalis (*передний рог спинного мозга*) 16, 17
 - frontale ventriculi lateralis (*лобный рог бокового желудочка*) 42
 - laterale medullae spinalis (*боковой рог спинного мозга*) 12, 17
 - occipitale ventriculi lateralis (*затылочный рог бокового желудочка*) 42
 - posterior medullae spinalis (*задний рог спинного мозга*) 12, 16, 17
 - temporale ventriculi lateralis (*височный рог бокового желудочка*) 42
- Corona**
- ciliaris (*ресничный венец*) 161, 164
 - radiata (*лучистый венец*) 58
- Corpus**
- adiposum orbitae (*жировое тело глазницы*) 169
 - amygdaloideum (*миндалевидное тело*) 54, 55, 56, 66
 - callosum (*мозолистое тело*) 22, 38, 42, 49, 54, 55, 57, 58, 60, 61
 - cerebelli (*тело мозжечка*) 30
 - ciliare (*ресничное тело*) 160, 161
 - fornicis (*тело свода*) 55, 57
 - geniculatum laterale (*латеральное коленчатое тело*) 34, 39, 40, 68
 - geniculatum mediale (*медиальное коленчатое тело*) 39
 - mammae (*тело молочной железы*) 190
 - mammillare (*сосцевидное тело*) 34, 38, 39, 40, 41, 55, 186
 - striatum (*полосатое тело*) 53, 59
 - trapezoideum (*трапецевидное тело*) 28, 29, 68
 - unguis (*тело ногтя*) 188
 - vitreum (*стекловидное тело*) 160, 165, 168
- Cortex** 42
- cerebelli (*кора мозжечка*) 30, 63, 64
 - cerebri (*кора большого мозга*) 43
- Crista**
- ampullaris (*ампулярный гребешок*) 70, 182, 184
 - spiralis (*базиллярный гребешок*) 183
 - vestibuli (*гребень преддверия*) 181
- Crura**
- antihelicis (*ножки противозавитка*) 175
 - membranacea ampullaria (*ампулярные перепончатые ножки*) 182
 - osseae ampullaria (*ампулярные костные ножки*) 181
- Crus**
- fornicis (*ножка свода*) 38, 39, 55, 57
 - helicis (*ножка завитка*) 175
 - longum incedis (*длинная ножка наковальни*) 177
 - membranaceum commune (*общая перепончатая ножка*) 182
 - membranaceum simplex (*простая перепончатая ножка*) 182
 - osseum commune (*общая костная ножка*) 181
- Culmen cerebelli [IV et V]** (*вершина мозжечка [IV и V]*) 30, 31
- Cuneus** (*клин*) 48, 49
- Cupula**
- ampullaris (*ампулярный купол*) 184
 - cochleae (*купол улитки*) 181
- Cutis** (*кожа*) 137, 187
- Cymba conchae** (*челюк раковины*) 175

D

Declive cerebelli [VI] (скат мозжечка [VI]) 30, 31

Denticulatio

lemnisci medialis (перекрест медиальных петель; чувствительный перекрест) 25, 26, 27, 62

pedunculorum cerebellarium superiorum (перекрест верхних мозжечковых ножек) 35

pyramidum (перекрест пирамид; моторный перекрест) 22, 23, 72

tegimentalis anterior (передний покрывчатый перекрест; передний перекрест покрывчатки) 35, 36

tegimentalis posterior (задний покрывчатый перекрест; задний перекрест покрывчатки) 35, 36

Dermis (дерма; собственно кожа) 187

Diaphragma sellae (диафрагма седла) 74

Diencephalon (промежуточный мозг) 20, 21, 22, 37

Discus nervi optici (диск зрительного нерва) 160, 165, 167

Divisiones

anteriores plexus brachialis (передние разделения плечевого сплетения) 87

posteriores plexus brachialis (задние разделения плечевого сплетения) 87

Ductuli excretorii glandulae lacrimalis (выводные каналы слезной железы) 172

Ductus

cochlearis (улитковый проток) 124, 182, 183

endolymphaticus (эндолимфатический проток) 182

lactifer (млечный проток) 189, 190

nasolacrimalis (носослезный проток) 171, 172

semicirculares (полукружные протоки) 181, 184

semicircularis anterior (передний полукружный проток) 124, 182

semicircularis lateralis (латеральный полукружный проток) 182

semicircularis posterior (задний полукружный проток) 182

utriculoacusticulus (проток эллиптического и сферического мешочков) 182

Dura mater

cranialis (твёрдая оболочка головного мозга) 74, 75, 76, 111

spinalis (твёрдая оболочка спинного мозга) 13, 18, 19

E

Eminentia

medialis (медиальное возвышение) 24

pyramidalis (пирамидальное возвышение) 177, 178

Encephalon (головной мозг) 5, 20

Endolympha (эндолимфа) 179

Epidermis (эпидермис) 187

Epithalamus (эпиталамус) 22, 37, 38

Epithelium

anterioris corneae (передний эпителий роговицы) 161

pigmentosum iridis (пигментный эпителий радужки) 163

posterioris corneae (задний эпителий роговицы) 161

F

Facies

inferior hemispherii cerebri (нижняя поверхность полушария большого мозга) 42, 46

medialis hemispherii cerebri (медиальная поверхность полушария большого мозга) 42, 48

superolateralis hemispherii cerebri (верхнелатеральная поверхность полушария большого мозга) 42, 43

Falx

cerebelli (серп мозжечка) 74

cerebri (серп большого мозга) 61, 74

Fascia colli cervicalis [propria] (фасция шеи [собственная]) 86

Fasciculus

cuneatus (клиновидный пучок) 16, 17, 18, 23, 24, 62, 110

gracilis (тонкий пучок) 16, 17, 18, 23, 24, 62

lateralis plexus brachialis (латеральный пучок плечевого сплетения) 87, 93

longitudinalis dorsalis (задний продольный пучок; дорсальный продольный пучок) 74

longitudinalis inferior (нижний продольный пучок) 57

longitudinalis medialis (медиальный продольный пучок) 70

longitudinalis posterior (задний продольный пучок; дорсальный продольный пучок) 74

longitudinalis superior (верхний продольный пучок) 57

mammillotegmentalis (сосцевидно-покрывчатый пучок) 41

mammillothalamicus (сосцевидно-таламический пучок) 41, 186

medialis plexus brachialis (медиальный пучок плечевого сплетения) 87

occipitofrontalis inferior (нижний затылочно-лобный пучок) 57

posterior plexus brachialis (задний пучок плечевого сплетения) 87

proprius anterior (передний собственный пучок) 16, 17

proprius lateralis (боковой собственный пучок) 17

proprius posterior (задний собственный пучок) 16, 17

uncinatus (крючковидный пучок) 57

Fenestra

cochleae (окно улитки) 124, 177, 181, 182

vestibuli (окно преддверия) 124, 177, 181, 182

Fibrae

arcuatae cerebri (дугообразные волокна большого мозга) 57

arcuatae externae (наружные дугообразные волокна) 32, 62

arcuatae externae posteriores (задние наружные дугообразные волокна) 23, 25

arcuatae internae (внутренние дугообразные волокна) 25, 27, 62

corticonucleares (корково-ядерные волокна) 24, 35, 59, 60, 72

corticopontinae (корково-мостовые волокна) 28

corticoreticulares (корково-ретикулярные волокна) 59

corticorubrales (корково-красноядерные волокна) 59

corticospinales (корково-спинномозговые волокна) 23, 35, 59

corticothalamicae (корково-таламические волокна) 59

frontopontinae (лобно-мостовые волокна) 35

occipitopontinae (затылочно-мостовые волокна) 35, 59

olivospinales (оливоспинномозговые волокна) 16, 18, 32

parietopontinae (теменно-мостовые волокна) 35, 59

pontocerebellares (мостомозжечковые волокна) 28, 29, 32

reticulospinales (ретикулоспинномозговые волокна) 16, 18

thalamopontinae (височно-мостовые волокна) 35, 59

thalamoparietales (таламотемные волокна) 59

zonulares (волокна пояса) 164, 168

Fila

ofactoria (обонятельные нити) 66, 109, 111, 186

radicularia (корешковые нити) 14

Fimbriae hippocampi (бахромка гиппокампа) 55, 56, 66

Fissura

horizontalis (горизонтальная щель) 31

longitudinalis cerebri (продольная щель большого мозга) 42, 44, 47, 55

mediana anterior (передняя срединная щель) 12, 14, 16, 20, 22, 26

posterolateralis (заднелатеральная щель) 30, 34

prima (первичная щель) 30, 31

transversa cerebri (поперечная щель большого мозга) 42

Flocculus [HX] (кочлох [HX]) 30, 31

Folium vermis [VIIA] (листок червя [VIIA]) 30, 31

Folliculus pili (фолликул волоса) 187

- Foramen**
 interventriculare (*межжелудочковое отверстие*) 37, 40, 41, 60, 76
 intervertebrale (*межпозвоночное отверстие*) 15
- Forceps**
 major (*большие щипцы*) 57, 61
 minor (*малые щипцы*) 57, 61
- Formatio reticularis** (*ретикулярная формация*) 26, 27, 35
- Fornix** 55, 56, 57
 conjunctivae inferior (*нижний свод конъюнктивы*) 169, 170, 171
 conjunctivae superior (*верхний свод конъюнктивы*) 171, 169
 sacci lacrimalis (*свод слезного мешка*) 172
- Fossa**
 hyaloidea (*стекловидная ямка*) 160
 interpeduncularis (*межножковая ямка*) 22, 33, 35
 lateralis cerebri (*латеральная ямка большого мозга*) 45, 55
 rhomboidea (*ромбовидная ямка*) 23, 25, 26, 33
 triangularis (*треугольная ямка*) 175
- Fovea centralis** (*центральная ямка*) 160, 165
- Funiculus**
 anterior medullae spinalis (*передний канатик спинного мозга*) 14, 16, 17
 lateralis medullae spinalis (*боковой канатик спинного мозга*) 14, 16, 17, 22, 24, 110
 posterior medullae spinalis (*задний канатик спинного мозга*) 16, 17
- G**
- Ganglia**
 aorticorenalia (*аортпочечные узлы*) 143, 144, 154
 coeliaca (*чревные узлы*) 131, 143, 144, 154
 pelvica (*тазовые узлы*) 155
 sacralia (*крестцовые узлы*) 141
- Ganglion**
 cervicale medium (*средний шейный узел*) 138, 139
 cervicale superius (*верхний шейный узел*) 71, 88, 130, 138, 139, 146, 147, 148, 151, 152
 cervicothoracicum (*шейно-грудной узел*) 138, 139
 ciliare (*ресничный узел*) 71, 112, 114, 145, 146, 147, 149
 cochleare (*улитковый узел*) 68, 123
 geniculi (*узел колена; коленчатый узел*) 67, 119, 120, 122, 123
 impar (*непарный узел*) 141
 inferius nervi glossopharyngei (*нижний узел языкоглоточного нерва*) 124
 inferius nervi vagi (*нижний узел блуждающего нерва*) 67, 126, 131
 lumbale trunci sympathici (*поясничный узел симпатического ствола*) 144, 153
 mesentericum inferius (*нижний брыжеечный узел*) 143, 144
 mesentericum superius (*верхний брыжеечный узел*) 131, 143, 144
 oticum (*ушного узел*) 117, 146, 149, 151, 152
 pterygopalatinum (*крылоносовой узел*) 115, 122, 146, 148, 149, 152
 sensorium nervi spinalis (*чувствительный узел спинномозгового нерва*) 14, 19, 62, 65, 137
 spirale cochleae (*спиральный узел улитки*) 123, 185
 stellatum (*шейно-грудной узел; звездчатый узел*) 138
 sublinguale (*подъязычный узел*) 149, 150
 submandibulare (*поднижнечелюстной узел*) 117, 146, 147, 150
 superius nervi glossopharyngei (*верхний узел языкоглоточного нерва*) 124
- superius nervi vagi (*верхний узел блуждающего нерва*) 126, 131
 terminalis (*концевой узел*) 109
 thoracicum trunci sympathici (*грудной узел симпатического ствола*) 141, 142, 143
 trigeminale (*тройничный узел*) 111, 112, 113, 114, 115, 117, 146, 147, 148, 151
 trunci sympathici (*узел симпатического ствола*) 14, 19, 137, 138
 vestibulare (*преддверный узел*) 70, 123, 124, 181
- Geniculum nervi facialis** (*колечко лицевого нерва*) 119
- Genu**
 capsulae internaе (*колени внутренней капсулы*) 60
 corporis callosi (*колени мозолистого тела*) 37, 57
 nervi facialis (*колени лицевого нерва*) 29
- Glandulae**
 areolares (*железы околососового кружка*) 189
 nasales (*носовые железы*) 66
 tarsales (*железы хряща века*) 172
- Glandula**
 lacrimalis (*слезная железа*) 171, 172
 mammaria (*молочная железа*) 188
 pinealis (*шишковидная железа*) 34, 37, 39, 54
 pituitaria (*гипофиз*) 41
 sebacea (*сальная железа*) 187, 188
 sudorifera (*потовая железа*) 187, 188
- Globus pallidus**
 lateralis (*латеральный бледный шар*) 38, 53, 54, 55
 medialis (*медиальный бледный шар*) 38, 53, 54, 55
- Glomerulus**
 caroticum (*сонный гломус*) 139, 152
 choroideum (*сосудистый клубок*) 60
- Granulationes arachnoideae** (*грануляции паутинной оболочки*) 75, 76
- Gyri**
 cerebri (*извилины большого мозга*) 42
 orbitales (*глазничные извилины*) 46, 47
 temporales transversi (*поперечные височные извилины*) 68
- Gyrus**
 angularis (*угловая извилина*) 43, 45
 cinguli (*поясная извилина*) 48, 49, 54, 56
 dentatus (*зубчатая извилина*) 46, 49, 54, 56, 66
 fasciolaris (*ленточная извилина*) 55, 56
 fornicatus (*сводчатая извилина*) 48
 frontalis inferior (*нижняя лобная извилина*) 43, 45, 55
 frontalis medialis (*медиальная лобная извилина*) 48, 49
 frontalis medius (*средняя лобная извилина*) 43, 45, 46, 55
 frontalis superior (*верхняя лобная извилина*) 43, 44, 45, 46, 55
 lingualis (*язычная извилина*) 46, 47, 49
 occipitotemporalis lateralis (*латеральная затылочно-височная извилина*) 46
 occipitotemporalis medialis (*медиальная затылочно-височная извилина*) 46, 47
 parahippocampalis (*парагиппокампальная извилина*) 46, 47, 49, 54, 56, 66
 postcentralis (*постцентральная извилина*) 43, 44, 45, 46, 62, 65, 67, 70
 precentralis (*предцентральная извилина*) 43, 44, 45, 46, 72
 rectus (*прямая извилина*) 46, 47
 supramarginalis (*надкраевая извилина*) 43, 45
 temporalis inferior (*нижняя височная извилина*) 45, 47, 55
 temporalis medius (*средняя височная извилина*) 45, 55
 temporalis superior (*верхняя височная извилина*) 45, 46, 55, 68

Н

- Habenula** (поводок) 37
Helicotrema (отверстие улитки; геликотрема) 182
Helix (завиток) 173, 175
Hemispherium cerebelli [НП—НХ] (полушарие мозжечка [НП—НХ]) 30, 42
Hippocampus (гиппокамп) 54, 55, 56, 57, 60
Humor aquosus (водянистая влага) 168
Hypophysis (гипофиз) 41, 111
Hypothalamus (гипоталамус) 22, 37, 39, 56

I

- Incisura**
 anterior [auriculae] (передняя вырезка [ушной раковины]) 175
 cartilaginis meatus acustici (вырезка хряща слухового прохода) 176
 intertragica (межжозелковая вырезка) 175
 preoccipitalis (предзатылочная вырезка) 43, 45
Incus (наковальня) 177, 178
Infundibulum (воронка) 34, 39, 40, 41
Insula (островок; островковая доля) 42, 46, 54, 55, 61
Intumescentia
 cervicalis (шейное утолщение) 12, 13
 lumbosacralis (пояснично-крестцовое утолщение) 12, 13, 15
Iris (радужка) 159, 160, 161, 162, 163, 164, 170
Isthmus
 gyri cinguli (перешеек поясной извилины) 48, 49, 54
 rhombencephali (перешеек ромбовидного мозга) 21, 33

L

- Labyrinthus**
 cochlearis (улитковый лабиринт) 182
 membranaceus (перепончатый лабиринт) 181
 osseus (костный лабиринт) 179
 vestibularis (вестибулярный лабиринт) 181
Lacunae laterales (боковые лакуны) 75
Lacus lacrimalis (слезное озеро) 171, 172
Lamina
 basalis choroideae (базальная пластинка собственно сосудистой оболочки) 165, 166
 basilaris ductus cochlearis (базиллярная пластинка улиткового протока) 183
 cribrosa sclerae (решетчатая пластинка склеры) 159, 160
 granularis externa [lamina II] isocorticalis (наружная зернистая пластинка [пластинка II] изокортекса) 49, 50
 granularis interna [lamina IV] isocorticalis (внутренняя зернистая пластинка [пластинка IV] изокортекса) 49, 50
 limitans anterior corneae (передняя пограничная пластинка роговицы) 161
 limitans posterior corneae (задняя пограничная пластинка роговицы) 161
 molecularis [lamina I] isocorticalis (молекулярная пластинка [пластинка I] изокортекса) 49, 50
 multiformis [lamina VI] isocorticalis (мультиформная пластинка [пластинка VI] изокортекса) 50
 pyramidalis externa [lamina III] isocorticalis (наружная пирамидальная пластинка [пластинка III] изокортекса) 49, 50
 pyramidalis interna [lamina V] isocorticalis (внутренняя пирамидальная пластинка [пластинка V] изокортекса) 50
 rostralis (клювовидная пластинка) 57
 septi pellucidi (пластинка прозрачной перегородки) 37
 spiralis ossea (костная спиральная пластинка) 179, 183

- tecti mesencephali (пластинка крыши среднего мозга; пластинка четверохолмия среднего мозга) 22, 33, 35, 39, 40
 terminalis (терминальная пластинка) 39, 40, 41

Lemniscus

- lateralis (латеральная петля) 35, 68
 medialis (медиальная петля) 25, 26, 27, 29, 35, 62
 spinalis (спинномозговая петля) 25, 26, 29, 35, 65
 trigeminalis (тройничная петля) 25, 26, 29, 35, 67

Lens

- (хрусталик) 159, 160, 164, 168

Leptomeninx

- (паутинная и мягкая оболочки; лептоменинкс) 76

Ligamenta suspensoria mammaria

- (связки, поддерживающие молочную железу) 190

Ligamentum

- denticulatum (зубчатая связка) 19
 incudis superius (верхняя связка наковальни) 177
 mallei superius (верхняя связка наковальни) 177
 palpebrale laterale (латеральная связка века) 171
 palpebrale mediale (медиальная связка века) 171

Limbus

- anterior palpebrae (передний край века) 170, 172
 corneae (лимб роговицы) 158, 160, 161, 162
 posterior palpebrae (задний край века) 170, 172

Limen insulae

- (порог острова) 46

Lingula cerebelli

- [I] (язычок мозжечка [I]) 30, 31, 32

Liquor cerebrospinalis

- (спинномозговая жидкость) 19, 74, 76

Lobi glandulae mammariae

- (доли молочной железы) 189, 190

Lobuli

- glandulae mammariae (дольки молочной железы) 189
 semilunares cerebelli [HVIIA] (полудунные дольки мозжечка [HVIIA]) 30, 31, 32

Lobulus

- auricularae (долька ушной раковины; мочка) 175
 biventer cerebelli [HVIII] (двубрюшная долька мозжечка [HVIII]) 30, 31, 32
 centralis cerebelli [II et III] (центральная долька мозжечка [II и III]) 30, 31
 gracilis cerebelli [HVIIIB] (тонкая долька мозжечка; парамедианная долька мозжечка [HVIIIB]) 30, 31
 paracentralis (парацентральная долька) 48, 49
 parietalis inferior (нижняя теменная долька) 43, 45, 46
 parietalis superior (верхняя теменная долька) 43, 44, 45, 46
 quadrangularis anterior cerebelli [HIV et HV] (передняя четырехугольная долька мозжечка [HIV и HV]) 30, 31, 32
 quadrangularis posterior cerebelli [HVI] (задняя четырехугольная долька мозжечка [HVI]) 30, 31

Lobus

- anterior hypophysis (передняя доля гипофиза) 39, 41
 cerebelli anterior (передняя доля мозжечка) 30, 31
 cerebelli posterior (задняя доля мозжечка) 30, 31
 flocculonodularis (кочковко-узелковая доля) 30, 31
 frontalis (лобная доля) 42, 43, 44, 45, 49, 61, 111
 insularis (островок; островковая доля) 43, 45
 limbicus (лимбическая доля) 42, 43, 47, 48, 49
 occipitalis (затылочная доля) 42, 43, 44, 45, 47, 49, 61, 71
 parietalis (теменная доля) 42, 43, 44, 45, 49
 posterior hypophysis (нейрогипофиз; задняя доля гипофиза) 41
 temporalis (височная доля) 42, 43, 45, 47, 49, 111

M

Macula

- lutea (желтое пятно) 159, 165, 167
 sacculi (пятно сферического мешочка) 70
 utriculi (пятно эллиптического мешочка) 70

Malleus (молоточек) 177, 178, 179
Mamma (молочная железа) 188
Manubrium mallei (рукоятка молоточка) 177, 178
Margo
 ciliaris (ресничный край) 160
 liber inguis (свободный край ногтя) 188
 pupillaris (зрачковый край) 160, 163, 164
Matrix unguis (ложе ногтя) 188
Meatus
 acusticus externus (наружный слуховой проход) 174, 175, 177
 acusticus externus cartilagineus (хрящевой наружный слуховой проход) 176
 acusticus externus osseus (костный наружный слуховой проход) 176
 acusticus internus (внутренний слуховой проход) 123
Medulla
 oblongata (продолговатый мозг) 20, 62, 63, 64, 65, 73, 143
 spinalis (спинной мозг) 5, 12, 21, 62, 63, 64, 73, 114, 116, 143, 147, 148, 151
Membrana
 reticularis (сетчатая мембрана) 183
 spiralis (спиральная мембрана) 183
 tectoria (покровная мембрана) 183
 tympanica (барабанная перепонка) 174, 175, 176
 tympanica secundaria (вторичная барабанная перепонка) 177
 vestibularis (преддверная мембрана) 183
Mesencephalon (средний мозг) 20, 21, 22, 24, 33, 62, 73, 112
Metathalamus (метаталамус) 37, 39
Metencephalon (задний мозг) 20, 21, 22
Modiolus cochleae (стержень улитки) 179
Musculi
 externi bulbi oculi (наружные мышцы глазного яблока) 169
 ossiculorum auditus (мышцы слуховых косточек) 179
Musculus
 arrector pili (мышца, поднимающая волос) 187, 188
 ciliaris (ресничная мышца) 161, 162, 163
 dilatator pupillae (дилататор зрачка) 160, 163
 levator palpebrae superioris (мышца, поднимающая верхнее веко) 112, 169, 170, 172
 obliquus inferior (нижняя косая мышца) 169, 170, 171
 obliquus superior (верхняя косая мышца) 112, 169, 170
 orbicularis oculi (круговая мышца глаза) 172
 rectus inferior (нижняя прямая мышца) 169, 170
 rectus lateralis (латеральная прямая мышца) 112, 169, 170
 rectus medialis (медиальная прямая мышца) 169, 170
 rectus superior (верхняя прямая мышца) 112, 169, 170
 sphincter pupillae (сфинктер зрачка) 160, 163
 stapedius (стременинная мышца) 178, 179
 tensor tympani (мышца, напрягающая барабанную перепонку) 174, 177, 178, 179
Myelencephalon (продолговатый мозг) 20, 21, 22, 24

N

Neocortex (новая кора) 48
Nervi
 alveolares superiores (верхние альвеолярные нервы) 115
 anales inferiores (нижние заднепроходные нервы) 104, 98
 anales superiores (верхние заднепроходные нервы) 104, 155
 carotici externi (наружные сонные нервы) 139, 140
 caroticotympatrici (сонно-барабанные нервы) 127
 cavernosi clitoridis (пещеристые нервы клитора) 155
 cavernosi penis (пещеристые нервы полового члена) 155
 cervicales (шейные нервы) 15

ciliares breves (короткие ресничные нервы) 114, 115, 147, 149
 ciliares longi (длинные ресничные нервы) 113
 clunium inferiores (нижние нервы ягодич) 98, 101
 clunium medii (средние нервы ягодич) 82, 83, 101, 105
 clunium superiores (верхние нервы ягодич) 82, 83, 101, 105
 digitales dorsales pedis (тыльные пальцевые нервы стопы) 101, 108
 digitales palmares communes (общие ладонные пальцевые нервы) 90, 95
 digitales palmares proprii (собственные ладонные пальцевые нервы) 90, 95
 digitales plantares communes (общие подошвенные пальцевые нервы) 107
 digitales plantares proprii (собственные подошвенные пальцевые нервы) 107
 intercostales (межреберные нервы) 84, 85, 94, 98, 141, 142
 labiales anteriores (передние губные нервы) 94
 lumbales (поясничные нервы) 13, 15, 83, 102, 103
 palatini minores (малые небные нервы) 115, 116, 117
 perineales (промежностные нервы) 98, 104
 sacrales (крестцовые нервы) 13, 15, 83
 scrotales anteriores (передние мошоночные нервы) 94
 scrotales posteriores (задние мошоночные нервы) 104
 spinales (спинномозговые нервы) 13, 14, 16, 19, 22, 79, 83, 85, 88, 89, 110, 134
 splanchnici lumbales (поясничные внутренностные нервы) 141
 splanchnici pelvici (тазовые внутренностные нервы) 143, 144, 153, 155
 splanchnici sacrales (крестцовые внутренностные нервы) 142, 143
 subscapulares (подлопаточные нервы) 87, 91, 92, 96
 supraclaviculares (надключичные нервы) 85, 86
 supraclaviculares intermedii (промежуточные надключичные нервы) 86
 supraclaviculares laterales (латеральные надключичные нервы) 86
 supraclaviculares mediales (медиальные надключичные нервы) 86
 temporales profundi (глубокие височные нервы) 117, 118
 thoracici (грудные нервы) 13, 15, 83
 vaginales (вагинальные нервы) 155

Nervus

abducens [VI] (отводящий нерв [VI]) 22, 28, 29, 110, 111, 112, 114, 119, 120, 149, 170
 accessorius [XI] (добавочный нерв [XI]) 22, 23, 25, 110, 111, 114, 116, 131, 132, 133, 152
 alveolaris inferior (нижний альвеолярный нерв) 117, 118, 151, 152
 ampullaris anterior (передний ампулярный нерв) 124
 ampullaris lateralis (латеральный ампулярный нерв) 124
 ampullaris posterior (задний ампулярный нерв) 124
 anococcygeus (заднепроходно-копчиковый нерв) 106
 auricularis magnus (большой ушной нерв) 85, 86
 auricularis posterior (задний ушной нерв) 121, 123, 130
 auriculotemporalis (ушно-височный нерв) 117, 119, 151, 152
 axillaris (подмышечный нерв) 94, 96
 buccalis (щёчный нерв) 117, 118
 canalis pterygoidei (нерв крыловидного канала) 115, 116, 120, 146, 148, 149
 cardiacus cervicalis inferior (нижний шейный сердечный нерв) 139, 140
 cardiacus cervicalis medius (средний шейный сердечный нерв) 139, 140

- cardiacus cervicalis superior (*верхний шейный сердечный нерв*) 139, 140
- caroticus internus (*внутренний сонный нерв*) 114, 116, 139
- coccygeus (*копчиковый нерв*) 13, 15
- cochlearis (*улитковый нерв*) 68, 123, 124
- cranialis (*черепной нерв*) 79
- cutaneus antebrachii lateralis (*латеральный кожный нерв предплечья*) 90, 93
- cutaneus antebrachii medialis (*медиальный кожный нерв предплечья*) 92
- cutaneus antebrachii posterior (*задний кожный нерв предплечья*) 92
- cutaneus brachii lateralis inferior (*нижний латеральный кожный нерв плеча*) 92
- cutaneus brachii lateralis superior (*верхний латеральный кожный нерв плеча*) 94, 96
- cutaneus brachii medialis (*медиальный кожный нерв плеча*) 92
- cutaneus brachii posterior (*задний кожный нерв плеча*) 92, 96
- cutaneus dorsalis intermedius (*промежуточный тыльный кожный нерв стопы*) 101, 106
- cutaneus dorsalis lateralis (*латеральный тыльный кожный нерв*) 101, 106
- cutaneus dorsalis medialis (*медиальный тыльный кожный нерв*) 101, 106
- cutaneus femoris lateralis (*латеральный кожный нерв бедра*) 94, 99, 100, 101, 102, 103
- cutaneus femoris posterior (*задний кожный нерв бедра*) 98, 101, 105
- cutaneus perforans (*прободающий кожный нерв*) 101
- cutaneus surae lateralis (*латеральный кожный нерв икры*) 101, 106
- cutaneus surae medialis (*медиальный кожный нерв икры*) 101, 105, 106
- dorsalis penis (*дорсальный нерв полового члена*) 104
- dorsalis scapulae (*дорсальный нерв лопатки*) 87, 91, 92, 96
- ethmoidalis anterior (*передний решётчатый нерв*) 113, 114
- ethmoidalis posterior (*задний решётчатый нерв*) 113, 114
- facialis [VII] (*лицевой нерв [VII]*) 22, 28, 29, 67, 86, 110, 111, 114, 116, 119, 120, 121, 123, 124, 130, 146, 148, 149, 150, 151, 152, 174, 177, 178
- femoralis (*бедренный нерв*) 99, 100, 101, 102, 103, 107
- frontalis (*лобный нерв*) 114, 115, 170
- genitofemoralis (*бедренно-половой нерв*) 94, 99, 100, 101
- glossopharyngeus [IX] (*языкоглоточный нерв [IX]*) 22, 23, 67, 110, 111, 114, 116, 120, 124, 125, 127, 130, 131, 139, 151, 152, 177, 178
- gluteus inferior (*нижний ягодичный нерв*) 98, 99, 105
- gluteus superior (*верхний ягодичный нерв*) 98, 99, 104, 105
- hypoglossus [XII] (*подъязычный нерв [XII]*) 13, 22, 23, 25, 26, 85, 87, 110, 111, 114, 130, 133, 134, 152
- iliohypogastricus (*подвздошно-подчревной нерв; подвздошно-лобковый нерв*) 84, 94, 99, 100, 101
- ilioinguinalis (*подвздошно-паховый нерв*) 84, 94, 99, 100
- infraorbitalis (*подглазничный нерв*) 115, 116, 169
- infraotoclearis (*подлобковый нерв*) 114
- intermedius (*промежуточный нерв*) 22, 30, 110, 119, 120, 122
- interosseus antebrachii anterior (*передний межкостный нерв предплечья*) 93
- interosseus antebrachii posterior (*задний межкостный нерв предплечья*) 97
- ischiadicus (*седалищный нерв*) 98, 99, 105
- jugularis (*яремный нерв*) 139
- lacrimalis (*слезный нерв*) 114, 115, 170
- laryngeus inferior (*нижний гортанный нерв*) 130
- laryngeus recurrens (*возвратный гортанный нерв*) 130, 131, 139, 142
- laryngeus superior (*верхний гортанный нерв*) 128, 129, 131, 139
- lingualis (*язычный нерв*) 117, 118, 122, 146, 150, 151, 152
- mandibularis [V3] (*нижнечелюстной нерв [V3]*) 111, 113, 114, 115, 116, 117, 122, 146, 150, 151, 152
- massetericus (*жевательный нерв*) 117, 118
- maxillaris [V2] (*верхнечелюстной нерв [V2]*) 111, 113, 114, 115, 116, 117, 122, 146, 148, 149, 151, 152
- meatus acustici externi (*нerv наружного слухового прохода*) 119
- medianus (*срединный нерв*) 90, 92, 93, 95
- mentalis (*подбородочный нерв*) 117, 118
- musculi obturatorii interni (*нerv внутренней запирающей мышцы*) 98
- musculi piriformis (*нerv грушевидной мышцы*) 98
- musculi quadrati femoris (*нerv квадратной мышцы бедра*) 98
- stapedius (*стременильный нерв*) 120
- musculi tensoris tympani (*нerv мышцы, напрягающей барабанную перепонку*) 118
- musculi tensoris veli palatini (*нerv мышцы, напрягающей нёбную занавеску*) 118
- musculocutaneus (*мышечно-кожный нерв*) 90, 92, 93
- mylohyoideus (*челюстно-подъязычный нерв*) 117, 118, 151
- nasociliaris (*носослезный нерв*) 113, 114
- nasopalatinus (*носонёбный нерв*) 115, 116, 117
- obturatorius (*запирающий нерв*) 97, 99, 101, 102, 103, 104
- occipitalis major (*большой затылочный нерв*) 82, 83
- occipitalis minor (*малый затылочный нерв*) 82, 85, 86
- occipitalis tertius (*третий затылочный нерв*) 82
- oculomotorius [III] (*глазодвигательный нерв [III]*) 22, 35, 110, 111, 112, 114, 120, 146, 147, 149, 170
- olfactorius [I] (*обонятельный нерв [I]*) 66, 109, 111, 114
- ophthalmicus [VI] (*глазной нерв [VI]*) 111, 112, 113, 114, 146, 147, 149, 151
- opticus [II] (*зрительный нерв [II]*) 34, 40, 69, 71, 110, 111, 114, 149, 159, 160, 169, 170
- palatinus major (*большой нёбный нерв*) 115, 116, 117, 149, 152
- pectoralis lateralis (*латеральный грудной нерв*) 87, 91, 92
- pectoralis medialis (*медиальный грудной нерв*) 87, 91, 92
- peroneus communis (*общий малоберцовый нерв*) 101, 105, 106, 107, 108
- peroneus profundus (*глубокий малоберцовый нерв*) 106, 108
- peroneus superficialis (*поверхностный малоберцовый нерв*) 101, 106, 108
- petrosus major (*большой каменистый нерв*) 114, 116, 120, 122, 123, 146, 148, 149, 152, 178
- petrosus minor (*малый каменистый нерв*) 114, 116, 127, 126, 146, 151, 177, 178
- petrosus profundus (*глубокий каменистый нерв*) 114, 116, 139, 146, 148, 149, 152
- phrenicus (*диафрагмальный нерв*) 85, 87, 88, 89, 92, 142
- plantaris lateralis (*латеральный подошвенный нерв*) 106, 107
- plantaris medialis (*медиальный подошвенный нерв*) 106, 107
- pterygoideus lateralis (*латеральный крыловидный нерв*) 117, 118, 151
- pterygoideus medialis (*медиальный крыловидный нерв*) 117, 118, 151
- pubendus (*половой нерв*) 98, 99, 104, 105
- radialis (*лучевой нерв*) 92, 96, 97
- saccularis (*сферически-мешотчатый нерв*) 124
- saphenus (*подкожный нерв*) 97, 101, 102, 107
- spinalis (*спинномозговой нерв*) 13, 14, 16, 19, 22, 79, 88, 110, 134

splanchnicus major (*большой внутренностный нерв*) 140, 141, 142, 143, 144
 splanchnicus minor (*малый внутренностный нерв*) 140, 141, 143, 144
 stapedius (*стремений нерв*) 121, 123
 subclavius (*подключичный нерв*) 87, 90
 subcostalis (*подрёберный нерв*) 99, 100
 sublingualis (*подъязычный нерв*) 117, 119
 suboccipitalis (*подзатылочный нерв*) 82
 supraorbitalis (*надглазничный нерв*) 114, 115
 suprascapularis (*надлопаточный нерв*) 87, 90
 supratrochlearis (*надблоковый нерв*) 114, 115
 suralis (*икроножный нерв*) 101, 106, 107
 terminalis [0] (*концевой нерв [0]*) 109, 110, 114
 thoracicus longus (*длинный грудной нерв*) 87, 90, 92
 thoracodorsalis (*грудоспинайный нерв*) 87, 91, 92
 tibialis (*большеберцовый нерв*) 101, 105, 106, 107
 transversus colli (*поперечный нерв шеи; поперечный шейный нерв*) 85, 86
 trigeminus [V] (*тройничный нерв [V]*) 22, 24, 28, 110, 111, 113, 117, 120, 147, 151
 trochlearis [IV] (*блоковый нерв [IV]*) 24, 110, 111, 112, 114, 120, 149, 170
 tympanicus (*барабанный нерв*) 125, 126, 127, 177, 178
 ulnaris (*локтевой нерв*) 90, 92, 94, 95
 utricularis (*эллиптически-мешотчатый нерв*) 124
 vagus [X] (*блуждающий нерв [X]*) 13, 22, 23, 26, 67, 88, 110, 111, 114, 116, 126, 128, 130, 131, 133, 134, 139, 141, 142, 143, 152
 vertebralis (*позвоночный нерв*) 140
 vestibularis (*преддверный нерв*) 70, 123, 124
 vestibulocochlearis [VIII] (*преддверно-улитковый нерв [VIII]*) 22, 28, 29, 110, 111, 114, 120, 122, 174
 zygomaticus (*скуловой нерв*) 115, 116

Neurofibra (*нервное волокно*) 5

Neurohypophysis (*нейрогипофиз*) 39, 40, 41

Neuron (*нейрон*) 5

Nodus [X] (*узелок [X]*) 30, 31, 32

Nuclei

- accessorii nervi oculomotorii (*дополнительные ядра глазодвигательного нерва*) 27, 36, 144
- anteriores thalami (*передние ядра таламуса*) 56, 186
- basales (*базальные ядра*) 42, 53
- colliculi inferioris (*ядра нижнего холмика*) 34
- corporis trapezoidae (*ядра трапециевидного тела*) 28
- lemniscii lateralis (*ядра латеральной петли*) 68
- olivares inferiores (*ядра нижней оливы*) 25, 26
- parasympathici sacrales (*крестцовые парасимпатические ядра*) 144, 150
- pontis (*ядра моста*) 28
- reticulares (*ретикулярные ядра*) 26, 28
- thalami (*ядра таламуса*) 38, 54
- tractus solitarii (*ядра одиночного пути*) 24, 25, 26, 27, 30, 67, 120, 125, 126, 128, 131

Nucleus

- ambiguus (*двойное ядро*) 24, 25, 26, 27, 125, 126, 128, 131, 133
- anterolateralis (*переднелатеральное ядро*) 16, 17
- anteromedialis (*переднемедиальное ядро*) 16, 17
- caudatus (*хвостатое ядро*) 37, 38, 53, 54, 55, 60, 61
- centralis (*центральное ядро*) 16, 17
- centralis impar (*центральное непарное ядро*) 36
- cochlearis anterior (*переднее улитковое ядро*) 27, 30, 68
- cochlearis posterior (*заднее улитковое ядро*) 27, 30, 68

- corporis geniculati lateralis (*ядро латерального колленчатого тела*) 71
- cuneatus (*клиновидное ядро*) 25, 27, 62
- dentatus (*зубчатое ядро*) 32
- emboliformis (*пробковидное ядро*) 32
- fastigii (*ядро шатра*) 32
- globosus (*шаровидное ядро*) 32, 63, 64
- gracilis (*тонкое ядро*) 25, 27, 62
- intermediolateralis (*промежуточно-латеральное ядро*) 16, 17, 138
- intermediomedialis (*промежуточно-медиальное ядро*) 16, 17, 63
- interstitialis solitarius (*nucleus interstitialis solitarius*) 67
- lacrimalis (*слезное ядро*) 30, 119
- lentiformis (*чечевичеобразное ядро*) 53, 54, 59
- marginalis medullae spinalis (*краевое ядро спинного мозга*) 16, 17
- mesencephalicus nervi trigemini (*среднемозговое ядро тройничного нерва*) 27, 28, 36, 112, 113
- motorius nervi trigemini (*двигательное ядро тройничного нерва*) 27, 28, 112, 113
- nervi abducentis (*ядро отводящего нерва*) 27, 29, 70, 119, 120
- nervi accessorii (*ядро добавочного нерва*) 27, 133
- nervi facialis (*ядро лицевого нерва*) 27, 29, 119, 120
- nervi hypoglossi (*ядро подъязычного нерва*) 24, 25, 26, 27, 134
- nervi oculomotorii (*ядро глазодвигательного нерва*) 27, 35, 36, 70, 112
- nervi trochlearis (*ядро блокового нерва*) 27, 36, 70, 111, 112
- olfactorius anterior (*переднее обонятельное ядро*) 66
- olivaris superior (*верхнее оливное ядро*) 28, 29, 68
- parabrachialis medialis (*медиальное околоручковое ядро*) 67
- posterior nervi vagi (*заднее ядро блуждающего нерва*) 24, 25, 26, 27, 67, 126, 131, 145
- posterolateralis medullae spinalis (*заднелатеральное ядро спинного мозга*) 16, 17
- posteromedialis medullae spinalis (*заднемедиальное ядро спинного мозга*) 16, 17
- principalis nervi trigemini (*главное ядро тройничного нерва*) 27, 28, 29, 112, 113
- proprius medullae spinalis (*собственное ядро спинного мозга*) 16
- ruber (*красное ядро*) 34, 35, 36, 73
- salivatorius inferior (*нижнее слюноотделительное ядро*) 24, 27, 125, 145
- salivatorius superior (*верхнее слюноотделительное ядро*) 27, 29, 119, 120, 125, 145
- spinalis nervi trigemini (*спинномозговое ядро тройничного нерва*) 24, 25, 26, 27, 28, 112, 113, 125, 128, 131
- subthalamicus (*субталамическое ядро*) 38, 41
- tegmentalis posterior (*заднее ядро покрышки*) 67
- thoracicus posterior (*заднее грудное ядро*) 16, 17, 64
- tractus olfactorii lateralis (*латеральное ядро обонятельного тракта*) 66
- ventralis posteromedialis (*заднемедиальное вентральное ядро*) 67
- vestibularis inferior (*нижнее вестибулярное ядро*) 27, 30, 70
- vestibularis lateralis (*латеральное вестибулярное ядро*) 27, 29, 30, 70
- vestibularis medialis (*медиальное вестибулярное ядро*) 27, 29, 30, 70
- vestibularis superior (*верхнее вестибулярное ядро*) 27, 30, 70

O

Oliva (*олива*) 22, 23, 25, 26, 110

Opérculum

- frontale (*лобная покрышка*) 43, 45
- parietale (*теменная покрышка*) 45

Orbicular ciliaris (*ресничный кружок*) 162, 164

Organum

- gustatorium (*орган вкуса*) 186
- gustus (*орган вкуса*) 186
- olfactorium (*орган обоняния*) 186
- olfactus (*орган обоняния*) 186
- spirale (*спиральный орган*) 183

Ossicula auditus (*слуховые косточки*) 174, 179

Ostium

- pharyngeum tubae auditivae (*глоточное отверстие слуховой трубы*) 179
- tympanicum tubae auditivae (*барабанное отверстие слуховой трубы*) 179

P

Paleocortex (*древняя кора*) 49

Pallium (*плащ*) 22, 43

Palpebra

- inferior (*нижнее веко*) 169, 170, 171, 172
- superior (*верхнее веко*) 169, 170, 171, 172

Panniculus adiposus (*жировой слой*) 188

Papillae dermis (*сосочки дермы*) 187

Papilla

- lacrimalis (*слезный сосочек*) 170, 171, 172
- mammaria (*сосок молочной железы*) 189

Pars

- caroticus cavitatis tympani (*сонная стенка барабанной полости*) 177, 178
- jugularis cavitatis tympani (*яремная стенка барабанной полости*) 177, 178
- labyrinthicus cavitatis tympani (*лабиринтная стенка барабанной полости*) 177, 178
- mastoidaeus cavitatis tympani (*сосцевидная стенка барабанной полости*) 177
- membranaceus cavitatis tympani (*перепончатая стенка барабанной полости*) 177
- superior orbitae (*верхняя стенка глазницы*) 169
- tegmentaliscavitatis tympani (*покрышечная стенка барабанной полости*) 176, 177, 178
- tympanicus ductus cochlearis (*барабанная стенка улиткового протока; спиральная мембрана улиткового протока*) 183
- vestibularis ductus cochlearis (*преддверная стенка улиткового протока; преддверная мембрана улиткового протока*) 183

Pars

- basalis telencephali (*базальная часть конечного мозга*) 56
- basilaris pontis (*базиллярная часть моста*) 28
- saeca retinae (*слепая часть сетчатки*) 161, 165
- centralis ventriculi lateralis (*центральная часть бокового желудочка*) 42
- ciliaris retinae (*ресничная часть сетчатки*) 161, 165
- duralis filii terminalis (*твёрдоболезничная часть терминальной нити*) 12
- flaccida membranae tympanicae (*ннатяннутая часть барабанной перепонки*) 175
- iridica retinae (*радужковая часть сетчатки*) 161, 165
- optica retinae (*зрительная часть сетчатки*) 161, 164, 165
- pialis filii terminalis (*мягкоблезничная часть терминальной нити*) 12, 13
- tensa membranae tympanicae (*натяннутая часть барабанной перепонки*) 175
- triangularis (*треугольная часть*) 43

Pedunculus

- cerebellaris inferior (*нижняя мозжечковая ножка*) 23, 64
- cerebellaris medius (*средняя мозжечковая ножка*) 22, 24, 28, 110, 113, 120
- cerebellaris superior (*верхняя мозжечковая ножка*) 24, 28, 32
- cerebri (*ножка мозга*) 22, 33, 34, 39, 40, 77

Perikaryon (*перикарион*) 5

Perilympha (*перилимфа*) 179

Periorbita (*надкостница глазницы*) 169

Pia mater

- cranialis (*мягкая оболочка головного мозга*) 75, 78
- spinalis (*мягкая оболочка спинного мозга*) 18

Pili (*волосы*) 187, 188

Plexus

- aorticus abdominalis (*брюшное аортальное сплетение*) 154
- aorticus thoracicus (*рудное аортальное сплетение*) 135, 141, 142, 154
- brachialis (*плечевое сплетение*) 84, 87, 88, 89, 90, 91, 92
- cardiacus (*сердечное сплетение*) 141, 154
- caroticus communis (*общее сонное сплетение*) 88, 139
- caroticus externus (*наружное сонное сплетение*) 139, 140, 150, 151
- caroticus internus (*внутреннее сонное сплетение*) 71, 114, 116, 127, 139, 146, 147, 148, 149, 152, 178
- cervicalis (*шеевое сплетение*) 84, 85, 89, 134
- choroideus (*сосудистое сплетение*) 40, 54, 60
- choroideus ventriculi lateralis (*сосудистое сплетение бокового желудочка*) 76
- choroideus ventriculi quarti (*сосудистое сплетение IV желудочка*) 33, 76
- choroideus ventriculi tertii (*сосудистое сплетение III желудочка*) 76
- coscygeus (*копчиковое сплетение*) 106
- coeliacus (*чревное сплетение*) 154
- diferentialis (*сплетение семявыносящего протока*) 155
- dentalis inferior (*нижнее зубное сплетение*) 117, 118
- dentalis superior (*верхнее зубное сплетение*) 115, 116
- gastricus (*желудочное сплетение*) 155
- hepaticus (*печеночное сплетение*) 132, 155
- hypogastricus inferior (*нижнее подчревное сплетение*) 143, 144, 153, 155
- hypogastricus superior (*верхнее подчревное сплетение*) 144, 153, 155
- iliacus (*подздожное сплетение*) 155
- intermesentericus (*межбрыжеечное сплетение*) 155
- intraparotidaeus (*околоушное сплетение*) 120, 121
- lumbalis (*поясничное сплетение*) 84, 94, 99, 102, 103
- mesentericus inferior (*нижнее брыжеечное сплетение*) 144, 155
- mesentericus superior (*верхнее брыжеечное сплетение*) 131, 154, 155
- nervorum spinalium (*сплетение спинномозговых нервов*) 85
- oesophageus (*пищеводное сплетение*) 128, 131, 141, 154
- ovaricus (*яичниковое сплетение*) 155
- pancreaticus (*панкреатическое сплетение*) 132, 155
- pelvicus (*тазовое сплетение*) 155
- pharyngealis (*глоточное сплетение*) 126
- prostaticus (*простатическое сплетение*) 155
- pulmonalis (*лёгочное сплетение*) 131, 154
- rectalis inferior (*нижнее прямокишечное сплетение*) 153, 155
- rectalis medius (*среднее прямокишечное сплетение*) 155
- renalis (*почечное сплетение*) 144, 155
- sacralis (*крестцовое сплетение*) 84, 97, 99, 104
- splenicus (*селезёночное сплетение*) 132, 155
- suprarenalis (*надпочечниковое сплетение*) 144, 155

testicularis (яичковое сплетение) 155
 tympanicus (барабанное сплетение) 126, 127, 177
 uterericus (мочеточниковое сплетение) 144, 153, 155
 uterovaginalis (маточно-влагалищное сплетение) 155
 vertebralis (позвоночное сплетение) 140
 vesicalis (мочепузырное сплетение) 153, 155

Plcae ciliares (ресничные складки) 161

Plca

lacrimalis (слезная складка) 172
 semilunaris conjunctivae (полулунная складка конъюнктивы) 170, 171

Polus

frontalis (лобный полюс) 42, 44
 occipitalis (затылочный полюс) 42, 44, 47
 temporalis (височный полюс) 42

Pons (мост) 21, 22, 24, 28, 62, 65, 110, 112

Porus gustatorius (вкусовое отверстие) 186

Precuneus (предклинье) 48, 49

Processus

anterior mallei (передний отросток молоточка) 177
 ciliares (ресничные отростки) 161, 163, 164
 lateralis mallei (латеральный отросток молоточка) 177

Prominentia

canalis facialis (выступ лицевого канала) 177, 178
 canalis semicircularis lateralis (выступ латерального полукруглого канала) 177
 spiralis (спиральный выступ) 183

Promontorium cavitatis tympani (мыс барабанной полости) 177

Prosenkephalon (передний мозг) 20, 21

Pulvinar thalami (подушка таламуса) 37, 39

Punctum lacrimale (слезная точка) 171, 172

Pupilla (зрачок) 160, 170

Putamen (скорлупа) 53, 54, 55, 61

Pyramis

medullae oblongatae (пирамида продолговатого мозга) 22, 25, 26, 110
 vermis [VIII] (пирамида червя [VIII]) 30, 31

R

Radiatio

acustica (слуховая лучистость) 38, 59, 60, 68
 corporis callosi (лучистость мозолистого тела) 57, 58
 optica (зрительная лучистость) 38, 59, 60, 71, 169
 thalami anterior (передняя лучистость таламуса) 38, 59
 thalami centralis (центральная лучистость таламуса) 38, 59
 thalami posterior (задняя лучистость таламуса) 38, 59

Recessus

cochlearis (улитковое углубление) 182
 ellipticus (эллиптическое углубление; углубление маточки) 181
 eritumpanicus (надбарабанное углубление) 177, 179
 infundibuli (углубление воронки) 40, 41
 lateralis (латеральный карман) 33
 pinealis (ишковидное углубление) 41
 sphericus (сферическое углубление; углубление мешочка) 181
 supraopticus (супраоптическое углубление) 40, 41
 suprapinealis (надишковидное углубление) 41

Reticulum trabeculare (трабекулярная сеточка) 161, 163

Retina (сетчатка) 159, 160

Rhinencephalon (обонятельный мозг) 54

Rhombencephalon (ромбовидный мозг) 20, 21

Rima palpebrarum (щель век; глазная щель) 171

Rivus lacrimalis (слезный ручей) 171

Rostrum corporis callosi (клюв мозолистого тела) 48, 49, 57

S

Sacculus (сферический мешочек; мешочек) 124, 181, 182

Saccus

conjunctivalis (конъюнктивальный мешок) 171
 endolymphaticus (эндолимфатический мешок) 182
 lacrimalis (слезный мешок) 171, 172

Scala

tympani (барабанная лестница) 124, 182, 183
 vestibuli (лестница преддверия) 124, 182, 183

Scapha (ладья) 175

Sclera (склера) 159, 160, 162, 163, 164, 169, 170

Segmenta

cervicalia [1–8] (шейные сегменты [1–8]) 15
 lumbalia [1–5] (поясничные сегменты [1–5]) 13, 15
 sacralia [1–5] (крестцовые сегменты [1–5]) 13, 15
 thoracica [1–12] (грудные сегменты [1–12]) 13, 15

Semicanalis

musculi tensoris tympani (полуканал мышцы, напрягающей барабанную перепонку) 178
 tubae auditivae (полуканал слуховой трубы) 178

Septum

medianum posterius (задняя срединная перегородка) 16
 orbitale (глазничная перегородка) 169, 172
 pellucidum (прозрачная перегородка) 22, 55

Sinus

caroticus (сонный синус) 139
 lactifer (млечный синус) 189, 190
 rectus (прямой синус) 76, 77
 sagittalis superior (верхний сагиттальный синус) 61, 75, 76, 77
 sigmoideus (сигмовидный синус) 174
 transversus (поперечный синус) 111
 venosus sclerae (венозный синус склеры) 159, 161, 162, 163

Spatia

anguli iridocornealis (пространства радужно-роговичного угла) 160
 zonularia (пространства пояска) 164, 168

Spatium

epiduralae (эпидуральное пространство) 18, 19
 episclerae (эписклеральное пространство) 169
 leptomeningeum (лептоменингеальное пространство) 74
 periduralae (эпидуральное пространство; перидуральное пространство) 18
 retrozonularae (позадипясковое пространство) 168
 subarachnoideum (подпаутинное пространство) 19, 74, 76
 subdurale (субдуральное пространство) 19

Splenium corporis callosi (валик мозолистого тела) 57

Stapes (стремя) 177, 178, 179

Statoconium (статоконий; отолит) 184

Stratum

ganglionicum retinae (ганглионарный слой сетчатки) 165, 166
 granulosum corticis cerebelli (зернистый слой коры мозжечка) 30
 griseum colliculi superioris (серый слой верхнего холмика) 36
 limitans externum retinae (наружный пограничный слой сетчатки) 165, 166
 limitans internum retinae (внутренний пограничный слой сетчатки) 165
 moleculare corticis cerebelli (молекулярный слой коры мозжечка) 30
 nervosum retinae (нервная часть сетчатки) 165
 neurofibrarum retinae (слой нервных волокон сетчатки) 165, 166
 nucleare externum retinae (наружный ядерный слой сетчатки) 165, 166

- nucleare internum retinae (*внутренний ядерный слой сетчатки*) 165, 166
- papillare dermis (*сосочковый слой дермы*) 187
- pigmentosum retinae (*пигментная часть сетчатки*) 165, 166
- plexiforme externum retinae (*наружный сетчатый слой сетчатки*) 165, 166
- plexiforme internum retinae (*внутренний сетчатый слой сетчатки*) 165, 166
- purkinjense corticis cerebelli (*слой клеток Пуркинье коры мозжечка; слой грушевидных нейронов*) 30
- reticulare dermis (*сетчатый слой дермы*) 187
- segmentorum externorum et internorum retinae (*слой наружных и внутренних сегментов сетчатки*) 165, 166
- Striae medullares ventriculi quarti** (*мозговые полоски IV желудочка*) 20, 23, 24, 68
- Stria**
- longitudinalis lateralis (*латеральная продольная полоска*) 58, 60
- longitudinalis medialis (*медиальная продольная полоска*) 56, 58, 60
- medullaris thalami (*мозговая полоска таламуса*) 38, 39, 56
- olfactoria lateralis (*латеральная обонятельная полоска*) 56
- olfactoria medialis (*медиальная обонятельная полоска*) 54, 56, 66
- terminalis (*терминальная полоска*) 37, 56, 60
- vascularis (*сосудистая полоска*) 183
- Striola** (*стриола*) 184
- Stroma iridis** (*stroma радужки*) 163
- Structurae oculi accessoriae** (*вспомогательные структуры глаза*) 157
- Substantia**
- alba (*белое вещество*) 17
- grisea (*серое вещество*) 17, 42
- grisea centralis (*центральное серое вещество*) 35
- nigra (*чёрное вещество*) 34, 35, 36, 38
- perforata anterior (*переднее продырявленное вещество*) 34, 40, 54, 56, 66
- perforata posterior (*заднее продырявленное вещество*) 22, 33, 34, 40
- propria corneae (*собственное вещество роговицы*) 161
- Subthalamus** (*субталамус*) 37, 41
- Sulci**
- cerebri (*борозды большого мозга*) 42
- interlobares (*междольевые борозды*) 43
- orbitales (*глазничные борозды*) 46, 47
- Sulcus**
- ampullaris (*ампулярная бороздка*) 184
- anterolateralis (*передняя латеральная борозда*) 13, 14, 16, 20, 22
- basilaris (*базиллярная борозда*) 22, 28, 29
- bulbopontinus (*бульбомостовая борозда*) 20, 22, 28, 110
- calcarinus (*штарная борозда*) 46, 47, 48, 49, 60, 169
- centralis (*центральная борозда*) 43, 44, 45, 46, 49
- cinguli (*поясная борозда*) 48, 49
- circularis insulae (*круговая борозда островка*) 46
- collateralis (*коллатеральная борозда*) 46, 47, 49
- corporeis callosi (*борозда мозолистого тела*) 48, 49
- frontalis inferior (*нижняя лобная борозда*) 43, 45, 55
- frontalis superior (*верхняя лобная борозда*) 43, 44, 45, 46, 55
- hippocampalis (*гиппокамповая борозда*) 46, 47, 49
- hypothalamicus (*сипоталамическая борозда*) 39, 40
- intermammarius (*межгрудная борозда*) 189
- intermedius posterior (*задняя промежуточная борозда*) 14, 16, 23, 24
- intraparietalis (*внутритеменная борозда*) 43, 44, 45, 46
- lateralis cerebri (*латеральная борозда большого мозга*) 43, 45, 47, 55, 68
- lateralis mesencephali (*латеральная борозда среднего мозга*) 33, 35
- medianus ventriculi quarti (*срединная борозда IV желудочка*) 23, 24, 29
- medianus posterior (*задняя срединная борозда*) 13, 16, 20, 24
- occipitotemporalis (*затылочно-височная борозда*) 46, 47
- olfactorius (*обонятельная борозда*) 46, 47
- parietooccipitalis (*теменно-затылочная борозда*) 43, 44, 49
- postcentralis (*постцентральная борозда*) 43, 44, 45, 46
- posterior auriculae (*задняя борозда ушной раковины*) 175
- posterolateralis (*задняя латеральная борозда*) 13, 16, 20, 110, 132
- precentralis (*предцентральная борозда*) 43, 44, 45, 46
- preolivaris (*предоливная борозда*) 20, 22, 110
- retroolivaris (*позаоливная борозда*) 22, 23
- spiralis externus (*наружная спиральная борозда*) 183
- spiralis internus (*внутренняя спиральная борозда*) 183
- temporalis inferior (*нижняя височная борозда*) 45
- temporalis superior (*верхняя височная борозда*) 45, 46
- Supercilium** (*бровь*) 172
- Synapsis** (*синапс*) 5
- Syndesmosis tympanostapedialis** (*барабанно-стременной синдесмоз*) 179
- Systema nervosum** (*нервная система*) 5
- centrale (*центральная нервная система*) 5
- periphericum (*периферическая нервная система*) 5
- T**
- Taenia choroidea** (*сосудистая лентца*) 37, 60
- Tectum mesencephali** (*крыша среднего мозга*) 34
- Tegmentum**
- mesencephali (*покрышка среднего мозга*) 33, 34, 35, 40
- pontis (*покрышка моста*) 28
- Tegmen ventriculi quarti** (*крыша IV желудочка*) 33
- Tela**
- choroidea ventriculi quarti (*сосудистая основа IV желудочка*) 33
- choroidea ventriculi tertii (*сосудистая основа III желудочка*) 41
- subcutanea (*подкожная основа; гиподермис*) 187, 188
- submucosa (*подслизистая основа*) 66
- Telencephalon** (*конечный мозг*) 20, 21, 22, 42, 62, 65
- Tentorium cerebelli** (*намет мозжечка*) 74, 111
- Terminationes nervorum** (*нервные окончания*) 5, 187
- Thalamus** (*таламус*) 22, 37, 40, 59, 61, 62, 67
- Tonsilla cerebelli [HIX]** (*миндалины мозжечка [HIX]*) 30, 31, 32
- Tractus**
- corticospinalis anterior (*передний корково-спинномозговой путь*) 16, 18, 23, 72
- corticospinalis lateralis (*латеральный корково-спинномозговой путь*) 16, 18, 23, 72
- frontopontinus (*лобно-мостовой путь*) 59
- olfactorius (*обонятельный тракт*) 34, 46, 47, 54, 56, 66, 110, 186
- olivocerebellaris (*оливомозжечковый путь*) 23, 32
- opticus (*зрительный тракт*) 34, 40, 55, 71, 110
- pyramidalis (*пирамидный путь*) 23, 25, 26, 29, 72
- rubrospinalis (*краснодерно-спинномозговой путь*) 16, 18, 36, 73
- spinocerebellaris anterior (*передний спинномозжечковый путь*) 16, 18, 32, 63
- spinocerebellaris posterior (*задний спинномозжечковый путь*) 16, 18, 23, 25, 26, 32, 64
- spinoctectalis (*спинокрышечный путь*) 16, 18
- spinothalamicus anterior (*передний спиноталамический путь*) 16, 18, 65

spinothalamicus lateralis (*латеральный спиналаламический путь*) 16, 18, 65
 tectospinalis (*крышеспиналномозговой путь*) 16, 18
 trigeminothalamicus posterior (*задний тройнично-таламический путь*) 67
 vestibulospinalis lateralis (*латеральный преддверно-спиналномозговой путь*) 70

Tragus (*козелок*) 173, 175

Trigonus

habenulare (*треугольник поводка*) 37, 38, 54
 lemnisci lateralis (*треугольник латеральной петли*) 33
 nervi hypoglossi (*треугольник подъязычного нерва*) 24
 nervi vagi (*треугольник блуждающего нерва*) 24
 olfactorium (*обонятельный треугольник*) 34, 54, 56

Truncus

coeliacus (*чревный ствол*) 143
 corporis callosi (*ствол мозлистого тела*) 57
 inferior plexus brachialis (*нижний ствол плечевого сплетения*) 87
 lumbosacralis (*пояснично-крестцовый ствол*) 97, 104
 medius plexus brachialis (*средний ствол плечевого сплетения*) 87
 nervi accessorii (*ствол добавочного нерва*) 133
 nervi spinalis (*ствол спинномозгового нерва*) 14
 superior plexus brachialis (*верхний ствол плечевого сплетения*) 87
 sympathicus (*симпатический ствол*) 100, 104, 135, 138
 vagalis anterior (*передний блуждающий ствол*) 129, 131, 142, 143, 144
 vagalis posterior (*задний блуждающий ствол*) 129, 131, 141, 143, 144

Tuba auditiva (*слуховая труба*) 174, 179

Tuber cinereum (*серый бугор*) 34, 41, 39, 40

Tuberculum

anterior thalami (*передний бугорок таламуса*) 37, 39
 auriculare (*бугорокшной раковины*) 175
 cuneatum (*бугорок клиновидного ядра*) 23, 24, 25
 gracile (*бугорок тонкого ядра*) 23, 24, 25
 olfactorium (*обонятельный бугорок*) 66

Tuber [VIIВ] (*бугор [VIIВ]*) 30, 31

Tunica

conjunctiva bulbi (*конъюнктивная оболочка глазного яблока*) 160, 161, 163, 170, 171
 conjunctiva palpebrarum (*конъюнктивная веки*) 170, 171, 172
 fibrosa bulbi (*фиброзная оболочка глазного яблока*) 158

vasculosa bulbi (*сосудистая оболочка глазного яблока*) 159

U

Umbo membranae tympanicae (*напук барабанной перепонки*) 176, 178

Uncus (*крючок*) 46, 47, 49, 54, 56, 66

Unguis (*ноготь*) 188

Utriculus (*эллиптический мешочек; маточка*) 181, 124, 182

Uvula [IX] (*язычок [IX]*) 30, 31

V

Vagina bulbi (*глазалица глазного яблока*) 169

Vasa sanguinea retinae (*кровеносные сосуды сетчатки*) 159

Velum medullare

inferius (*нижний мозговой парус*) 26, 33

superius (*верхний мозговой парус*) 24, 33

Vena

centralis retinae (*центральная вена сетчатки*) 160, 167

conjunctivalis anterior (*передняя конъюнктивальная вена*) 162

Venae

ciliares anteriores (*передние ресничные вены*) 162

vorticosae (*вортикозные вены*) 162

Ventriculus

lateralis (*боковой желудочек*) 37, 38, 42, 54, 55, 60, 61, 76

quartus (*четвёртый [IV] желудочек*) 22, 26, 33, 75, 76, 77

tertius (*третий [III] желудочек*) 37, 38, 41, 54, 55, 61, 77

Venula

macularis inferior (*нижняя венула пятна*) 167

macularis media (*средняя венула пятна*) 167

macularis superior (*верхняя венула пятна*) 167

nasalis retinae inferior (*нижняя носовая венула сетчатки*) 167

nasalis retinae superior (*верхняя носовая венула сетчатки*) 167

temporalis retinae inferior (*нижняя височная венула сетчатки*) 167

temporalis retinae superior (*верхняя височная венула сетчатки*) 167

Vermis cerebelli [I–X] (*червь мозжечка [I–X]*) 30, 63, 64

Vestibulum (*преддверие*) 174, 181

Z

Zonula ciliaris (*ресничный пояс*) 160, 164

СВЕДЕНИЯ ОБ АВТОРАХ



Профессор **ГАЙВОРОНСКИЙ Иван Васильевич**, доктор медицинских наук, заведующий кафедрой нормальной анатомии Военно-медицинской академии им. С.М. Кирова, заведующий кафедрой морфологии Санкт-Петербургского государственного университета, академик Военно-медицинской академии им. С.М. Кирова, заслуженный работник высшей школы РФ, дважды лауреат премии Правительства РФ в области образования, председатель Санкт-Петербургского отделения научного медицинского общества анатомов, гистологов и эмбриологов. Автор 4 учебников по дисциплине «Анатомия человека» и более 50 учебных пособий и монографий по различным вопросам теоретической и клинической медицины.




Академик **КОЛЕСНИКОВ Лев Львович**, заслуженный деятель науки РФ, академик РАН, доктор медицинских наук, профессор, президент ВрНОАГЗ, заведующий кафедрой анатомии человека Московского государственного медико-стоматологического университета им. А.И. Евдокимова. Автор более 350 научных работ (монографии, учебники, атласы, руководства).



Доцент **НИЧИПОРУК Геннадий Иванович**, кандидат медицинских наук, доцент кафедры морфологии медицинского факультета Санкт-Петербургского государственного университета, доцент кафедры нормальной анатомии Военно-медицинской академии им. С.М. Кирова, лауреат премии Правительства РФ в области образования. Соавтор 3 учебников по дисциплине «Анатомия человека», более 20 учебных пособий и 2 монографий по различным вопросам теоретической медицины.



Профессор **ФИЛИМОНОВ Владимир Иванович**, доктор медицинских наук, профессор кафедры оперативной хирургии и топографической анатомии Ярославской государственной медицинской академии. Основное направление научных исследований — гистохимия периферической нервной системы. Автор более 100 научных и учебно-методических публикаций, среди которых атлас «Анатомия живого человека», «Атлас лучевой анатомии человека», трёхтомный атлас анатомии человека «Анатомия по Пирогову», руководитель проекта «Анатомия человека. Иллюстрированный учебник» в 3 томах.



Профессор **ЦЫБУЛЬКИН Александр Григорьевич**, доктор медицинских наук, член-корреспондент РАЕ. Автор более чем 170 статей в научных журналах, глав учебника «Анатомия человека» для студентов стоматологического факультета, соавтор «Практикума по анатомии человека» в 4 частях, научный редактор нескольких изданий «Атласа анатомии человека» Р.Д. Синельникова, Я.Р. Синельникова и А.Я. Синельникова. Основное научное направление — анатомия и эмбриология головы и лица, анатомия черепных нервов и связанных с ними парасимпатических узлов.



Профессор **ЧУКБАР Александр Владимирович**, доктор медицинских наук, профессор кафедры анатомии человека Московского государственного медико-стоматологического университета им. А.И. Евдокимова, академик РАЕ. Автор более 150 научных и методических работ, в том числе учебника по анатомии человека для студентов стоматологических факультетов медицинских вузов.



Профессор **ШИЛКИН Валентин Викторович**, доктор медицинских наук, заслуженный деятель науки РФ, заслуженный работник высшей школы РФ. С 1986 по 2000 г. — проректор по научной работе, в 1990–2010 гг. — заведующий кафедрой анатомии человека Ярославской государственной медицинской академии. В настоящее время — профессор той же кафедры. Основное научное направление — гистохимия и иммуногистохимия нервной системы. Автор более 250 научных и учебно-методических публикаций, среди которых 2 атласа по лучевой анатомии человека, «Анатомия по Пирогову» (трёхтомный атлас анатомии человека).

СОДЕРЖАНИЕ

| | |
|--|-----|
| УЧЕНИЕ О НЕРВНОЙ СИСТЕМЕ — НЕВРОЛОГИЯ | 5 |
| Общая неврология | 5 |
| <i>Развитие нервной системы</i> | 9 |
| Центральная нервная система | 11 |
| Спинальный мозг | 11 |
| <i>Развитие спинного мозга</i> | 11 |
| <i>Внешнее строение</i> | 12 |
| <i>Внутреннее строение</i> | 14 |
| <i>Оболочки спинного мозга</i> | 18 |
| Головной мозг | 20 |
| <i>Развитие головного мозга</i> | 20 |
| <i>Продолговатый мозг</i> | 20 |
| <i>Мост</i> | 28 |
| <i>Мозжечок</i> | 30 |
| <i>Средний мозг</i> | 33 |
| <i>Промежуточный мозг</i> | 37 |
| <i>Конечный мозг</i> | 42 |
| Рельеф полушарий большого мозга | 42 |
| Борозды и извилины верхнелатеральной поверхности полушария | 43 |
| Борозды и извилины нижней поверхности полушария | 46 |
| Борозды и извилины медиальной поверхности полушария | 48 |
| Строение коры полушарий большого мозга | 48 |
| Базальные ядра | 53 |
| Обонятельный мозг | 54 |
| Базальная часть конечного мозга | 56 |
| Белое вещество полушарий головного мозга | 56 |
| Боковые желудочки | 60 |
| Проводящие пути головного и спинного мозга | 62 |
| <i>Афферентные проводящие пути</i> | 62 |
| <i>Эфферентные проводящие пути</i> | 72 |
| Оболочки головного мозга | 74 |
| Периферическая нервная система | 79 |
| Общая часть | 79 |
| Спинномозговые нервы | 81 |
| <i>Развитие спинномозговых нервов</i> | 81 |
| <i>Задние ветви спинномозговых нервов</i> | 81 |
| <i>Передние ветви спинномозговых нервов</i> | 85 |
| Шейное сплетение | 85 |
| Плечевое сплетение | 87 |
| Межрёберные нервы | 94 |
| Поясничное сплетение | 94 |
| Крестцовое сплетение | 97 |
| Копчиковое сплетение | 106 |
| Черепные нервы | 109 |
| <i>Развитие и принципы строения черепных нервов</i> | 109 |
| Концевой нерв | 109 |
| Обонятельный нерв | 109 |

| | |
|--|-----|
| Зрительный нерв | 110 |
| Глазодвигательный нерв | 110 |
| Блоковый нерв | 111 |
| Тройничный нерв | 111 |
| Отводящий нерв | 119 |
| Лицевой нерв | 119 |
| Преддверно-улитковый нерв | 122 |
| Языкоглоточный нерв | 124 |
| Блуждающий нерв | 126 |
| Добавочный нерв | 132 |
| Подъязычный нерв | 133 |
| Автономная (вегетативная) нервная система | 135 |
| Общие сведения | 135 |
| Отличия автономной и соматической нервной системы | 136 |
| Развитие автономной нервной системы | 136 |
| Симпатическая часть автономной нервной системы | 138 |
| Симпатический ствол | 138 |
| Шейный отдел симпатического ствола | 138 |
| Грудной отдел симпатического ствола | 140 |
| Поясничный отдел симпатического ствола | 140 |
| Крестцовый отдел симпатического ствола | 141 |
| Предпозвоночные узлы | 142 |
| Парасимпатическая часть автономной нервной системы | 144 |
| Краниальный отдел парасимпатической нервной системы | 144 |
| Преганглионарные волокна | 145 |
| Ганглии и постганглионарные волокна | 145 |
| Крестцовый отдел парасимпатической нервной системы | 150 |
| Сплетения автономной нервной системы | 153 |
| Шейные автономные сплетения | 153 |
| Грудные автономные сплетения | 154 |
| Брюшные автономные сплетения | 154 |
| Тазовые автономные сплетения | 155 |
| Интрамуральные автономные сплетения | 155 |
| УЧЕНИЕ ОБ ОРГАНАХ ЧУВСТВ — ЭСТЕЗИОЛОГИЯ | 157 |
| Общая эстеziология | 157 |
| Глаз и связанные с ним структуры | 157 |
| Развитие глазного яблока | 157 |
| Глазное яблоко | 158 |
| Проводящий путь зрительного анализатора | 168 |
| Вспомогательные структуры глазного яблока | 169 |
| Ухо | 173 |
| Развитие уха | 173 |
| Наружное ухо | 173 |
| Среднее ухо | 176 |
| Внутреннее ухо | 179 |
| Проводящий путь вестибулярного анализатора | 183 |
| Проводящий путь слухового анализатора | 185 |
| Орган обоняния | 185 |
| Орган вкуса | 186 |
| Общий покров (кожа и ее производные) | 187 |
| Предметный указатель анатомических терминов на русском и латинском языках | 191 |
| Предметный указатель анатомических терминов на латинском и русском языках | 200 |
| Сведения об авторах | 212 |

ГДЕ И КАК КУПИТЬ КНИГИ

Оптовые продажи

Продажи вузам (ГУ, ГМУ, ГМА), опт. (ЧП, ИП, другие организации)

Тел./факс: (495) 921-39-07 (доб.152, 290, 132, 120, 192, 143);

(495) 662-91-32, (916) 876-90-59, 877-08-71; e-mail: iragor@geotar.ru; andreev@geotar.ru

Прямые продажи

Тел./факс: (495) 228-09-74, (915) 313-30-23, (495) 921-39-07

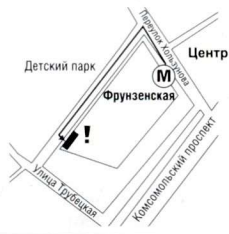Продажи училищам и колледжам — доб. 207,
продажи библиотекам, бибколлекторам, НИИ — доб. 113,
продажи учебным центрам, ЛПУ и другим организациям — доб. 209;

e-mail: bookpost@geotar.ru

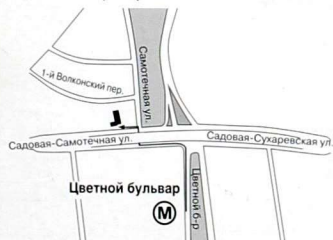Интернет-магазин: www.medknigaservis.ru

Фирменные магазины «МЕДБУК» (Москва)

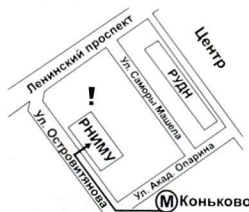М. «Фрунзенская»,
Комсомольский пр-т., д. 28
(Московский дворец молодежи,
вход со стороны Детского парка).
Тел.: (916) 877-06-84,
(499) 685-12-47



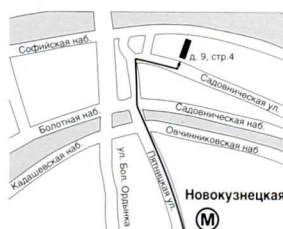М. «Цветной бульвар», «Сухаревская»
ул. Садовая-Самотечная, д. 13/14, стр. 1.
Тел.: (985) 387-14-57,
(495) 684-32-65



М. «Коньково»,
«Юго-Западная»,
ул. Островитянова, д. 1
(РНИМУ им. Н.И. Пирогова, главный
корпус, студенческий вход, налево).
Тел.: (495) 434-55-29



М. «Новокузнецкая»,
ул. Садовническая, д. 9, стр. 4.
Тел.: (495) 228-09-74,
(495) 921-39-07 (доб. 139, 226)



Фирменный магазин «Медкнига» (Казань)

Ул. Бутлерова, д. 31. Тел.: +7 (843) 238-8-239, +7 (950) 312-80-27; e-mail: gafurova@mail.ru

Время работы: ежедневно с 09.00 до 19.00

ПРИГЛАШЕНИЕ К СОТРУДНИЧЕСТВУ

Издательская группа «ГЭОТАР-Медиа» приглашает к сотрудничеству авторов и редакторов медицинской литературы.

ИЗДАТЕЛЬСТВО СПЕЦИАЛИЗИРУЕТСЯ НА ВЫПУСКЕ
учебной литературы для вузов и колледжей, атласов,
руководств для врачей, переводных изданий

По вопросам издания рукописей обращайтесь в отдел по работе с авторами.
Тел. 8 (495) 921-39-07.

Учебное издание

АНАТОМИЯ ЧЕЛОВЕКА

В ТРЕХ ТОМАХ

Под редакцией **Л.Л. Колесникова**

ТОМ 3

Нервная система. Органы чувств

Зав. редакцией *А.В. Андреева*
Выпускающий редактор *О.С. Шевченко*
Корректор *М.Ю. Никитина*
Компьютерная верстка *П.И. Куренков*

Подписано в печать 01.08.2014. Формат 84×108 ¹/₁₆. Бумага мелованная.
Печать офсетная. Объем 22,68 усл. печ. л. Тираж 5000 экз. Заказ № 16012.

ООО Издательская группа «ГЭОТАР-Медиа».
115035, Москва, ул. Садовническая, 9, стр. 4.
Тел.: 8 (495) 921-39-07.
E-mail: info@geotar.ru, www.geotar.ru.

Отпечатано в типографии:

SPAUDA

Пр. Лайсвес, 60,
LT-05120 Вильнюс, Литва
www.spauda.com

ISBN 978-5-9704-2886-3



9 785970 428863 >

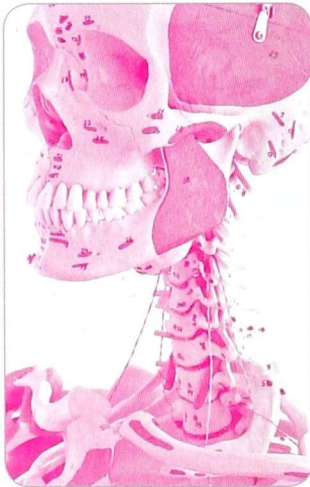


ГЭОТАР

МЕДИЦИНСКИЕ УЧЕБНЫЕ ПОСОБИЯ

подразделение крупнейшей в России
и странах СНГ компании, работающей в сфере
медицинского и фармацевтического образования

КОМПЛЕКСНОЕ ОСНАЩЕНИЕ ЦЕНТРОВ ПРАКТИЧЕСКИХ УМЕНИЙ



УЧЕБНОЕ ОБОРУДОВАНИЕ

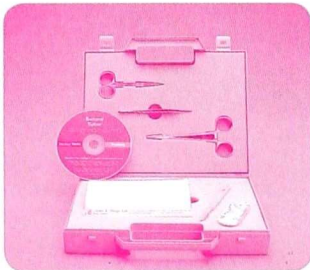
Анатомические и биологические модели

Модели патологий

Модели для обучения пациентов

Тренажеры, манекены и симуляционные модели для отработки практических умений (врачебных и сестринских):

- сердечно-легочная реанимация
- первая помощь при травмах и кровотечениях
- физикальное обследование
- хирургические манипуляции
- инвазивные процедуры
- родовспоможение
- уход за больными
- ультразвуковая диагностика



Расходные материалы и медицинские инструменты для симуляционного оборудования

УЧЕБНЫЕ МАТЕРИАЛЫ

Наглядные пособия (плакаты и атласы)

Мультимедийные материалы

Виртуальные пациенты

МЕТОДИЧЕСКОЕ ОБЕСПЕЧЕНИЕ

КОМПАНИИ-ПРОИЗВОДИТЕЛИ



Laerdal



Limbs & Things



Adam, Rouilly

OtoSim

KOKEN

tru corp

SynDaver™ Labs
Synthetic Human Tissues

Cardionics
Leaders in Auscultation



KYOTO KAGAKU

ЗАКАЗ МОДЕЛЕЙ И КОНСУЛЬТАЦИИ

Тел./факс: (495) 921-39-07 (доб. 237, 267),
(916) 876-98-03.

E-mail: info@geotar-med.ru

Полный каталог наглядных
учебных пособий
и интернет-магазин
www.geotar-med.ru

Перечень компаний постоянно расширяется

ЭЛЕКТРОННО-БИБЛИОТЕЧНАЯ СИСТЕМА ДЛЯ МЕДИЦИНСКОГО И ФАРМАЦЕВТИЧЕСКОГО ОБРАЗОВАНИЯ



КОНСУЛЬТАНТ СТУДЕНТА

ЭЛЕКТРОННАЯ БИБЛИОТЕКА МЕДИЦИНСКОГО ВУЗА

www.studmedlib.ru

СТРУКТУРА

Учебники, учебные пособия

Руководства к практическим занятиям

Атласы

Тестовые вопросы и ситуационные задачи

Лекции ведущих преподавателей

Практические умения

Учебные программы по дисциплинам

Мультимедийные материалы

- Быстрый и удобный доступ для студентов и преподавателей к высококачественной медицинской информации
- Расширение возможностей для самостоятельной работы студентов
- Обеспечение контроля преподавателями за самостоятельной работой студентов в режиме реального времени
- Ускорение перехода на модульное, проблемно-ориентированное и дистанционное обучение

ДОПОЛНИТЕЛЬНАЯ ИНФОРМАЦИЯ:

тел.: (495) 921-39-07 (доб. 266), (917) 550-49-19
e-mail: chmarov@geotar.ru

Гип. ЦОУ Московский дом книги
Анатомия человека Т.
3/ Колесников
4314784 Цена: 2665.00
2021223543147840010
ИЗДАТЕЛЬСКАЯ ГРУППА
«ГЭОТАР-Медиа»

Анатомия человека

Иллюстрированный учебник

Под редакцией академика РАН **Льва Львовича Колесникова**

Авторский коллектив:

Гайворонский Иван Васильевич, Колесников Лев Львович, Ничипорук Геннадий Иванович, Филимонов Владимир Иванович, Цыбульский Александр Григорьевич, Чукбар Александр Владимирович, Шилкин Валентин Викторович

Том 1 *Опорно-двигательный аппарат*

Том 2 *Спланхнология и сердечно-сосудистая система*

Том 3 *Нервная система. Органы чувств*

- Особенностью трехтомного иллюстрированного издания учебника является принцип размещения учебного материала по трем семестрам изучения анатомии человека в медицинских вузах.
- Издание прекрасно иллюстрировано и фактически представляет собой атлас, яркий визуальный ряд которого является уникальным сочетанием классических анатомических изображений и современных медицинских визуализаций с необходимой текстовой информацией.
- В учебнике представлены данные классической и лучевой анатомии, без которых невозможно восприятие современных медицинских диагностических визуализаций (более 900 рисунков, включая рентгеновские изображения, компьютерные и магнитно-резонансные томограммы, данные ультразвукового исследования).
- Издание базируется на научно обоснованных современных знаниях строения человека с использованием анатомических терминов, рекомендованных Международной анатомической терминологией с официальным списком/русских эквивалентов (IAT, 1998–2003).

ISBN 978-5-9704-2886-3



9 785970 428863 >



[www.geotar.ru
www.medknigaservis.ru]